UNIVERSITATEA DE MEDICINĂ ŞI FARMACIE CRAIOVA
FACULTATEA DE MEDICINĂ

UROLOGIE

Paul Tomescu

George Mitroi

Andrei Pănuş

TIPOGRAFIE

Autori

- Conf. Univ. Dr. Paul Tomescu – Șef Clinică Urologie, Medic primar urolog, Doctor în Medicină
- Conf. Univ. Dr. George Mitroi - Medic primar urolog, Doctor în Medicină
- Șef Lucr. Dr. Andrei Pănuș - Medic primar, Doctor în Medicină
- Asist. Univ. Dr. Octavian Drăgoescu - Medic primar urolog, Doctor în Medicină

Co-autori

- Conf. Univ. Dr. Valeriu Șurlin - Șef Clinică Chirurgie Generală, Medic primar Chirurgie Generală, Doctor în Medicină
- Asist. Univ. Dr. Lucian Stoica - Medic primar urolog, Doctor în Medicină
- Dr. Sabin Badi - Medic primar urolog, Doctor în Medicină
- Dr. Viorel Ciovică - Medic primar urolog, Doctor în Medicină
- Dr. Cristian Nedelcuță - Medic primar urolog, Doctor în Medicină
- Dr. Cătălin Maria - Medic primar urolog, Doctor în Medicină
- Dr. Mihai Enache - Medic specialist urolog, Doctor în Medicină
- Dr. Andrei Drocaș - Medic specialist urolog, Student Doctorand
- Dr. Meronică Gâdea - Medic primar urolog
- Dr. Cosmin Mititelu - Medic rezident urolog, Student Doctorand
- Dr. Cătălin Mitoaica - Medic rezident urolog
- Dr. Victor Stoenescu - Medic rezident urolog, Student Doctorand

Cuprins

1. NOŢIUNI DE ANATOMIE ŞI FIZIOLOGIE 8
Drăgoescu O., Tomescu P. 8
2. ANAMNEZA ȘI EXAMENUL CLINIC AL PACIENTULUI UROLOGIC 13
Tomescu P., Drăgoescu O. 13
3. MALFORMAŢIILE APARATULUI UROGENITAL 28
Tomescu P., Stoica L. 28
3.1. Malformațiile rinichiului 28
3.2. Malformațiile ureterale 37
3.3. Anomalii ale vezicii urinare 41
3.4. Anomalii ale uretrei 41
3.5. Anomaliile testiculare 42
4.LITIAZA URINARĂ 44
Pănuş A., Maria C. 44
5.HIDRONEFROZELE 67
Drocaş A., Mitroi G. 67
6. INJURIA RENALĂ 69
Dragoescu O., Maria C. 69
6.1 INJURIA RENALĂ ACUTĂ (IRA) 69
6.2. BOALA RENALĂ CRONICĂ - BCR 73
7. INFECȚIILE NESPECIFICE ALE TRACTULUI URINAR 69
Tomescu P. , Drăgoescu O. 79
7.1. Cistita 83
7.2 Pielonefrita acută (pna) 85
7.3. Pionefrita 88
7.4. Pionefroza 89
7.5. Perinefrita 90
7.6. Infecțiile aparatului genital masculin - infecțiile spermatice 92
(MAGI – Male Accessory Genital Infections) 92
7.7. Prostatitele 92
7.7.1. Prostatita Acută 93
7.7.2. Prostatita Cronică 95

7.8. Uretritele 96
7.9 Periuretritele 98
7.10. Epididimita acută 101
7.11 Urosepsisul 102
8. INFECŢIILE URINARE SPECIFICE 107
TUBERCULOZA UROGENITALĂ (T.U.G.) 107
Tomescu P. , Gidea M. 107
9. TUMORILE RENALE PARENCHIMATOASE 114
Mitroi G., Drocaş A. 114
10. TUMORILE DE UROTELIU 129
Tomescu P, Stoica L 129
10.1 Tumorile căilor urinare superioare 129
11.TUMORILE VEZICII URINARE 136
Drăgoescu O, Tomescu P 136
12.OBSTRUCȚIA PROSTATICĂ BENIGNĂ-HIPERPLAZIA BENIGNĂ DE PROSTATĂ 151
Mitroi G, Drocas A. 151
13. CANCERUL DE PROSTATA 161
Pănuş A. , Mititelu C. 161
14.TUMORILE TESTICULARE 181
Mitroi G., Drocas A. 181
15. CANCERUL PENIAN 195
Tomescu P., Drăgoescu O 195
16. CANCERUL URETRAL 199
Tomescu P., Drăgoescu O. 199
17. TUMORILE RETROPERITONEALE 202
Drăgoescu O. , Mititelu C. 202
18. TUMORILE GLANDELOR SUPRARENALE 206
Mitroi G., Şurlin V. 206
19. TRAUMATISMELE UROLOGICE 209
Pănuş A., Drocaş A. 209
19.1 Traumatismele renale 209
19.2 Traumatismele ureterului 215
19.3. Traumatismele vezicale 219
19.4. Traumatismele uretrei 222
19.4.1. Traumatismele uretrei posterioare 223

19.4.2. Traumatismele de uretră anterioară 227
19.5. Traumatismele scrotale şi testiculare 228
19.6. Traumatimele penisului 229
19.7. Traumatismele organelor genitale externe la femei 230
20. STRICTURI DE URETRĂ 231
Tomescu P., Badi S. 231
21. TORSIUNEA DE CORDON SPERMATIC 238
Pănuş A., Enache M. 238
22. VARICOCELUL 241
Pănuş A., Enache M. 241
23. HIDROCELUL 245
Pănuş A., Enache M. 245
24. FIBROZA RETROPERITONEALĂ 247
Tomescu P., Ciovică V. 247
25. BOALA PEYRONIE 252
Pănuş A., Ciovică V. 252
26. DISFUNCȚIA ERECTILĂ ȘI TULBURĂRI DE EJACULARE 255
Pănuş A., Nedelcută C., Mitoaica C. 255
26.1 Disfuncția erectilă 255
26.2 Tulburări de ejaculare 267
27. INFERTILITATEA MASCULINĂ 270
Drăgoescu O., Stoica L. 270
28. INCONTINENȚA URINARĂ 280
Stoica L., Drăgoescu O. 280
29. VEZICA NEUROGENĂ 288
Mitroi G., Drocaş A. 288
30. MALADIILE DE COL VEZICAL 296
Enache M., Tomescu P. 296
31. PRIAPISMUL 298
Drocaş A., Tomescu P. 298
32. HIPERTENSIUNEA ARTERIALĂ RENOVASCULARĂ 301
Maria C., Drăgoescu O. 301
33. FIMOZA. PARAFIMOZA 307
Enache M., Tomescu P. 307
BIBLIOGRAFIE 309

Cuvânt înainte

Medicina, similar altor domenii, este supusă unor schimbări informaționale constante care rezultă din continua cercetare și din acumularea experienței clinice. Urologia, este o ramură chirurgicală care a beneficiat nemijlocit în ultimii ani de progresul tehnic, atât prin prisma rezultatelor cercetării fundamentale, cât și prin cea a practicii diagnostice și terapeutice.

Este de la sine înțeles că o școală medicală are datoria de a utiliza informație de cea mai bună calitate pentru pregătirea celor care au ales să se ocupe de sănătatea oamenilor. Lucrarea de față respectă această cerință, informațiile bazate pe cele mai recente date științifice din domeniu, fiind în consecință de mare actualitate.

O actualizare permanentă a nivelului de cunoaștere necesită editarea la intervale din ce în ce mai scurte a unor cursuri și materiale pentru studenți. Din acest punct de vedere, noi autorii, ne-am simțit datori față de profesorii noștri. Prof. Univ. Dr. Doc. Petre Georgescu a fost primul șef al Clinicii de Urologie Craiova și o personalitate medicală care prin vasta activitate didactică și publicistică a domniei sale a contribuit în mod esențial la formarea studenților și medicilor pe perioada a peste două decenii. A fost urmat de Prof. Univ. Dr. Dumitru Manta și Prof. Univ. Dr. Alexandru Grigorescu, cadre didactice de renume, care au editat două cursuri de urologie.

Această Carte de Urologie reprezintă o actualizare și o completare a informațiilor Cărții de Urologie editată în anul 2006 de către colectivul clinicii, și se adresează atât studenților la UMF Craiova cât și medicilor rezidenti și specialiști urologi.

Încercăm să nu facem pierdută munca lor și să continuăm tradiția de valoare a Clinicii de Urologie Craiova, atât pe linie medicală cât și didactică.

Autorii

1. NOŢIUNI DE ANATOMIE ŞI FIZIOLOGIE

Drăgoescu O., Tomescu P.

Studiul urologiei fară stăpânirea câtorva noţiuni anatomice de bază este o acţiune sortită eşecului. Aceasta nu presupune însă din partea studentului cunoştinţe extrem de vaste sau aprofundate, ci doar reamintirea unor noţiuni deja studiate la orele de anatomie, completate doar cu câteva noţiuni care să sublinieze relaţia clinică-anatomie. De aceea prezentul capitol nu îşi propune sa fie nici exhaustiv şi nici un manual de anatomie ci doar o recapitulare a celor studiate anterior într-un mod cât mai schematic şi simplificat.

Rinichii şi aparatul urinar au ca funcţie principală excreţia substanţelor străine sau în exces şi a produşilor de metabolism, în condiţiile reţinerii substanţelor utile organismului. Ca o consecinţă a acestei funcţii, rinichii influenţează activitatea altor aparate şi sisteme şi starea generală de sănătate a individului. Funcţiile rinichiului sunt multiple: excreţia produşilor de metabolism, reglarea echilibrului hidroelectrolitic și echilibrului acido-bazic, menţinerea volemiei.

Aparatul urinar este constituit din cei doi rinichi, ureterele aferente acestora, vezica urinară şi uretra (Fig. 1.1).

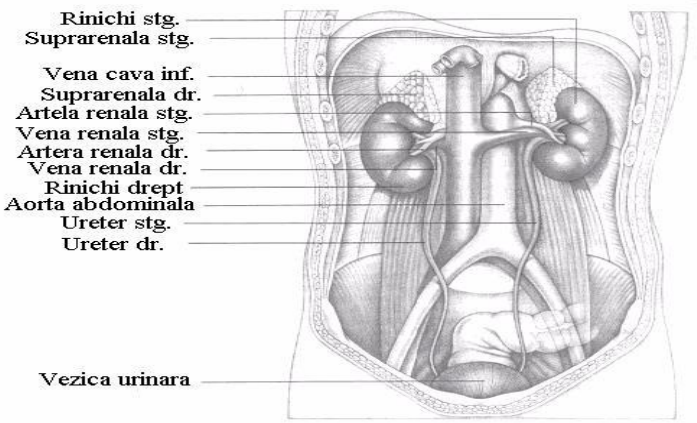

Fig. 1.1. Aparatul urinar (schemă)

1.1 Anatomia aparatului urinar

Rinichii - sunt organe pereche, bogat vascularizate (cei doi rinichi primesc aproximativ 20% din debitul cardiac de repaus), având formă de bob de fasole şi dimensiuni de 10-12 / 5-6 / 2.5-3 cm. Sunt localizaţi retroperitoneal, de o parte şi de alta a coloanei vertebrale, în regiunea lombară (între vertebrele T_{12} şi L_3). Din punct de vedere anatomic, rinichii sunt situaţi profund (ceea ce face dificilă examinarea clinică), având posterior masa musculară sacro-lombară şi anterior conţinutul cavităţii peritoneale. Grăsimea pararenală şi perirenală le oferă protecţie suplimentară. Datorită prezenţei ficatului, rinichiul drept este situat cu 1-2 cm mai jos decât cel stâng. La polul superior al fiecărui rinichi se găseşte glanda suprarenală.

Pe marginea concavă (medială) a rinichiului, în porţiunea mediană a acestuia, se găseşte hilul renal - zona în care artera renală, vena renală, vasele limfatice şi structurile nervoase pătrund în rinichi. Tot la acest nivel se găseşte şi bazinetul (pelvisul renal) - o formaţiune în formă de pâlnie care se continuă cu ureterul. În secţiune rinichiul prezintă la periferie corticala renală (cortexul), iar central zona medulară, calicele şi pelvisul renal.

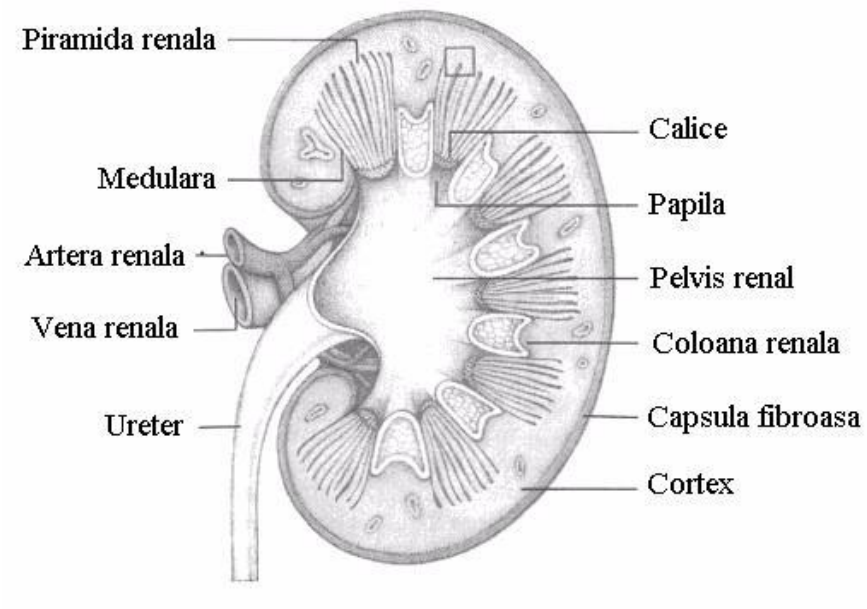

Fig.1 .2. Structura rinichiului (secțiune)

Rinichiul este delimitat de capsula renală, o structură conjunctivă fibroasă. Aportul de sânge la nivelul rinichiului este asigurat de artera renală care se subdivide în mai multe ramuri.

Din sângele adus la rinichi, aproximativ 99% se întoarce în circulaţie prin vena renală. Restul de 1% este prelucrat rezultând urina care este direcţionată spre calice şi pelvisul renal. Fiecare rinichi conţine aproximativ 1.5 milioane de nefroni, organizaţi în 18-20 piramide renale; nefronii produc urina care este apoi canalizată spre pelvisul renal.

Nefronul este unitatea morfo-funcţională renală. Nefronul este constituit din:

- glomerul (situat în capsula Bowmann);
- aparat tubular (tubii contorți proximal și distal, ansa Henle);
- tubul colector.

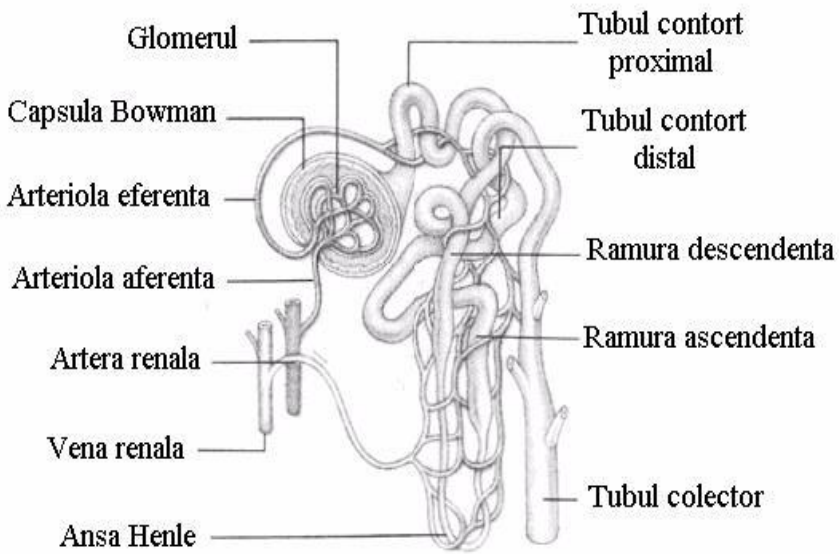

Fig.1.3. Nefronul

Nefronii realizează două funcții principale:

1. filtrarea - lichidelor

- produşilor de metabolism
- electroliţilor
- acizilor și bazelor

2. reabsorbţia şi secreţia selectivă a ionilor.

Aportul sanguin la nivelul nefronului este asigurat de arteriola aferentă (care va da naştere glomerulului) şi de arteriola eferentă (care se va distribui aparatului tubular). Capilarele glomerulare acţionează ca filtre (ce nu permit trecerea proteinelor şi hematiilor) şi dau naştere ultrafiltratului (urina primară) care va pătrunde în tubul contort proximal.

Membrana tubului contort proximal este foarte permeabilă şi permite reabsorbţia, aproape completă, pentru glucoză, aminoacizi, metaboliţi și electroliţi. Trecerea acestora înapoi în circulaţie antrenează şi întoarcerea unui volum mare de apă.

La trecerea ultrafiltratului în porţiunea descendentă a ansei Henle (situată în medulară), aproximativ 70% din apa ultrafiltratului a fost deja reabsorbită. În acest punct filtratul are o concentraţie înaltă de săruri (în special de sodiu). Pe măsură ce lichidul ultrafiltrat înaintează în medulară (în ansa Henle) acesta se concentrează suplimentar pentru că apa trece osmotic în spaţiile extracelulare.

Odată intrat în porţiunea ascendentă a ansei Henle, concentraţia lichidului filtrat este reajustată prin transport de ioni în interiorul tubului. Acest transport ionic continuă în aparatul tubular până la tubul colector.

Ureterele au rolul de a conduce urina formată la nivelul rinichiului spre vezica urinară. Sunt organe tubulare, musculo-membranoase, având la adult o lungime cuprinsă între 24 şi 28 cm şi un calibru de 2-8 mm. Transportul urinii prin uretere spre vezica urinară este asigurat de undele peristaltice al căror sens este întotdeauna dinspre rinichi spre vezica urinară. Pentru că rinichiul stâng este situat mai sus decât cel drept, ureterul stâng este puţin mai lung decât cel drept. Fiziologic, ureterul are 3 zone îngustate:

- joncţiunea cu bazinetul (joncţiunea pielo-ureterală);
- intersecţia cu vasele iliace;
- joncţiunea cu vezica urinară (joncţiunea uretero-vezicală).

Vezica urinară este un organ cavitar, relativ sferic, al cărui perete este constituit în principal din fibre musculare netede. Este situată în pelvis, subperitoneal şi retrosimfizar şi are rol de rezervor în care se stochează urina între micţiuni.

Capacitatea vezicală normală este de până la 400 ml (mai mică la copii şi la vârstnici; mai mare la femeie decât la bărbat). Baza vezicii urinare prezintă 3 orificii delimitând o arie triunghiulară denumită trigonul vezical. Cele 3 orificii sunt reprezentate de cele două orificii ureterale şi de colul vezical.

Micţiunea este procesul fiziologic prin care vezica urinară işi evacuează conţinutul, fiind un act reflex, declanşat de creşterea presiunii intravezicale şi controlat de la nivel central. Micţiunea normală este:

- **voluntară** (declanșată la nevoie);
- **eficientă** (asigură golirea completă a vezicii urinare);
- **confortabilă** (nu presupune eforturi fizice).

Micţiunea presupune contracţia fibrelor musculare netede din structura peretelui vezical, concomitent cu relaxarea sfincterului uretral extern controlat voluntar.

Uretra este un organ tubular prin care vezica urinară comunică cu exteriorul.

Uretra începe la nivelul colului vezical şi se termină la meatul uretral extern. Anatomia uretrei este net diferită la cele două sexe.

Uretra feminină este scurtă (2,5-4 cm), largă şi aproape rectilinie. Meatul uretral extern este situat la nivelul vestibulului vaginal.

Uretra masculină este mai lungă (aproximativ 20 cm), mai îngustă decât cea feminină (aproximativ 10 mm diametru) şi prezintă două curburi: posterioară (fixă) şi anterioară (mobilă). Meatul uretral extern este situat la nivelul glandului. La bărbat uretra este cale comună, genitală (serveşte pentru expulzia lichidului seminal) şi urinară.

1.2 Formarea urinii

Formarea urinii este rezultatul a 3 procese:

1. ***filtrarea glomerulară;***
2. ***reabsorbţia tubulară;***
3. ***secreţia tubulară.***

Rinichii pot modifica nivelul de substanţe resorbite şi secretate la nivelul nefronilor, modificând compoziţia urinii excretate.

În condiţii normale urina conţine:

- sodiu, clor, potasiu, calciu, magneziu;
- sulfaţi, fosfaţi, bicarbonaţi;
- acid uric;
- ioni de amoniu;
- creatinină;
- urobilinogen.

În urina normală se mai găsesc leucocite, celule epiteliale şi hematii în număr redus, sursa acestora fiind mucoasa care căptuşeşte aparatul urinar. La bărbat, în urină se pot găsi şi spermatozoizi. Dacă pacientul primeşte medicamente care se elimină pe cale urinară, urina va conţine şi produşi rezultaţi din metabolizarea acestora.

În funcţie de o multitudine de factori (aport de lichide, temperatură exterioară, pierderi de lichide pe alte căi, etc.) ***diureza*** are o valoare medie de 1500 ml/24h în mod normal (cu limite între 700 - 2400 ml/24 h). Scăderea diurezei sub valoarea de 400 ml/24 h este cunoscută sub denumirea de ***oligurie*** în timp ce creşterea peste 2400 ml/24 h este numită ***poliurie***. De exemplu, după ingestia unui volum mare de lichide diureza creşte pentru că rinichiul elimină rapid excesul de apă. Dacă pacientul îşi restrânge aportul de lichide sau în condiţiile unui aport excesiv de sare, producţia de urină scade pentru că rinichiul reţine apa pentru a restabili concentraţia normală a lichidelor.

O serie de hormoni endocrini contribuie la reglarea reabsorbţiei şi secreţiei tubulare.

Hormonul antidiuretic (ADH) secretat de hipotalamus și stocat și apoi eliberat de hipofiză, acţionează la nivelul tubilor distali şi colectori, favorizând reabsorbţia apei şi concentrarea urinii. Deficitul de ADH conduce la eliminarea unor cantităţi mari de urină diluată, fenomen ce caracterizează diabetul insipid.

Aldosteronul secretat de corticosuprarenală influenţează reabsorbţia tubulară prin reglarea reabsorbţiei sodiului şi controlul secreţiei de potasiu de către celulele epiteliale tubulare.

1.3 Funcţia endocrină a rinichilor

Prin secreţia de **renină**, rinichiul joacă un rol foarte important în reglarea volemiei şi tensiunii arteriale.

Sistemul ***renină – angiotensină - aldosteron*** este un instrument homeostatic important în reglarea echilibrului sodiului, apei şi tensiunii arteriale.

Renina este secretată de celulele aparatului juxtaglomerular, iar producția sa este dependentă de perfuzia din arteriola glomerulară aferentă și nivelul seric al sodiului.

O scădere a natremiei sau o presiune scăzută de perfuzie (aşa cum se întâmplă în condiţii de hipovolemie) va stimula producţia de renină; creşterea natremiei sau creşterea presiunii de perfuzie vor conduce la scăderea secreţiei de renină.

La nivel hepatic, renina transformă angiotensinogenul în angiotensină I. La nivel pulmonar, sub acţiunea enzimei de conversie, angiotensina I trece în angiotensină II care este un vasoconstrictor natural puternic cu rol fundamental în reglarea tensiunii arteriale şi stimulator al secreţiei de aldosteron. Aldosteronul va acţiona la nivelul celulelor juxtaglomerulare pentru a creşte natriuria şi a scădea eliminarea de apă, corectând modificarea iniţială care a stat la originea creşterii secreţiei de renină.

Tubii distali reglează excreţia de potasiu. O creştere a nivelului seric al potasiului (potasemia) va determina creşterea secreţiei de aldosteron. Printr-un mecanism insuficient înţeles, aldosteronul va modifica capacitatea de secreţie a potasiului prin celulele tubilor distali.

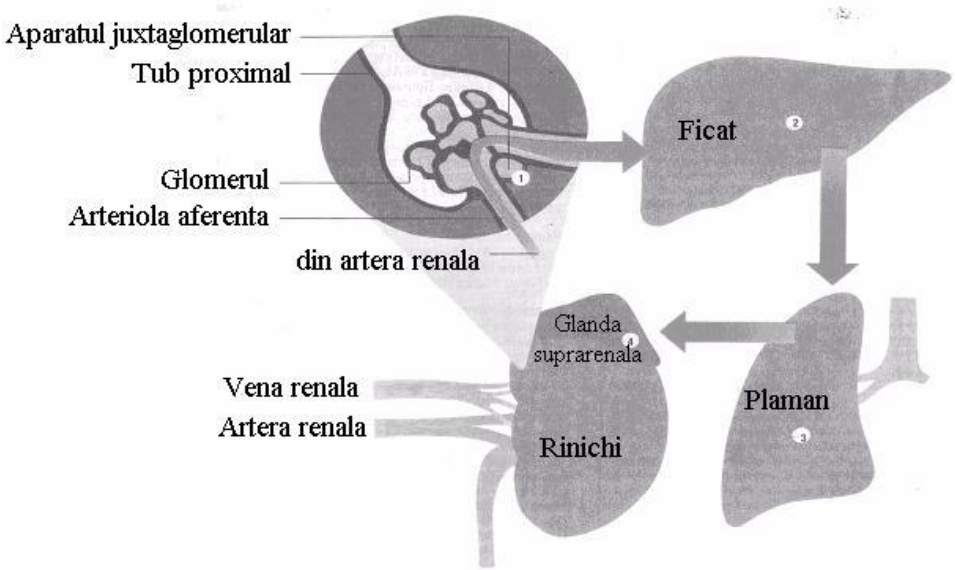

Fig.1.4. Aparatul juxtaglomerular (Sistemul renină-angiotensină-aldosteron)

O altă funcţie hormonală a rinichiului este producția de eritropoetină (EPO) de către fibroblaștii din țesutul interstițial renal ce înconjoară capilarele peritubulare. Secreția sa apare ca răspuns la hipoxie. Eritropoetina eliberată de rinichi va acţiona la nivelul măduvei osoase unde stimulează hematopoieza.

Tot rinichiul este implicat şi în reglarea balanţei fosfo-calcice. În acest scop rinichiul filtrează şi reabsoarbe aproximativ jumătate din calciul seric liber şi activează vitamina D_3. Vitamina D_3 stimulează absorbţia intestinală de calciu şi reglează excreţia de fosfaţi.

2. ANAMNEZA ȘI EXAMENUL CLINIC AL PACIENTULUI UROLOGIC

Tomescu P., Drăgoescu O.

2.1 Anamneza

Deoarece pacientul urologic poate avea reţineri în a-şi relata suferinţa, el trebuie ajutat să fie relaxat astfel încât să poată comunica. În discuţia cu pacientul trebuie folosiţi termeni familiari acestuia. Dacă se utilizează termeni de specialitate ("micţiune", "diureză", "cateter") trebuie să ne asigurăm că pacientul îi înţelege.

Pacientul trebuie întrebat care este problema care l-a determinat să se prezinte pentru consultaţie. Dacă problemele relatate de pacient sunt mai multe, acestea trebuie discutate în ordine, începând cu cea care îl supără cel mai mult.

Anamneza trebuie condusă cu răbdare dar fără a lăsa pacientul să se piardă în detalii nesemnificative.

Pe măsură ce pacientul răspunde la întrebări, examinatorul trebuie să rămână obiectiv şi să nu se lase distras de opiniile pacientului despre boala sa (de exemplu un pacient cunoscut cu o mai veche suferinţă abdominală poate pune durerea lombară pe seama vechii afecţiuni).

Nu trebuie uitat faptul că afecţiunile renale pot determina semne şi simptome la distanţă, aparent nelegate de boala urologică:

- edeme;
- alterarea stării de conştienţă;
- modificări oculare - paloarea conjunctivelor;
- modificări cutanate - paloare, uscăciunea tegumentelor;
- semne respiratorii;
- semne cardiovasculare.

Suferința actuală. Anamneza trebuie să ne permită să aflăm modul în care au apărut şi au evoluat simptomele pacientului. Pacientul trebuie interogat când şi cum au apărut simptomele, cât de frecvent apar acestea, cât sunt de zgomotoase şi în ce măsură îi afectează activitatea zilnică. Fără a sugera pacientului răspunsuri, acesta trebuie întrebat despre simptome şi semne de însoţire (greaţă, vărsătură, etc.).

Dacă pacientul se plânge de dureri, trebuie aflat sediul, intensitatea, iradierea, durata, factorul declanşator (dacă există) şi ce anume calmează durerea.

Antecedente personale patologice (APP) reprezintă afecțiunile anterioare celei actuale. Anamneza trebuie să scoată în evidenţă eventuale APP semnificative:

- traumatisme de orice natură;
- intervenţii chirurgicale efectuate;
- afecțiuni cardiace, pulmonare, gastrointestinale, hepatice, diabet, etc.;
- afecţiuni de orice natură care au necesitat spitalizarea.

O anamneză completă trebuie să includă și întrebări legate de:

- obiceiul de a fuma;
- consumul cronic/ocazional de alcool, droguri;
- tratamentele pe care pacientul le urmează în momentul examinării;
- alergie/intoleranță la medicamente sau orice alte substanțe.

Antecedentele heredo-colaterale (AHC). Pacientul trebuie întrebat dacă rudele de sânge au suferit vreodată de afecţiuni renale sau cardiovasculare, diabet, cancer, alte boli cronice sau afecțiuni congenitale.

Anamneza socială urmăreşte factorii psihosociali care pot influenţa modul în care pacientul îşi apreciază boala. Sunt importante :

- statusul marital/familial;
- condiţiile de viaţă și muncă;
- cauze potențiale de stres.

Trebuie apreciat felul în care pacientul se percepe pe sine. O leziune mutilantă la nivelul organelor genitale sau o boală cu transmitere sexuală pot altera imaginea pacientului despre propria persoană. Examinatorul va încerca să afle ce anume îl preocupă în principal pe pacient legat de boala sa. Este posibil, de exemplu, ca pacientul să se teamă că boala îi va afecta viaţa sexuală.

Anamneza sexuală. O anamneză sexuală completă permite identificarea problemelor şi aprecierea aşteptărilor pacientului. Aceste informaţii pot sugera necesitatea unei terapii psihologice (psihoterapie) sau sexuale şi pot ghida deciziile terapeutice. De exemplu durerea sau disconfortul asociate actului sexual sau diminuarea libidoului, pot reflecta progresia bolii sau apariţia depresiei.

2.2 Semiologie urologică

Durerea. Afecţiunile urologice pot produce durere care este dificil de diferenţiat de cea produsă de alte afecţiuni (colica biliară, colica apendiculară). Primul pas trebuie să îl constituie precizarea sediului durerii.

Durerea din afecţiunile vezicale este, tipic, localizată în aria suprapubiană. Durerea de cauză renală este localizată în lombă (sub marginea coastei, lateral de coloana vertebrală, deasupra crestei iliace) sau anterior - în apropierea vârfului coastei IX. Durerea renală poate fi de intensitate moderată, surdă, continuă - cazul nefralgiei sau poate fi colicativă, cu iradiere spre organele genitale externe şi faţa medială a coapsei - cazul colicii renale.

În afara localizării, este important de stabilit caracterul durerii; vie şi ascuţită sau surdă şi suportabilă, dacă iradiază sau nu, dacă este permanentă sau intermitentă. Durerea continuă şi care nu iradiază poate fi sugestivă pentru o tumoră sau proces inflamator. În obstrucţia ureterală durerea este colicativă.

Într-o apendicită acută, sediul durerii se poate schimba; durerea de cauză renală sau vezicală nu îşi modifică de regulă sediul.

Colica renală. Probabil cea mai frecvent întâlnită și cunoscută manifestare urologică, colica renală este determinată de regulă de o obstrucție acută la nivel ureteral prin migrarea unui calcul de la nivel renal. Este reprezentată clinic de o durere cu sediul în regiunea lombară, unghiul costo-vertebral sau flanc cu iradiere antero-inferioară, uneori până la nivelul organelor genitale externe. Durerea are debut brusc, în plină sănătate, eventual cu caracter *provoca*t de efort fizic, miscări bruște, deplasări pe suprafețe neregulate și are intensitate foarte mare cu caracter *colicativ* sau *ondulant* alternând episoadele dureroase de cateva zeci de minute sau câteva ore cu episoade nedureroase, de acalmie. Durerea este de regulă agravată de ingestia de lichide și activitatea fizică și atenuată de reducerea aportului hidric și administrarea de medicație antispastică. Colica renală este însoțită de regulă de semne și simptome asociate care pot fi urinare (hematurie, polakiurie, disurie), digestive (greață, vărsături, meteorism abdominal) sau sistemice (febră, frison), iar pacienții sunt agitați, anxioși și nu își găsesc poziție antalgică.

Colica renală face parte din grupul mare de afecțiuni caracterizate de dureri abdominale de intensitate mare cu debut brusc ce sunt grupate clinic sub denumirea de ***abdomen acut chirurgical sau medical***. Astfel diagnosticul diferențial al colicii renale se poate face clinic cu majoritatea cauzelor mai frecvente de abdomen acut chirurgical (colica biliară, colica apendiculară, ulcerul perforat, pancreatita acută, ocluzia intestinală, infarctul enetero-mezenteric, diverticulita, sarcina ectopică, torsiunea testiculară, etc.) sau medical (lombosciatica, hernia de disc, zona zoster lombo-abdominală, saturnismul, colita ulcerativă, colonul iritabil, infarctul miocardic, endometrioza etc.).

Nefralgia este o durere de intensitate și durată variabilă resimțită la nivelul regiunii lombare superioare sau în unghiul costo-vertebral. Cauzele nefralgiei sunt multiple, dar cel mai frecvent este determinată de litiaza renală, tumori renale, infecții acute renale (pielonefrită, pionefrită, pionefroză) sau perirenale (perinefrită), insuficiență renală, infarct renal etc. Se deosebește de colica renală prin absența caracterului colicativ, nefralgia fiind descrisă mai degrabă ca o *durere surdă* cu *debut insidios* și de obicei *permanentă*. Semnele și simptomele asociate sugerează de regulă cauza probabilă a durerii (febra, piuria – infecții urinare, hematuria – litiază renală sau tumori renale). Diagnosticul diferențial include alte cauze frecvente de dureri lombare (hernia de disc, zona zoster lombară, etc.).

Durerea hipogastrică este durerea resimțită în etajul abdominal inferior, subombilical și poate avea o serie de cauze urologice (retenția completă de urină, vezica urinară hiperactivă, cistita, prostatita, litiaza vezicală, cancerul vezical sau prostatic) sau non-urologice (constipația, diareea, colonul iritabil, boala Chron, diverticulita, hernia inghinală, apendicita acută sau afecțiuni ginecologice ca dismenoreea, endometrioza, chistele ovariene, anexitele, sarcina ectopică, etc.).

Durerea scrotală este cel mai frecvent unilaterală și poate fi determinată de orhite/epididimite, torsiune testiculară, torsiune de hidatidă Morgagni (apendicele testicular), tumoră testiculară, varicocel, hidrocel voluminos, traumatism, hernie inghinală, gangrena Fournier (infecția severă a regiunii perineo-scrotale) sau este durere iradiată (colică renală, anevrism aortic rupt).

Durerea perineală este de regulă caracteristică prostatitelor, litiazei prostatice sau cancerului de prostată la bărbați sau afecțiunilor ginecologice la femeie.

Hematuria reprezintă prezenţa hematiilor în urină. Se poate clasifica în:

⇒ micro / macroscopică;

⇒ intermitentă / permanentă;

⇒ iniţială / terminală / totală;

⇒ abundentă / ușoară;

⇒ cu cheaguri / fără cheaguri;

⇒ izolată / însoţită de alte semne şi simptome;

⇒ spontană / de efort.

Circumstanţele de descoperire a unei hematurii:

- descoperire întâmplătoare;
- hematurie anamnestică (relatată de pacient şi remisă până la prezentare);
- hematurie în desfăşurare (urina sanghinolentă în momentul examinării).

În general hematuria reprezintă prezența în urina centrifigată a ≥ 5 hematii pe câmp microscopic de mare putere (HPF – high power fireld) la 3 evaluări consecutive (examen sumar de urină) efectuate la un interval de o saptamână.

Hematuria trebuie deci confirmată prin examenul sumar de urină care va găsi hematii în sedimentul urinar (hematiile izolate în urină sugerează o cauză urologică, iar cilindrii hematici sugerează o cauză nefrologică).

Hematuria iniţială sugerează o cauză uretro-prostatică, hematuria terminală sugerează o cauză vezicală, iar cea totală indică o cauză renală sau ureterală. În același timp însă orice hematurie abundentă este totală. O hematurie macroscopică izolată (neînsoţită de durere sau alte simptome) sugerează de regulă o tumoră genitourinară incipientă.

Cauzele cele mai frecvente ale hematuriei urologice (extraglomerulare) pot fi:

- tumorile maligne ale aparatului urinar (tumori renale, ureterale, vezicale, cancer de prostată avansat, tumori uretrale);

- hipertrofia benignă a prostatei;
- litiaza aparatului urinar;
- traumatisme ale aparatului urinar (inclusiv iatrogene);
- infecții urinare nespecifice – rar;
- tuberculoza uro-genitală;
- schistosomiaza (cauză majoră de hematurie în țările din Africa și Asia);
- anomalii congenitale (sindrom de joncțiune pielo-ureterală);
- fistule vasculare, hemangioame renale;
- infarct renal;
- prezența de sonde, stenturi, catetere sau alte tipuri de corpi străini la nivelul aparatului urinar.

Afecțiuni non-urologice:

- nefrologice (glomerulare): glomerulonefrite acute/cronice, sindrom hemolitic-uremic, necroză tubulară acută, boala polichistică renală;
- afecțiuni hematologice: hemofilie, trombocitopenii, siclemie;
- afecțiuni sistemice: lupus eritematos sistemic, sclerodermie, amiloidoză, purpura Henoch-Schönlein, sindrom Goodpasture;
- infecțioase: septicemii, coagulare intravasculară diseminată (CID);
- medicamentoase: anticoagulantele, ciclofosfamida.

Afecțiuni de vecinătate:

- cancere uterine, ovariene, rectale;
- fistule vezico-vaginale, vezico-uterine, vezico-intestinale;
- salpingo-anexite acute;
- anevrisme, fistule vasculare.

Metodologia diagnostică în hematurie

Diagnosticul hematuriei se bazează pe o anamneză cât mai completă și un examen clinic amanunțit completate cu o serie de investigații paraclinice și radiologice specifice. După stabilirea tipului, severității și sediului hematuriei, va trebui diferențiată hematuria glomerulară de cea extra-glomerulară.

Prezența de cheaguri de sânge în urină, durerile lombare spontane sau la palpare sau tulburările micționale asociate sugerează de regulă o hematurie urologică. Hematuria brună, nedureroasă, asociată cu edeme periorbitale matinale, creștere în greutate, oligurie, hipertensiune sau edeme maleolare sugerează de regulă o cauză glomerulară, nefrologică. Infecțiile cutanate sau amigdaliene recente pot sugera glomerulonefrita acută post-infecțioasă.

Prezența în antecedente sau la examenul clinic de dureri articulare, erupții cutanate, peteșii indică o posibilă cauză sistemică a hematuriei.

Explorările paraclinice necesare în hematurie sunt:

- hemoleucograma completă cu formula leucocitară;
- probele funcționale renale (creatinină, uree, BUN);
- probe de coagulare (aPTT, INR);
- examenul sumar de urină completat obligatoriu cu examinarea microscopică a sedimentului urinar este esențial pentru diagnosticul pozitiv (≥ 5 hematii/HPF) precum și diagnosticul diferențial al hematuriei (hematuria urologică – hematii izolate, hematuria nefrologică/glomerulară – cilindrii hematici). Examenul sumar de urină permite, de asemenea, evidențierea modificărilor de densitate urinară, a proteinuriei, glicozuriei, cristaluriei, etc.;
- proba Addis – permite determinarea cantitativă a celulelor, cilindrilor și proteinelor urinare eliminate în 12 sau 24 de ore. Testul Addis-Hamburger permite determinarea numărului de hematii și leucocite eliminate prin urină pe minut. În mod normal se elimină prin urină ≤ 5.000 de hematii/minut

(respectiv 10.000 leucocite/minut). Prezența a peste 5.000 hematii/minut este considerată hematurie microscopică. Cele două teste au însă actual valoare istorică;

- urocultura la pacienții suspectați de infecții urinare;
- ecografia aparatului urinar este cea mai simplă și non-invazivă investigație imagistică oferind informații morfologice extrem de utile asupra aparatului urinar. Poate identifica prezenta de calculi urinari, tumori ale aparatului urinar, anomalii anatomice și vasculare (ecografia doppler);
- examenul CT abdomino-pelvin cu substanță de contrast oferă informații complete asupra morfologiei și funcției aparatului urinar. Este indicat la pacienții cu hematurie suspectată a fi de cauză tumorală, litiazică sau traumatică;
- biopsia renală percutană ecoghidată este rareori necesară în diagnosticul hematuriei, fiind rezervată pentru pacienții cu suspiciune de afectare renală nefrologică (proteinurie importantă, afectarea funcției renale, hematurie persistentă, anomalii serologice specifice glomerulonefritelor);
- explorările endoscopice minim-invazive (uretro-cistoscopia sau ureteroscopia retrogradă) pot fi necesare pentru confirmarea diagnosticului în hematuriile urologice;

Hematuria reprezintă o urgență urologică indiferent de tipul său şi de circumstanţele de descoperire, iar pacientul trebuie investigat complet pentru a afla cauza având permanent în vedere faptul că nu există hematurie fără cauză !

Dată fiind complexitatea și dificultatea evaluării pacientului cu hematurie, pionierul urologiei din România, Profesorul Eugeniu Proca a elaborat un set de 10 principii clinice utile în evaluarea hematuriei, reunite sub numele de decalog:

Decalogul hematuriei (Proca)

1. *Hematuria este întotdeauna un semnal de alarmă ce nu poate fi ignorat.*
2. *Hematuria este provocată întotdeauna de o leziune anatomică.*
3. *Hematuria nu este nici fiziologică, nici funcţională.*
4. *Nu există hematurie fără cauză. Hematuria esenţială are o cauză pe care încă nu o cunoaştem.*
5. *Hematuria este un semn cardinal în patologia aparatului urinar, dar nu aparţine exclusiv acestuia, putând fi expresia altor afecţiuni viscerale sau sistemice.*
6. *Hematuria microscopică are aceeaşi semnificaţie şi gravitate ca cea macroscopică.*
7. *Hematuria macroscopică importantă este asimilată hemodinamic cu orice altă hemoragie importantă: hematemeză, melenă, hemoptizie.*
8. *Hematuria este urgenţă de diagnostic.*
9. *Hematuria este urgenţă terapeutică, când împiedică evacuarea urinară prin cheaguri sau când produce dezechilibru hemodinamic.*
10. *Tratamentul simptomatic al hematuriei poate deveni o gravă eroare terapeutică, când se limitează la atât.*

Piuria reprezintă emisia de urină purulentă, tulbure, urât mirositoare. Prezența puroiului în urină semnifică de regulă prezența unei infecții urinare (cel mai frecvent bacteriene). Poate fi evidențiată macroscopic în infecțiile urinare severe sau se poate pune în evidență prin examinarea microscopică a sedimentului urinar unde prezența unui număr de leucocite (de obicei neutrofile) mai mare de 10/ HPF (câmp microscopic de putere mare – high power field) sugerează prezența unei infecții urinare ce necesită confirmare prin urocultură.

Piuria sterilă este prezența piuriei la pacienții cu urocultură negativă și poate apărea ca efect secundar al unor medicamente (Paracetamol) sau la pacienții cu litiază urinară, tuberculoză urogenitală, tumori maligne, afecțiuni sistemice, etc.

Piuria poate fi uneori asociată cu hematuria și poartă numele de *piohematurie*.

Alte modificări calitative ale urini pot fi:

- ***fecaluria*** – prezența în urină a materiilor fecale (fistule uro-digestive);
- ***pneumaturia*** – prezența în urină a gazelor intestinale (fistule uro-digestive);
- ***urina colorată anormal*** poate apărea în anumite circumstanțe:
- ***urina roșie*** (în afara hematuriei) apare în mioglobinurie (frecvent posttraumatică), porfirie dar și după consumul de alimente ca sfecla roșie, murele, etc., medicamente (Rifampicina) sau intoxicația cu mercur;
- ***urina portocalie*** semnifică de obicei deshidratare dar poate apărea și în urma utilizării anumitor medicamente (Salazopirina, Fenazopiridina) sau în cadrul unor afecțiuni hepatobiliare;
- ***urina albastră/verzuie*** apare în infecțiile urinare cu *Pseudomonas aeruginosa* sau la pacienți ce utilizează anumite medicamente (Amitriptilina, Indometacin, Propofol etc.) sau antiseptice urinare cu albastru de metil;
- ***urina maronie/hipercromă*** apare la pacienți ce consumă în exces anumite soiuri de fasole, rubarbă, aloe, în urma consumului anumitor antibiotice (Metronidazol, Nitrofurantoin), antimalarice (Cloroquina) sau laxative precum și la pacienții cu afecțiuni hepatice sau renale.

Simptome de Tract Urinar Inferior (LUTS - Lower Urinary Tract Symptoms)

Micțiunea reprezintă actul fiziologic de golire a vezicii urinare și are o serie de atribute: voluntară-poate fi declanșată și golită după voință, comfortabilă – ușoară, nedureroasă și cu o frecvență acceptabilă din punct de vedere social (asigură somnul nocturn și viața socială diurnă) și eficientă – duce la golirea completă a vezici și protejează aparatul urinar superior de reflux.

Modificările patologice ale acestor atribute ale micțiunii sunt denumite generic simptome de tract urinar inferior sau LUTS (Lower Urinary Tract Symptoms).

Sub denumirea de LUTS sunt deci cunoscute o serie întreagă de simptome legate de actul micțional care au fost împărțite după mecanismul de producere în:

⇒ *simptome de golire (voiding symptoms)*: disuria, retenția urinară, incontinența urinară prin prea plin, etc.;

⇒ *simptome de umplere (filling symptoms)*: polakiuria, nicturia, imperiozitatea sau urgența micțională, etc.

Disuria reprezintă micţiunea dificilă, însoţită de efort activ. Disuria sugerează creșterea rezistenței uretrale sau obstrucţia la nivelul tractului urinar inferior (subvezicală – prostată, uretră) datorată unei afecțiuni urologice sau de vecinătate sau diminuarea contractilității vezicale. Poate avea diferite grade de severitate până la imposibilitatea de a urina (retenția completă de urină). Include o serie de manifestări specifice:

- jetul urinar slab, uneori întrerupt, împrăștiat sau în picătură;
- inițierea tardivă și cu efort a micțiunii;
- durata prelungită a micțiunii > 60 sec (N ≤ 40 sec);
- debit urinar redus < 10 ml/sec (N ≥ 15 ml/sec) la uroflowmetrie;
- senzația de golire incompletă a vezicii urinare.

Retenţia de urină reprezintă incapacitatea parțială sau totală de a evacua vezica urinară. Retenția urinară poate fi deci completă sau incompletă și respectiv acută sau cronică în funcție de modul de instalare.

Cauzele retenţiei de urină pot fi:

- urologice – vezicale (tumoră vezicală, stenoză de col vezical, litiază vezicală, corpi străini, cheaguri sanguine vezicale), prostatice (tumoră prostatică benignă sau malignă, prostatite acute, abces prostatic), uretrale (strictură uretrală, tumoră uretrală, calcul uretral, corpi străini, uretrite sau periuretrite, rupturi uretrale);

- extrinseci – compresive (tromboză hemoroidală, tumori cervico-uterine, tumori rectale, sarcina, fecalom, etc.);
- neurologice (traumatisme cerebrale sau medulare, accidente vasculare, encefalite, meningite, etc.);
- reflexe (renale, postanestezie);
- medicamentoase (α-adrenergice, anticolinergice, intoxicații diverse).

Retenția urinară evoluează de la retenție incompletă fără distensie vezicală (rezidiu vezical postmicțional >100 ml) la retenție incompletă cu distensie vezicală (rezidiu postmicțional >300 ml) și în final la retenție completă de urină.

Netratată, retenţia de urină poate conduce la leziuni cronice vezicale (vezica de luptă, distensie vezicală, diverticuli vezicali secundari), afectare renală (ureterohidronefroză) şi chiar boală cronică de rinichi datorită apariţiei reflexului vezico-ureteral şi creşterii presiunii din sistemul colector renal.

Pentru că urina care stagnează este un mediu de cultură pentru germeni, se poate adăuga şi infecţia tractului urinar - iniţial cistita, urmată de pielonefrită.

Pentru a identifica precoce retenţia de urină trebuie monitorizate intrările şi ieşirile de lichide (diureza), urmărită apariţia distensiei vezicale şi a senzaţiei de plenitudine vezicală (durere hipogastrică).

Retenția completă de urină este o urgență urologică! Necesită diagnosticare rapidă și evacuarea de urgență a vezicii urinare prin cateterism uretro-vezical (sondaj urinar) sau cistostomie minimă suprapubiană.

Alternative mai rar utilizate în tratamentul retenției complete de urină sunt puncția aspirativă vezicală, cistostomia clasică chirurgicală sau deblocarea farmacodinamică cu α-blocante adrenergice.

Polakiuria reprezintă micţiunile frecvente, cu volum urinar/micţiune redus. Trebuie diferenţiată de poliurie în care micţiunile sunt de asemenea frecvente, dar volumul urinar/micţiune este normal și nocturie care reprezintă inversarea raportului circadian al micțiunilor și apare în cadrul poliuriei nocturne ce apare la pacienţii care iau tratament diuretic/antihipertensiv sau la pacienţii vârstnici care în cursul zilei prezintă edeme ale membrelor inferioare care se remit în cursul nopţii.

Polakiuria poate fi:

- diurnă (se manifestă doar în cursul zilei);
- nocturnă (nicturie);
- permanentă (diurnă + nocturnă).

Cauzele polakiuriei sunt multiple:

- prezența rezidiului vezical determinat de obstrucții subvezicale (adenom de prostată, cancer de prostată, cancer uretral, stricturi de uretră, litiază uretrală, vezicală, strictură de uretră;
- reducerea capacității vezicale (tumori voluminoase, cistitele radice sau tuberculoza urogenitală, sarcină în ultimul trimestru, etc.);
- iritarea mucoasei vezicale din vezica urinară hiperactivă, infecţiile urinare (cistită, pielonefrită, prostatită etc.), litiază vezicală, corpi străini vezicali, calculi ureterali intramurali, tumori vezicale infiltrative, etc.;
- afecțiuni de vecinătate ce pot produce compresiune asupra vezicii urinare (tumori digestive, tumori genitale feminine, etc).

Asocierea cu disuria în cadrul LUTS sugerează de regulă o afecțiune obstructivă subvezicală (cel mai frecvent adenomul de prostată la bărbații vârstnici).

Este important de notat dacă polakiuria apare la un pacient cu urină limpede sau se însoţeşte de emisia de urină tulbure sau sanguinolentă.

Imperiozitatea micțională (urgența micțională) reprezintă dificultatea de a amâna urinarea, se asociază întotdeauna cu polakiuria și poate apărea în:

- vezică urinară hiperactivă (*semn cardinal*);
- infecţii ale tractului urinar – cistită, pielonefrită, prostatită;

- litiază vezicală;
- adenom de prostată sau cancer prostatic;
- tumori vezicale;
- corpi străini intravezicali (inclusiv stenturi ureterale, catetere vezicale);
- postoperator la pacienții cu intervenții asupra aparatului urinar inferior.

Incontinența urinară reprezintă pierderea involuntară a unor cantități variabile de urină prin meatul uretral. Este o problemă frecvent întâlnită la ambele sexe, are impact important asupra calității vieții pacienților și poate fi:

1. incontinență urinară ***de efort (de stres)***ce apare la femeile cu nașteri pe cale naturală și se datorează slabirii musculaturii perineale. Se datorează scăderii rezistenței uretrale sau instabilității uretrale și se manifestă în timpul efortului fizic, tusei, strănutului, defecației, etc..
2. incontinență prin ***iminență micțională (urgență)*** reprezintă pierderea involuntară de urină datorată unei senzații imperioase puternice de a urina și caracterizează vezica urinară hiperactivă. Se poate asocia cu incontinența urinară de efort și poartă de numirea de incontinență urinară ***mixtă***.
3. incontinență prin ***prea plin(falsă)*** apare la pacienții cu retenție cronică completă de urină, pierderile urinare fiind date de umplerea exagerată a vezicii;
4. incontinența urinară ***funcțională*** apare la pacienți fără afecțiuni urologice care deși prezintă senzația normală de micțiune nu pot urina la toaletă (stări confuzionale, demență, stări depresive, mobilitate limitată, intoxicație etanolică sau consumul de droguri);
5. incontinența prin ***insuficiență sfincteriană*** (iatrogenă, neurogenă);
6. ***enurezisul nocturn*** reprezintă incontinența de urină manifestată în timpul nopții episodic (cel puțin 2 episoade săptămânal) la copii de peste 4-5 ani.

Pierderile urinare care nu se produc prin meatul uretral apar în cadrul formării de fistule vezico-vaginale, fistule uretero-vaginale, uretro-vaginale sau uretro-cutanate (neoplazice, iatrogene urologice/ginecologice sau prin corpi străini).

Modificările cantitative ale diurezei

Poliuria (diureza mai mare de 2400 ml/24h) poate apare în:

- aport excesiv de lichide (poliurie fiziologică);
- tratament diuretic sau antihipertensiv;
- în faza de reluare a diurezei ce apare după rezolvarea chirurgicală a insuficienței renale acute obstructive (poliuria de după dezobstrucţie);
- la pacienți cu boală cronică de rinichi în fazele incipiente;
- diabet zaharat (prin glicozurie);
- diabet insipid (secreție inadecvată a hormonului antidiuretic).

Poliuria nocturnă reprezintă inversarea ritmului circadian al micțiunilor în condițiile unei diureze normale. Nu trebuie confundată cu nicturia din cadrul LUTS. Este prezentă atunci când volumul urinar nocturn reprezintă ≥ 30-35% din diureză. Poate fi fiziologică la pacienții ce consumă lichide în exces seara sau patologică în insuficiența cardiacă, sindromul nefritic, insuficiența hepatică.

Oliguria (diureza mai mică de 400 ml/24 h) este de regulă semnul bolii cronice de rinichi, însă poate fi întâlnită și în stări de deshidratare, hipotensiune severă, șoc hipovolemic, sepsis, MODS, ceto-acidoză diabetică, pre-eclampsie, etc.

Anuria (diureza mai mică de 100 ml/24 h) este semnul cardinal al insuficienței renale acute. Termenul vine din grecescul “an”= lipsit de şi “ouron” = urină, şi defineşte deci scăderea diurezei sub 100 ml, condiţie patologică în care funcţia rinichiului de producere a urinii este pierdută.Pacienţii cu acest semn clinic nu mai urinează deloc (anurie francă, absolută) sau urinează sub 100 ml/24h. Cauzele anuriei îşi pot avea sediul prerenal, renal sau postrenal, de aceea, din punct de vedere etipatogenic, insuficienţa renală acută/injuria renală acută (IRA) se împarte în trei mari categorii:

IRA prerenală - în care condiţia patogenă este reprezentată în fapt de perfuzia renală inadecvată sau volumul intravascular insuficient. Cele mai frecvente cauze ale acestei forme de IRA sunt: deshidratarea (diaree, vărsături), plasmoragia (arsuri), sechestrele lichidiene (ocluzia intestinală, ascita), colapsul vascular prelungit (şoc, insuficienţă cardiacă), tromboembolismul, etc. IRA de cauză prerenală este *reversibilă*, cu condiţia instituirii unui tratament prompt, care să amelioreze perfuzia renală (faza de IRA funcţională). Întârzierea aplicării măsurilor terapeutice duce la apariţia de leziuni parenchimatoase (IRA organică), situaţie care odată produsă nu mai este urmată de reluarea diurezei în cazul corectării tulburărilor hemodinamice.

IRA renală parenchimatoasă - este consecinţa unor variaţi agenţi etiologici, care lezează direct nefronul (corpusculul renal, tubii uriniferi, vasele intrarenale). Cauzele cele mai frecvente ale acestui tip de insuficienţă renală sunt: agenţi toxici renali (nefrotoxine exo- sau endogene, medicamentoase sau nemedicamentoase), necroza tubulară acută, glomerulonefritele, nefritele interstiţiale acute etc.

IRA postrenală - ***urologică***, sau ***Anuria obstructivă***.

Anuria obstructivă caracterizează insuficiența renală acută de cauză post-renală și se manifestă prin absența completă a diurezei provocată cel mai adesea de obstrucţia ureterală pe rinichi unic (congenital/chirurgical/ funcţional) sau mult mai rar bilateral și poate conduce rapid la deces dacă nu se intervine de urgență. Obstrucţia ureterală poate fi intrinsecă sau extrinsecă, cauzele cele mai frecvente fiind reprezentate de litiaza pieloureterală, neoplasme pelvine, fibroza retroperitoneală sau traumatismele ureterale (mai ales cele iatrogene).

Din punct de vedere patogenic obstrucţia ureterală conduce la creşterea presiunii urinii în amonte cu dezvoltarea unei hidronefroze acute, cu dilataţii pielocaliceale, deschiderea sfincterelor papilare şi creşterea presiunii hidrostatice intraglomerulare, cu anularea presiunii efective de filtrare (N=40 cm H_2O) şi dispariţia filtrării glomerulare.

Anuria obstructivă trebuie clar delimitată de retenţia completă de urină, în care pacienţii nu urinează pentru că nu pot, deşi au vezica plină (glob vezical), iar rinichiul continuă să producă urină. La aceşti pacienţi cateterismul sau puncţia vezicii urinare aduc urină, pe când în anurie sonda introdusă în vezică la un pacient care nu a urinat în ultimele 24h nu aduce urină sau aduce foarte puţină.

Anuria obstructivă, ca sindrom clinic cunoaşte două faze evolutive:

Faza de toleranţă clinică - cu durată obişnuită de 3-4 până la 7 zile, constă de regulă într-o colică renală la care se asociază absenţa diurezei şi rinichiul dureros, mare, palpabil. Cateterismul uretrovezical nu aduce urină, iar starea generală a pacientului este în general bună, *semnele locale fiind în prim plan,*

Rareori, debutul este insidios, durerile lombare sunt vagi, rinichiul nepalpabil şi antecedentele urinare lipsesc, anuria părând inexplicabilă. Ridicarea chirurgicală a obstacolului în această fază este urmată de reluarea imediată a diurezei.

Faza uremică sau critică - durează de regulă din a 4-7 -a zi spre a 15-a zi când se produce decesul. Există şi anurii în care moartea bolnavului se produce în 5-6 zile după cum există altele care au o evoluţie extrem de lungă. În această fază, semnele locale sunt mai estompate fiind greu de recunoscut în contextul general dominat de clinica uremiei. *Semnele generale sunt in prim plan.* Tulburările digestive, constând în sughiţ şi greţuri, sete şi mucoase uscate, progresează către intoleranţă gastrică şi vărsături incoercibile. Semnele neuropsihice, constând iniţial în somnolenţă evoluează în timp către hiperexcitabilitate nervoasă, fasciculaţii musculare şi comă. Respiraţia este din ce în ce mai rapidă, superficială şi amoniacală, caracteristică acidozei metabolice.

Studiul clinic al anuriei nu poate însî să surprindă complet ansamblul fenomenelor biologice din organism şi nici nu are posibilitatea să stabilească un prognostic în funcţie de evoluţia bolii. De aceea este obligatoriu să se urmărească evoluţia anuriei prin examene de laborator. Acestea sunt iniţial normale în primele 24-72 ore, după care ureea sanguină şi creatinina serică încep să crească. Ureea sanguină creşte de regulă cu 75 mg/dl/24 h, iar creatinina crește cu 3.5 mg/dl/24 h, în anuriile cu catabolism proteic intens,

creşterea fiind evident mai rapidă. În anuria obstructivă, spre deosebire de alte forme de IRA, potasemia rămâne mult timp normală, iar acidoza metabolică este mai ușoară.

Diagnosticul anuriei - se bazează de regulă pe:

- un studiu clinic atent - anamneză şi examen clinic amănunţit ;
- examene de laborator : hemoleucograma, uree, creatinină, etc. ;
- radiografie renovezicală simplă - imagine radioopacă calcul urinar ;
- echografia renovezicală - rinichi cu dilataţii pielocaliceale şi eventual calculi;
- examen CT nativ – identifică prezența calculilor sau tumorilor obstructive și evaluează corect starea aparatului urinar in totalitate.

Metodele terapeutice - urologice şi chirurgicale folosite în anuria obstructivă sunt foarte diverse şi adaptate naturii şi nivelului obstacolului, condiţiilor locale şi fazei clinice în care se găseşte bolnavul.

- cateterismul ureteral retrograd;
- ureteroscopia retrogradă;
- nefrostomie percutană echoghidată;
- ureterostomia "in situ" sau pielostomia (interes istoric).

La toate aceste metode terapeutice chirurgicale se asociază obligatoriu un tratament medicamentos specific cazurilor de insuficienţă renală şi eventuală epurare extracorporeală, hemodializa.

Anuria obstructivă reprezintă o urgență urologică ce necesită diagnostic rapid și dezobstrucție imediată prin cateterism ureteral retrograd sau nefrostomie percutanată!

Pruritul generalizat poate apărea în insuficienţa renală cronică. Cu toate că mecanismul prin care apare pruritul în BCR este încă incomplet înţeles, se crede că responsabilă este depunerea de săruri minerale la nivelul tegumentului. Odată cu instituirea dializei, pruritul poate dispărea.

Pruritul localizat la nivelul meatului uretral și uretrei apare în uretritele acute.

Febra Manifestare specifică patologiei infecțioase caracterizată de creșterea temperaturii corporale (măsurată oral, rectal, axilar sau timpanic) peste valoarea de 37.5-38.0 °C, febra în urologie este caracteristică pacienților cu infecţii nespecifice ale tractului urinar superior – pielonefrită, pionefrită, supuraţii renale sau perirenale sau în infecțiile altor organe parenchimatoase ca: prostatite acute, abcese prostatice, orhite, orhiepididimite sau supurații periorganice (pericistite, periuretrite). De regulă febra este mai înaltă seara și este însoțită de alte simptome sau manifestări specifice aparatului urinar, sugerând localizarea uro-genitală a infecției:

- febra cu nefralgie (pielonefrită acută, pionefrită, pionefroză, perinefrită),
- febra cu piurie (pielonefrită acută, pionefroză),
- febra cu rinichi mare (uropionefroză, pionefroză),
- febra cu durere hipogastrică/disurie (prostatite acute/abcese prostatice),
- febra cu testicul mărit (orhite, orhiepididimite acute).

Asocierea **frisonului** la febră sugerează o posibilă bacteriemie și impune recoltarea de probe de sânge pentru efectuarea hemoculturii. Febra nu apare de regulă în cistite, uretrite. Rareori febra poate reprezenta o manifestare paraneoplazică, mai ales în carcinoamele renale.

Subfebrilitatea, respectiv temperatura corporală între 37.0 – 37.5°C, poate apărea în perioada de debut sau remisiune a unei afecțiuni infecțioase nespecifice sau, dacă este persistentă și asociată cu semne și simptome urologice ca polakiurie, disurie, piurie, astenie fizică, pierdere ponderală, poate sugera prezența unei tuberculoze uro-genitale.

Edemele. Când se asociază cu retenţia de lichide şi diselectrolitemie, edemele pot indica o disfuncţie renală (de exemplu, nefrita). Apariţia edemelor NU trebuie însă automat legată cu o suferinţă renală! Există mult mai frecvent cauze extrarenale (cardiace, hepatice, vasculare, endocrine etc.) pentru apariţia edemelor.

2.3 Examenul fizic al pacientului urologic

Examenul fizic al pacientului urologic trebuie să fie complet (include examinarea completă pe aparate şi sisteme, nu doar a aparatului uro-genital). Examinarea celorlalte aparate şi sisteme nu face însă obiectul prezentului curs. Examinarea se face în salon sau sala de examinare astfel încât să fie menajată pudoarea pacientului.

Se începe cu aprecierea semnelor vitale şi cântărirea pacientului. Urmărirea curbei ponderale poate releva o problemă ce apare în evoluţie, cum ar fi deshidratarea sau retenţia hidrosalină.

Se cere pacientului să urineze, în prezenţa examinatorului, într-un vas curat, cu pereţi transparenţi. Se face examenul aspectului macroscopic al urinii, apreciind mirosul, culoarea şi limpezimea.

Mijloacele (metodele) folosite pentru examenul clinic al aparatului urogenital sunt cele clasice: inspecţie, palpare, percuţie, ascultaţie.

Examinarea rinichilor

Inspecţia regiunii lombare nu furnizează (în condiţii normale) informaţii privitoare la starea rinichilor. Pot apărea modificări la inspecţie în cazul:

- supuraţiilor perirenale neglijate - apar la nivelul peretelui semnele cardinale ale inflamaţiei (*rubor, tumor, dolor, calor*);
- măririi de volum importante al rinichiului:
- rinichi mare tumoral (tumori renale voluminoase);
- rinichi mare obstructiv (pionefroze);
- rinichi mare non-obstructiv/tumoral (malformații).

În al doilea caz, mărirea de volum trebuie să fie importantă, iar peretele abdominal să fie subţire.

Palparea rinichilor are la ora actuală o utilitate redusă deoarece în condiţii normale rinichii sunt nepalpabili, iar procedura aduce informații limitate referitoare la rinichi comparativ cu examenul ecografic sau alte explorări imagistice performante. Se efectuează obligatoriu în condiții de urgență pentru o evaluare preliminară a rinichilor sau pentru aprecierea consistenței și mobilității rinichilor tumorali preoperator.

Fig. 2.1. Palparea bimanuală a rinichilor

Examinarea se poate face cu pacientul:

- în decubit dorsal, cu genunchii şi coapsele flectate;
- în decubit lateral (de partea opusă părţii examinate);
- în ortostatism - la sfârşitul examenului clinic.

În cazul palpării efectuate cu pacientul în decubit dorsal – metoda de palpare cea mai des folosită - examinatorul stă în dreapta pacientului pentru palparea rinichiului drept, cu mâna dreaptă plasată pe abdomenul acestuia şi cu mâna stângă situată posterior. Se cere pacientului să relaxeze musculatura

abdominală şi să inspire profund, încercând "prinderea" rinichiului între cele două mâini. Pentru rinichiul stâng, se procedeaza similar schimbând poziția mâinilor.

Percuţia rinichiului. Examinatorul se află în spatele pacientului care este aşezat la marginea patului sau canapelei de examinare. Cu marginea cubitală a mâinii drepte se aplică lovituri uşoare în regiunea lombară respectiv unghiul costo-vertebral şi se urmăreşte reacţia pacientului. Procedura cunoscută în literatura medicală clasică sub numele de *manevra Giordano (Murphy)* are la ora actuală o utilitate limitată la situațiile de urgență fiind lipsită de specificitate și potențial periculoasă pentru pacient. A fost înlocuită de examinarea ecografică renală.

Auscultaţia arterelor renale se face paraombilical. Clasic, în stenoza de arteră renală se poate percepe uneori un suflu sistolic (de ejecţie). În practica modernă este înlocuită de examene imagistice performante (ecografie doppler, angiografie renală sau tomografie computerizată).

Examenul clinic al ureterelor

Având în vedere poziţia anatomică profundă şi caracteristicile anatomice ale ureterelor, acestea nu pot fi examinate clinic în mod normal.

Au fost descrise în literatură punctele dureroase ureterale - 3 de fiecare parte:

- superior - la intersecţia orizontalei prin ombilic cu marginea dreptului abdominal,
- mijlociu - la intersecţia liniei bispinoase cu marginea dreptului abdominal,
- inferior - accesibil prin tuşeu rectal la bărbat şi prin tuşeu vaginal la femeie.

Examenul clinic al vezicii urinare

Inspecţia regiunii hipogastrice nu oferă, în condiţii normale, informaţii privind vezica urinară. În cazul retenţiei de urină umplerea vezicală peste capacitatea fiziologică poate conduce la deformarea (bombarea) regiunii hipogastrice la pacienții slabi.

Palparea regiunii hipogastrice. În condiţii normale vezica urinară nu este palpabilă. Ea devine palpabilă în condiţiile retenţiei de urină (glob vezical) când se palpează o formaţiune simetrică, globuloasă, situată suprapubian pe linia mediană, ferm-elastică, dureroasă. Rar se pot palpa tumori vezicale voluminoase.

Percuţia regiunii hipogastrice poate fi utilă în cazul globului vezical (la percuţie se obţine matitate datorată conţinutului lichidian) pentru a evita confuzia cu alte cauze de deformare a regiunii hipogastrice.

Fig. 2.2. Examinarea vezicii urinare

Examenul clinic al organelor genitale la bărbat

Inspecția organelor genitale externe aduce informații despre caracterele sexuale ale pacientului putând identifica eventual prezența de malformații congenitale, hipogonadism, formațiuni tumorale, semne inflamatorii sau alte modificări patologice dobândite.

Palparea organelor genitale externe *la bărbat* începe cu examinarea meatului uretral care se face cu pacientul în decubit dorsal. Examinatorul prinde cu mâna dreaptă protejată de mănuşă glandul penian între police şi index şi exercită presiune uşoară pentru a obţine deschiderea meatului. Meatul uretral trebuie să fie situat central şi la acest nivel nu trebuie să existe scurgeri patologice. La ambele sexe, inflamaţia şi scurgerile uretrale semnalează o infecţie uretrală (uretrită). Ulceraţia indică, de obicei, existenţa unei boli cu transmitere sexuală.

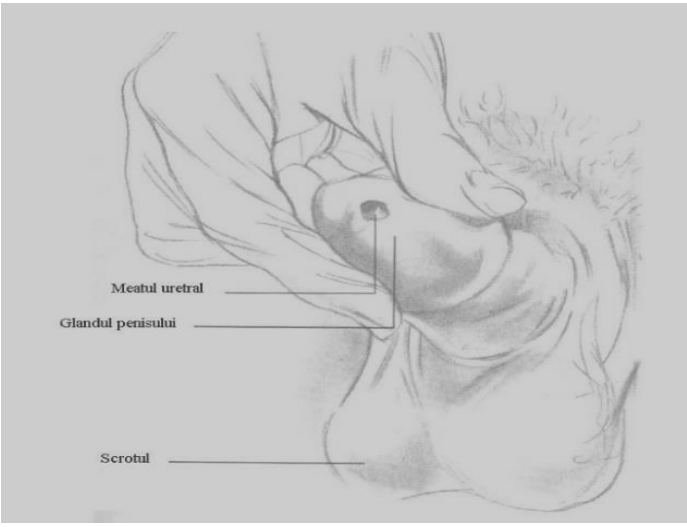

Fig. 2.3. Examenul meatului uretral la bărbat

La nivelul penisului se urmărește prezența și mobilitatea prepuțului, aspectul glandului după decalotare și se urmărește prezența oricăror modificări patologice la acest nivel (deformări, tumori, semne inflamatorii).

Se continuă cu examinarea testiculelor. În primul rând se examinează tegumentele scrotale, apoi se verifică prezența testiculelor în scrot, dimensiunile aproximative ale acestora, mobilitatea, sensibilitatea, consistența lor și eventual prezența de formațiuni pseudotumorale, lichid în cavitatea vaginală sau alte modificări patologice. Ulterior se examinează poziția și caracterele epididimului și cele ale funiculului spermatic.

Examenul clinic al organelor genitale externe la femeie

Inspecția organelor genitale externe aduce informații despre caracterele sexuale ale pacientei, putând identifica eventual prezența de malformații congenitale, formațiuni tumorale, semne inflamatorii sau alte modificări patologice dobândite.

Examinarea meatului uretral *la femeie* se face cu pacienta în poziţie ginecologică. Cu o mănuşă de examinare, folosind policele şi indexul mâinii stângi, se depărtează labiile şi se inspectează meatul uretral; acesta trebuie să fie situat pe linia mediană, în regiunea anterioară a vestibulului vaginal iar la acest nivel nu trebuie să existe scurgeri patologice sau tumefacţii.

Examenul cu valve vaginale. Se efectuează cu pacienta în poziție ginecologică și permite inspecția vizuală a organelor genitale externe, a vaginului și colului uterin etc. Aduce informații utile pentru decelarea afecțiunilor de vecinătate din sfera ginecologică dar și urologică (prolaps genital, uretral, cistocel, rectocel etc).

Examenul clinic complet al aparatului urogenital trebuie să includă tuşeul rectal (la bărbat) şi tuşeul vaginal (la femeie).

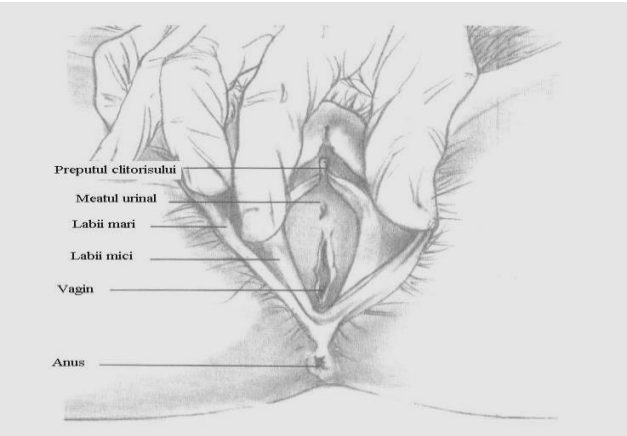

Fig. 2.4. Examenul meatului uretral la femeie

Tuşeul rectal (TR) se efectuează cu indexul mâinii dominante, protejat de mănuşă şi lubrefiat. Pacientul este aşezat în poziţie ginecologică sau genupectorală.

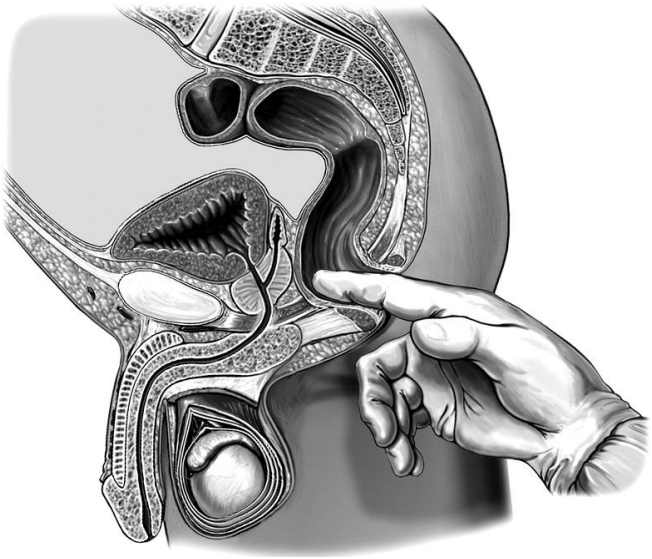

Fig. 2.5. Tușeul rectal la bărbat

Permite în primul rând examinarea feței posterioare a prostatei căreia i se descriu:

- dimensiunile (aproximative);
- consistența (ferm-elastică în adenoamele de prostată, dură în cancerele de prostată, depresibilă/moale în prostatitele acute);
- sensibilitatea (dureroasă în inflamațiile acute – prostatite acute);
- limitele (dispar uni/bilateral în cancerele de prostată avansate);
- șanțul median posterior (desparte în mod normal cei doi lobi laterali);
- veziculele seminale (situate imediat deasupra prostatei – de multe ori dificil de palpat, devin palpabile în cancerul prostatic avansat local).

Pe lângă examinarea prostatei, la bărbat, tuşeul rectal permite:

- examinarea (inspecţia şi palparea) regiunii perineale și perianale;
- aprecierea tonusului sfincterului anal;

- aprecierea caracteristicilor (elasticității) pereţilor canalului anal;
- aprecierea sensibilităţii locale (durere la palparea fundului de sac Douglas in peritonite);
- aprecierea prezenţei materiilor fecale la acest nivel (important în suspiciunile de ocluzie intestinală) şi aspectului acestora (prezența rectoragiei sau căutarea melenei în suspiciunea de hemoragie digestivă);
- decelarea unor tumori rectale la acest nivel.

Tușeul vaginal (TV) se efectuează cu două degete, cu mâna dominantă protejată de mânușă și lubrefiată, cu pacienta în poziție ginecologică. Permite examinarea:

- regiunii vulvare și introitusului vaginal;
- meatului uretral și uretrei în totalitate;
- vaginului, colului uterin și fundurilor de sac vaginale;
- peretelui vezical posterior și trigonului vezical.

3. MALFORMAŢIILE APARATULUI UROGENITAL

Tomescu P., Stoica L.

Se întâlnesc cu frecvenţă relativ crescută la nivelul tuturor segmentelor aparatului urinar. Malformaţiile afectează într-o măsură mult mai mare rinichiul comparativ cu celelalte segmente, însă frecvenţa afecţiunilor malformative la nivelul ureterului, uretrei sau testiculului este oricum mai mare decât la nivelul altor organe sau aparate.

3.1. Malformaţiile rinichiului

A. ANOMALIILE DE NUMĂR
1. Agenezia renală
2. Rinichiul supranumerar

B. ANOMALIILE DE VOLUM
1. Aplazia renală
2. Hipoplazia renală
3. Rinichiul miniatural
4. Rinichiul hipertrofic congenital

C. ANOMALIILE DE ROTAŢIE
1. Malrotaţia inversă
2. Malrotaţia incompletă
3. Malrotaţia excesivă

D. ANOMALIILE DE POZIŢIE
1. Ectopia renală simplă (toracică; pelvină, iliacă)
2. Ectopia renală încrucişată,

E. ANOMALIILE DE FORMĂ
1. Rinichiul dromader
2. Rinichiul cu lobulaţie fetală

F.ANOMALIILE DE FUZIUNE
1. Simfiza bilaterală -rinichiul în potcoavă
2. Simfiza unilaterală - rinichiul sigmoid
3. Simfiza pelvină - rinichiul în plăcintă

G. ANOMALIILE DE STRUCTURĂ
1. Rinichiul polichistic
2. Rinichiul multichistic
3. Chistul renal solitar
4. Chistul parapielic
5. Rinichiul spongios - Cacchi/Ricci

H. ANOMALIILE SISTEMULUI COLECTOR
1. Diverticulul caliceal
2. Megacalicoza/Hidrocalicoza
3. Duplicitatea pieloureterală
4. Hidronefroza

I. ANOMALIILE VASCULARE
1. Artere multiple, aberante, accesorii
2. Anevrismul arterei renale
3. Stenoza arterei renale
4. Fistula arteriovenoasă

A. ANOMALIILE DE NUMĂR

1. Agenezia renală

Constă în lipsa congenitală completă a unui rinichi. Forma bilaterală este mai rară decât cea unilaterală şi este incompatibilă cu viaţa.

Cauza anomaliei constă într-o tulburare în dezvoltarea metanefrosului, din care se dezvoltă rinichiul. Mugurele ureteral poate lipsi la rându-i, sau se poate dezvolta normal, caz în care există ureter orb vizualizabil endoscopic sau prin ureteropielografie retrogradă (UPR).

Afecţiunea este asimptomatică, descoperirea sa fiind de obicei incidentală.

Diagnosticul se pune prin explorări imagistice : ecografie, urografie I.V., examen C.T., scintigrafie renală. Recunoaşterea afecţiunii are importanţă deosebită mai ales în urgenţele urologice sau în intervenţiile chirurgicale pe rinichi unic.

2. Rinichiul supranumerar

Este o afecţiune extrem de rară ce constă în prezenţa în lombă, în imediata vecinătate a rinichiului normal, a unui rinichi mai mic, hipoplazic.

Masa parenchimatoasă renală supranumerară este complet separată de rinichiul ipsilateral, având şi capsulă proprie. Poate avea o forma asemănătoare rinichiului normal, dar în majoritatea cazurilor aceasta este diferită.Vascularizaţia şi calea sa urinară sunt separate şi, de regulă anormale.

Afecţiunea poate fi asimptomatică sau se poate complica cu HTA.

Diagnosticul se pune imagistic, prin urografie I.V., ex.C.T. sau RMN ori prin scintigrafia renală. Afecţiunea are indicaţie chirurgicală doar în formele complicate (nefrectomie).

B. ANOMALIILE DE VOLUM

1. Aplazia renală

Spre deosebire de agenezie, rinichiul aplazic există în lombă însă este foarte mic, având dimensiunile unui bob de fasole sau puţin mai mare.

Artera sa există însă este foarte mică, rudimentară. Nefronii nu sunt dezvoltaţi, producându-se o degenerescenţă chistică şi calcificări.

Clinica – afecţiunea este asimptomatică sau, deseori se poate complica cu HTA.

Diagnostic – urografia I.V. indică rinichi mut, numai tomografia computerizată fiind capabilă să diagnosticheze anomalia.

Tratament – în cazul complicării cu HTA se indică nefrectomia.

2. Hipoplazia renală

Afecţiunea este, de regulă unilaterală, forma bilaterală fiind extrem de rară şi manifestându-se încă din copilărie cu distrofie accentuată şi semne de BCR.

Rinichiul este mai mic, cu un număr redus de nefroni şi prezintă leziuni distrofice minime. Ureterul este normal.

Clinica – este, aşa cum am arătat mai sus, evidentă în formele bilaterale, formele unilaterale fiind mai mult sau mai puţin bine tolerate.

Diagnosticul se pune prin ecografie, urografie I.V., scintigrafie renală şi ex.C.T.

Tratamentul – în formele bine tolerate, se aplică un tratament medical şi igienodietetic de cruţare; în formele rău tolerate se indică nefrectomia.

3. Rinichiul miniatural

Afecţiunea este unilaterală şi constă în prezenţa unui rinichi de formă normală, dar cu volum mai mic. Histologia este normală. De asemenea, funcţia renală este normală din punct de vedere calitativ, însă global insuficientă. Rinichiul miniatural este bine tolerat fiind descoperit întâmplător.

Diagnosticul se pune imagistic, iar diagnosticul diferenţial se face cu rinichiul hipoplazic şi cu rinichiul scleroatrofic (forme de obicei rău tolerate).

Tratamentul este conservator, de cruţare.

4. Hipertrofia congenitală

Este o anomalie unilaterală provocată de prezenţa unui rinichi contralateral displazic. Rinichiul hipertrofic congenital prezintă un număr crescut de nefroni, spre deosebire de hipertrofia câştigată în care numărul acestora este normal. Prin creşterea numărului de unităţi nefronice se asigură o funcţie renală globală normală. *Diagnosticul* se pune imagistic, foarte valoroasă fiind scintigrafia renală. Nu necesită tratament ci doar indicaţii de evitare a suprasolicitărilor fizice în care acest rinichi de dimensiuni mai mari are risc crescut de lezare traumatică.

C. ANOMALII DE ROTAŢIE

Metanefrosul, din care se dezvoltă ulterior rinichiul, se află iniţial situat în pelvisul embrionului, în săptămânile 5-8 ascensionând lombar şi rotindu-se cu hilul dinspre lateroventral spre medial. Viciile survenite pe parcursul acestui proces conduc la diverse forme de malrotaţie ale rinichiului la adult.

Sunt descrise următoarele forme de malrotaţie :

1. Malrotația **inversă** – în care bazinetul este situat **lateral**.
2. Malrotația **incompletă** – cu bazinetul situat **anterior**.
3. Malrotația **excesivă** – în care bazinetul este situat **excesiv posterior**.

Rinichii malrotaţi au vascularizaţie deseori aberantă şi, prin poziţia lor antrenează frecvent tulburări în evacuarea ureterală a urinii. De aceea, cazurile complicate cu hidronefroză sau litiaza de stază sunt relativ frecvente.

Diagnosticul se pune imagistic, pe urografia intravenoasă.

Tratament – formele asimptomatice nu necesită tratament, dar în formele complicate, tratamentul chirurgical se poate impune.

Chirurgia rinichiului malrotat este dificilă datorită vascularizaţiei şi căii urinare anormale. De notat că aducerea rinichiului într-o poziţie normală este imposibilă.

D. ANOMALIILE DE POZIŢIE (DE ASCENSIUNE)

« ECTOPIILE RENALE »

Constau în poziţia anormală congenitală a rinichiului. Vascularizaţia este anormală, iar ureterul este mai lung sau mai scurt decât cel normal.

Se însoţesc deseori de simfize renale şi pot da fenomene de compresiune pe organele vecine.

Se clasifică în forme simple şi forme încrucişate.

1. Ectopiile renale simple

a. Iliacă

b. Pelvină

c. Toracică

Formele iliacă şi pelvină sunt mai frecvente. Se deosebesc de ptoza renală, în care rinichiul se poate găsi de asemenea în poziţie iliacă sau pelvină, însă nu din naştere, ci datorită compromiterii în timp a mijloacelor sale anatomice de fixare.

Rinichiul ptozat, spre deosebire de cel ectopic, are sursă vasculară normală, la nivel lombar, iar ureterul este cudat, prin deplasarea rinichiului.

Forma toracică, transdiafragmatică, este extrem de rară şi se însoţeşte de manifestări clinice reflexe sau compresive cardiorespiratorii.

2. Ectopiile relane încrucişate

Pot fi **UNILATERALE** sau **BILATERALE** (formă extrem de rară).

În ectopiile încrucişate rinichiul se află în hemiabdomenul posterior (lombar, iliac, pelvin) contralateral faţă de locul de vărsare al ureterului în vezică. În aceste forme, ureterul încrucişează prin urmare, linia mediană, coloana vertebrală.

Diagnosticul se pune prin urografie intravenoasă sau prin UPR în formele cu rinichi mut urografic.

Tratamentul este rezervat formelor complicate cu hidronefroză, litiază sau infecţie. Abordul chirurgical al rinichiului ectopic sau eventuala nefrectomie sunt foarte dificile datorită vascularizaţiei anormale şi aderenţelor cu organele din jur.

E. ANOMALIILE DE FORMĂ

1. Rinichiul dromader – prezintă o proeminenţă pe marginea convexă. Exceptând această modificare de formă, este un rinichi absolut normal din punct de vedere morfofuncţional.

2. Rinichiul cu lobulaţie fetală – prezintă pe suprafaţa corticalei numeroase sanţuri care delimitează lobii renali. Este **normal** din punct de vedere funcţional.

F. ANOMALIILE DE FUZIUNE

Sunt descrise următoarele tipuri de anomalii de fuziune :

1. Simfiza bilaterală – *rinichiul în potcoavă*

2. Simfiza unilaterală – *rinichiul sigmoid*

3. Simfiza pelvină – *rinichiul în plăcină*

Anomaliile se datorează fuziunii anormale a celor două metanefrosuri situate pelvin în viaţa embrionară. Consecinţa acestei fuziuni este o ascensiune anormală a rinichilor care nu mai ajung în zona lombară. Sursa vasculară a rinichilor are alte origini, iar calea urinară (ureterele) are traiecte vicioase.

1. Rinichiul în potcoavă – este forma clasică şi cea mai frecventă anomalie de fuziune.

Cei doi rinichi fuzionează prin polul inferior, zona de fuziune reprezentată de o masa parenchimatoasă sau fibroasă anterioară coloanei lombare numindu-se istm. Mai rar, rinichii fuzionează la polul superior şi excepţional de rar, prin intermediul ambilor poli (Rinichi în inel).

Descriere – rinichiul în potcoavă are o poziţie mai joasă decât normal (L3-L4).

- greutatea totală este mai mică decât cea a doi rinichi normali (<2xR)
- axul longitudinal este vertical sau oblic medial;
- bazinetele sunt situate anterior (normal sunt situate posterior);
- calicele apar pe urografie “ în spiţe de roată “ ;
- ureterele sunt depărtate lateral;
- angiografia certifică vascularizaţia anormală.

Clinica – afecţiunea poate fi clinic asimptomatică şi descoperită întâmplător, însă formele complicate sunt relativ frecvente (hidronefroză, litiază, HTA, infecţii).

Uneori pacienţii pot prezenta manifestări reflexe neurovegetative, dureri abdominale sau vărsături la hiperextensia coloanei vertebrale (semnul Rowsing).

Diagnosticul se pune pe urografia I.V., ex.C.T. sau scintigrafia renală.

Tratamentul chirurgical este rezervat formelor complicate. În cazul chirurgiei deschise este preferabil abordul chirurgical anterior, transperitoneal. Până nu demult, s-a indicat secţiunea chirurgicală a istmului ca o tentativă de ameliorare într-o oarecare măsură a poziţiei rinichilor.S-a dovedit însă că această intervenţie nu aducea beneficii, actualmente renunţându-se la ea.

2. Rinichiul sigmoid– unul dintre rinichi se găseşte în ectopie încrucişată şi fuzionează prin polul său superior cu polul inferior al rinichiului normal situat.

3. Rinichiul în plăcintă– este o masă parenchimatoasă renală comună rezultată prin fuziunea ambilor poli şi a marginii mediale a rinichilor.

Această masă este situată pelvin retroperitoneal având vascularizaţia şi calea de excreţie urinară anormală.

Se manifestă clinic, de regulă, prin fenomene compresive pe organele din jur.

În cazurile de fals abdomen acut chirurgical poate fi confundat cu o tumoră retroperitoneală, de aceea precizarea urografică preoperatorie este necesară pentru evitarea unei eventuale erori terapeutice.

G. ANOMALIILE DE STRUCTURĂ

1. Boala polichistică renală – este o afecţiune congenitală renală *bilaterală* cu transmitere **genetică**, datorată unui defect al mecanismului de unire între tubii contorţi şi tubii colectori. Tubii contorţi orbi (neconectaţi la tubii colectori) adiacenţi unor glomeruli funcţionali au în timp o dezvoltare chistică.

Au fost descrise trei forme de boală :

- Boala polichistică renală autosomal dominantă adultă
- Boala polichistică renală autosomal dominantă juvenilă
- Boala polichistică renală autosomal recesivă

Caracteristici :

B.P.A.D. ADULTĂ – rinichii au aspect normal până la vârsta de 10 ani

- chistele devin decelabile ecografic între *10 si 30 ani*
- manifestările clinice apar după *30 ani* iar primele semne de insuficienţă renală apar după *40 ani*
- de regulă, după 50 ani pacienţii prezintă *BCR decompensată*

B.P.A.D. JUVENILĂ – este o formă mai *rară* reprezentând doar 10% din BPR

- se manifestă clinic în prima decadă
- **evoluţia este rapidă** spre BCR şi alte complicaţii

FORMA RECESIVĂ – afectare rapidă cu nefromegalie marcată

- dezvoltă *BCR în primul an de la naştere*
- se asociază cu *hipoplazie pulmonară*
- la copiii care supravieţuiesc mai mult de 1 an, se dezvoltă şi fenomene de insuficienţă hepatică, datorate *fibrozei hepatice congenitale (FHC)*

Caracteristicile rinichiului polichistic – rinichii sunt mari, cu suprafaţa boselată de numeroasele chisturi aflate pe corticală. Chisturile de diverse dimensiuni, de la câţiva milimetri la mai mulţi centimetri, se află atât în corticală, cât şi în medulară, parenchimul fiind diminuat, parcelar, comprimat. Afectarea nefrotică este globală.

Afecţiunea este bilaterală întotdeauna, masa renală totală fiind mult mai mare decât cea sumată a doi rinichi normali (până la 10x masa renală normală).

Clinic – rinichiul polichistic se manifestă prin :

- **Nefromegalie**– uneori impresionantă, evidenţiabilă la simpla inspecţie a abdomenului.
- **Durere**– cu caractere de nefralgie în general, poate avea însă rareori şi aspect de colică renală (obstrucţie ureterală).
- **Hematuria**– este totală, spontană, capricioasă episodică. Hematuria microscopică este permanent prezentă şi conduce, de regulă la anemie hipocromă evidentă.
- **Hipertensiunea arterială**
- **Insuficienţa renală cronică**

Diagnosticul – se pune pe datele clinice şi pe explorarea imagistică.

Ecografia evidenţiază prezenţa numeroaselor chiste renale bilaterale, ca imagini hipoecogene bine delimitate, în "ciorchini de strugure ". Chistele nu comunică între ele, aspect important în diagnosticul diferenţial cu hidronefroză.

Urografia I.V. indică dezorganizarea bilaterală a sistemului pielocaliceal.

Tratamentul – este igienodietetic, medical sau chirurgical.

Tratamentul igienodietetic – este adaptat gradului de insuficienţă renală în care se găseşte pacientul (cură de diureză, regim hipoproteic, hiposodat).

Tratamentul medical - vizează contracararea principalelor complicaţii ale bolii polichistice renale: infecţiile urinare, hipertensiunea, anemia, distrofia, hipoproteinomia, durerea etc.

În fazele de insuficienţă renală decompensată, pacienţii dispensarizaţi prin serviciile de nefrologie sunt cuprinşi în programele de dializă peritoneală sau extracorporeală.

Tratamentul chirurgical – este rezervat complicaţiilor bolii.

În cazul chisturilor voluminoase se poate viza decomprimarea rinichiului prin puncţie ecoghidată sau prin laparoscopie.

Chirurgia deschisă are o aplicabilitate restrânsă dată fiind necesitatea prezervării maximale a parenchimului funcţional. Este indicată în cazurile de pionefroză, patologie tumorală asociată şi, mai rar în piochist sau în sângerările importante intrachistice (indicată laparoscopia).

Tratamentul poate avea şi o viză curativă prin transplantul renal în cazurile de BCR decompensată.

2. Chistul renal simplu

Anatomie patologică – este un " sac " umplut cu un lichid seros. Chistul este căptuşit cu un epiteliu plat sau cuboidal şi acoperit de o membrană avasculară, fibroasă.

Este localizat cortical, mai ales la polul inferior şi nu are legatură cu sistemul colector. Volumul variază în limite foarte mari, de la chiste foarte mici, abia decelabile, de 2-3 mm, până la chiste gigante, cu diametrul de 10-12 cm.

Etiopatogenie – cauza bolii este neclară. Unii autori o consideră genetică, asemănătoare rinichiului polichistic, alţii o consideră dobândită, prin obstrucţie tubulară secundară a unui proces nefroangiosclerotic localizat.

Afecţiunea nu este decelabilă la nou născut şi este extrem de rară la copil. Frecvenţa creşte cu vârsta, la 5-10% la 40 ani şi la peste 30% din indivizii peste 60 ani.

Clinică – majoritatea cazurilor sunt asimptomatice, fiind descoperite, ca incidentaloame, într-o proporţie de până la 25% din populaţia care efectuează examene ecografice sau tomografice.

Cele simptomatice sunt, de obicei, compresive, manifestându-se prin colică renală, hidronefroze cu nefralgie sau HTA. Alteori, apariţia unor complicaţii cum ar fi, ruperea, suprainfecţia sau sângerarea intrachistică pot conduce la depistarea lor.

Funcţia renală, de regulă nu este afectată, existând totuşi rare situaţii când compresiunea pe un rinichi unic poate conduce la insuficienţă renală.

Diagnosticul - se pune pe explorarea imagistică, ecografie, U.I.V. sau ex.CT.

Ecografia pune în evidenţă prezenţa uneia sau mai multor formaţiuni transsonice, bine delimitate, cu perete subţire şi cu contur net.

Urografia I.V. indică dezorganizarea armonică a sistemului pielocaliceal printr-un proces înlocuitor de spaţiu ce comprimă şi amprentează căile urinare intrarenale fără a le invada sau amputa.

Examenul CT se efectuează în cazul în care relaţiile oferite de ecografie sau de urografia I.V. sunt neclare impunându-se diagnosticul diferenţial cu tumorile renale.

După cum se ştie, tomografia computerizată măsoară, printre altele, şi densitatea ţesuturilor prin scara Hounsfield, nuanţe de gri de la -1000 UH (aerul) până la +1000 UH (osul).

Parenchimul renal normal are la ex. CT 40-50 UH, crescând până la 80-120 UH după injectarea unei substanţe de contrast. Chistul renal simplu are 20-30 UH, densitatea sa nemodificându-se după injectare (rămâne tot hipodens, 20-30 UH). Tumorile renale în schimb, cu o densitate de 20-60 UH îşi măresc uşor densitatea după injectare, până la 40-80 UH.

Pentru diagnosticul de certitudine se poate recurge la puncţia ecoghidată a chistului, cu recoltare de lichid pentru examen biochimic, bacteriologic sau citologic.

Diagnosticul diferenţial – se face în principal, cu următoarele afecţiuni : tumorile renale, hidronefroza, rinichiul polichistic, chistul hidatic, chisturile de vecinatate (pancreatic sau splenic).

Tratamentul– este rezervat formelor compresive sau complicate. În general, chisturile **peste 6 cm diametru** încep să devină compresive sau să prezinte alte complicaţii. De aceea este de reţinut că chisturile mici sunt absolut anodine şi nu necesită nici un tratament.

Cea mai simplă metodă terapeutică este puncţia aspirativă percutană ecoghidată, care are însă neajunsul refacerii chistului în maxim 2 ani. Injectarea unei substanţe sclerozante după evacuare (soluţie tetraciclină, pantopaque sau soluţie de etanol 95%) poate reduce acest neajuns.

Chisturile foarte voluminoase sau complicate sever pot fi abordate chirurgical deschis prin lombotomie, realizându-se " descăpăcirea " lor.

Cea mai utilizată metodă în prezent este chistectomia parţială (descăpăcirea) prin laparoscopie sau prin lomboscopie.

Nefrectomia este rezervată doar cazurilor extrem de rare de degenerare malignă (carcinomul dendritic intrachistic).

3. Chistul parapielic

Este o variantă a chistului simplu, cu localizare la nivelul sinusului renal, peribazinetal, parapielic.

Patogenia sa pare a fi diferită şi constă într-o ectazie a vaselor limfatice de la acest nivel. Localizarea sa în vecinătatea joncţiunii pieloureterale şi a ureterului subjoncţional face ca frecvenţa cazurilor complicate cu hidronefroză să fie mai mare şi să apară la dimensiuni mai mici decât în chistul renal simplu.

Tratamentul său este similar cu cel al chistului renal simplu.

4. Rinichiul multichistic

Este o afecţiune congenitală strict unilaterală ce constă în degenerarea chistică a unui rinichi.

Etiopatogenie – este o afecţiune extrem de rară ce afectează în principal băieţii. Nu are caracter ereditar şi nu se asociază cu alte malformaţii cu transmitere ereditară. Mecanismul de producere este necunoscut, dar se pare că este oarecum asemănător cu cel al rinichiului polichistic, fiind vorba de un defect de coalescenţă între tubii contorţi şi tubii colectori.

Anatomie patologică – rinichiul este transformat în totalitate într-un conglomerat multichistic. Forma sa este complet modificată, de nerecunoscut (aspect de ciorchine de struguri). Parenchimul renal este complet compromis fiind înlocuit de un ţesut conjunctiv şi rare insule de ţesut renal imatur. Bazinetul nu poate fi identificat, iar ureterul este, de regulă, orb la capătul proximal. Rinichiul contralateral prezintă întotdeauna hipertrofie compensatorie.

Clinica – majoritatea cazurilor sunt asimptomatice fiind descoperite imagistic întâmplător. Rareori copiii afectaţi pot prezenta tumoră lomboabdominală palpabilă, dureri şi distensie abdominală, vărsături sau distrofie.

Diagnosticul – se pune imagistic, pe ecografie, urografie I.V. (rinichi mut urografic) şi ex.CT. Prin aceste explorări totuşi, diagnosticul diferenţial cu tumora Wilms este uneori imposibil de făcut, caz în care numai explorarea intraoperatorie şi examenul anatomopatologic al piesei chirurgicale pot stabili diagnosticul.

Diagnosticul diferenţial – se face cu tumora Wilms, rinichiul polichistic şi chistul renal multiplu.

Subliniem că boala polichistică renală este întotdeauna bilaterală, iar chistul renal multiplu constă doar în prezenţa mai multor chisturi renale simple într-un rinichi, afecţiunea fiind dobândită, apărută la adult şi neafectând funcţionalitatea renală.

Din păcate, în rândul unor practicieni, aceste confuzii diagnostice sunt frecvent întâlnite.

Prognostic – Tratament – afecţiunea are un prognostic bun, funcţia renală fiind asigurată de rinichiul contralateral, hipertrofic compensator. În plus, afecţiunea nu este ereditară. Confuzia posibilă cu tumora Wilms, ca şi eventualitatea dovedită a degenerării maligne intrachistice face ca indicaţia terapeutică a acestei afecţiuni să fie nefrectomia.

5. Rinichiul spongios – Boala Cacchi – Ricci

Mai este cunoscută şi sub numele de "chisturi medulare renale", constând în prezenţa bilaterală a numeroase chisturi de mici dimensiuni la nivelul medularei.

Etiopatogenie – afecţiunea este extrem de rară, având o frecvenţa de 1/20.000 persoane. Patogenia este asemănătoare cu a rinichiului polichistic, în această situaţie însă fiind afectate doar primele două generaţii de tubi colectori.

Anatomie patologică – macroscopic – se evidenţiază numeroase chisturi de mici dimensiuni situate exclusiv medular, la nivelul piramidelor, pe care le ocupă într-o masură variabilă. Afectarea este întotdeauna bilaterală, dimensiunea şi forma rinichilor nefiind modificate.

Microscopic – dilataţie chistică a tubilor colectori la nivel papilar cu diametre de 1-5 mm. Zona peritubulară constă într-o reacţie conjunctivă importantă cu tendinţe la calcificare (nefrocalcinoza benignă).Intrachistic se pot observa deseori calculi de mici dimensiuni (microcalculi) sau depozite de hematii, leucocite sau piocite.

Clinica – afecţiunea este, de regulă, asimptomatică, latentă clinic. Cazurile complicate cu litiază sau infecţie supraadaugată (pielonefrita) se pot manifesta prin nefralgie, colică renală, hematurie, piurie, HTA. Insuficienţa renală cronică este semnalată doar la 10% din cazuri.

Diagnosticul – se bazează exclusiv pe urografia i.v., care este examenul de elecţie în această afecţiune.Aceasta indică mici dilataţii pielocaliceale, papilare, pline cu substanţă de contrast. RRVS poate arăta, uneori, prezenţa unor mici calcificări medulare.

Diagnosticul diferenţial – se face cu litiază renală, tuberculoză renală şi necroză papilară.

Evoluţie – prognostic – afecţiunea are un prognostic în general bun, fără tendinţe evolutive. Rarele cazuri complicate septic sau cu litiază pot conduce la BCR.

Tratamentul - este strict medical şi igieno-dietetic. Este un tratament de cruţare ce constă în cură de diureză şi administrarea de tiazide sau de fosfaţi anorganici pentru prevenirea complicaţiilor litiazice. Profilaxia şi tratamentul suprainfecţiilor sunt similare cu cele ale pielonefritelor. În cazul supra-adăugării litiazei, tratamentul de elecţie este litotriţia extracorporeală (ESWL).

H. ANOMALIILE SISTEMULUI COLECTOR

1. Duplicitatea pieloureterală (rinichiul dublu)

Ren duplex + Ureter duplex sau fissus

Descriere - este o malformaţie relativ frecventă ce constă în prezenţa a două sisteme colectoare distincte care drenează un singur rinichi. Masa parenchimatoasă renală este mai mare decât a unui rinichi normal, însă mai mică decât suma a doi rinichi (< 2xR).

Afecţiunea nu trebuie confundată cu rinichiul supranumerar, masele parenchimatoase adiacente celor două sisteme colectoare găsindu-se în aceeaşi capsulă fără ca între ele să existe vreo delimitare.

Sursa vasculară este de asemeni, în majoritatea cazurilor, comună şi unică. Ureterele ce continuă cele două sisteme pielocaliceale distincte se pot uni între ele pe parcursul traiectului, supravezical (ureter fissus) sau pot fi complet separate (ureter duplex) deschizându-se în vezică prin două orificii ureterale.

Ureterul segmentului renal inferior (hemirinichiului inferior) se deschide ortotopic, în timp ce ureterul hemirinichiului superior se deschide heterotopic, medial şi caudal, şi este frecvent incompetent. Din această cauză, datorită refluxului vezicoureteral, dar şi datorită posibilei stenozări date de încrucişarea ureterelor, hemirinichiul superior este deseori hidronefrotic. Afecţiunea este frecvent bilaterală.

Clinica – în majoritatea cazurilor afecţiunea este asimptomatică, fiind descoperită întâmplător în urma unui examen ecografic. Nu sunt puţine însă nici cazurile complicate cu hidronefroză, litiază sau infecţii urinare.

Diagnostic – se pune prin investigaţii imagistice: ecografie, urografie I.V. sau ureteropielografie retrogradă (UPR).

Ecografia poate sugera afecţiunea evidenţiind un rinichi cu dimensiuni uşor crescute şi cu două sisteme pielocaliceale separate de o zonă parenchimatoasă.

Urografia i.v. este cea care pune diagnosticul de certitudine obiectivând morfologia sistemului colector pieloureteral. Ea permite şi aprecierea gradului de obstrucţie, a eventualei hemihidronefroze polare superioare.

UPR este rezervată cazurilor de hemihidronefroză polară superioară de gradul V, în care hemirinichiul superior este complet compromis fiind mut urografic.

Cistoscopia permite vizualizarea celor două orificii homolaterale intravezicale.

Tratamentul chirurgical – este rezervat cazurilor complicate.

În ureterul duplex se indică reimplantarea ureterovezicală antireflux pentru prevenirea sau combaterea hemihidronefrozei polare superioare.

În cazurile cu hemihidronefroză polară superioară importantă se indică heminefrectomia (nefrectomia parţială polară superioară).

2. Hidronefroza

Etiopatogenie – hidronefroza este o afecţiune ce constă în distensia bazinetului şi a calicelor, secundară disectaziei joncţiunii pieloureterale.

Poate fi congenitală sau dobândită. Forma congenitală, numită şi sindromul de joncţiune pieloureterală se datorează unei stenoze intrinseci ale acesteia. Cauzele extrinseci, între care cea mai des citată este prezenţa unui vas sanguin anormal ce încrucişează joncţiunea, sunt negate de mulţi autori de specialitate.

Afecţiunea se dezvoltă începând din viaţa intrauterină putând fi diagnosticată ecografic după luna a IV-a de sarcină. Este de două ori mai frecventă la bărbaţi decât la femei şi are o incidenţă mai crescută pe partea stângă. În aproximativ 20% din cazuri este bilaterală şi se asociază deseori şi cu alte malformaţii urinare (ex.: refluxul vezicoureteral prezent în 10% din cazuri). Disectazia joncţiunii pieloureterale face ca presiunea din bazinet să crească anormal de mult, până la valori de 70-80 mm Hg (normal = 10-20 mm Hg), fără a se produce însă o obstrucţie completă. Continuarea secreţiei glomerulare conduce la realizarea unui nou echilibru, patologic, între secreţia şi excreţia urinii. Hiperpresiunea pielocaliceală atrage, prin consecinţă, ischemia şi inflamaţia cronică a parenchimului renal. Atrofia parenchimatoasă este progresivă mergând până la distrugerea completă a acestuia.

Anatomie patologică - leziunea cauzală constă într-o stenoză intrinsecă a joncţiunii pieloureterale. Structura musculară circulară a acesteia este înlocuită de o structură conjunctivă rigidă ce nu permite transmiterea contracţiilor bazinetului la nivel ureteral.

Bazinetul şi calicele sunt dilatate variabil, în funcţie de gradul stenozei şi durata obstrucţiei. Dilataţia poate fi uşoară sau foarte importantă (sute de cmc) şi conţine urină de proastă calitate, cu concentraţie scăzută. Calicele şi tijele caliceale sunt mult dilatate şi comunică larg cu bazinetul. Papilele renale sunt afectate de asemeni progresiv, mergând până la ştergerea lor completă. Parenchimul renal se subţiază treptat şi suferă modificări distrofice fiind redus în fazele finale la o simplă structură semitransparentă în care nu se mai recunosc elementele parenchimului normal.

Clinică – afecţiunea poate fi asimptomatică, evoluând ani de zile şi fiind uneori descoperită incidental imagistic, chiar la vârste înaintate.

Formele clinic simptomatice se manifestă prin :

- durere lomboabdominală, sub formă de nefralgie sau colică renală ;
- nefromegalia este mai des întâlnită la copii în formele severe rapid evolutive manifeste clinic la vârste fragede;
- infecţia urinară manifestată prin piurie, bacteriurie, episoade cistitice sau pielonefritice;
- hematuria este rara şi consecutivă infecţiilor urinare sau litiazei asociate ;
- hipertensiunea arterială este relativ frecventă şi se datorează hiper-reninemiei secundare, scleroatrofiei parenchimatoase şi tulburărilor ischemice

- insuficienţa renală apare în hidronefrozele bilaterale sau în cele pe rinichi unic congenital. Deseori, se poate manifesta la vârste fragede, la copii ce manifestă şi tulburări distrofice asociate.

Diagnosticul – se bazează pe explorările imagistice : ecografie, urografie I.V., UPR, nefroscintigrafia renală.

Ecografia – indică prezenţa dilataţiilor caliceale transsonice ce comunică cu bazinetul dilatat. Ea permite şi aprecierea grosimii parenchimului renal (indicele parenchimatos Hodgson) ce poate fi micşorată.

Urografia I.V. – certifică prezenţa hidronefrozei permiţând şi aprecierea gradului de afectare morfofuncţională renală. Din acest punct de vedere, pe baza aspectului urografic, hidronefroza se clasifica în cinci grade de severitate :

I. bazinet dilatat cu calice normale
II. dilataţia bazinetului şi a tijelor caliceale cu aplatizarea calicelor
III. calice mult dilatate, în " măciucă ", papile turtite şi reducere uşoară a indicelui parenchimatos
IV. reducere moderată a indicelui parenchimatos
V. reducerea marcată a indicelui parenchimatos sau rinichi mut urografic.

UPR – este indicată în rinichiul mut urografic, în cazurile cu BCR sau în urografiile neconcludente, neclare.

Nefroscintigrafia renală (scintigrafia renală + nefrograma izotopică cu DTPA-DMSA) – în hidronefroza curba de excreţie a radiotrasorului este aplatizată, acesta acumulându-se în rinichi. Pentru formele incipiente se poate recurge la testul Whitaker (diureză forţată şi administrare de diuretic), ce permite obiectivarea obstrucţiei în stadiul 1 evolutiv.

Diagnosticul diferențial – se face în principal cu următoarele afecţiuni :

- dilataţiile pielocaliceale secundare altor afecţiuni (litiază, TUG etc.) ;
- bazinetul închis(Hanley), în care calicele nu sunt dilatate ;
- megacalicoza, boala Puigvert;
- rinichiul polichistic;
- rinichiul spongios;
- refluxul vezicoureteral etc.

Tratamentul – este chirurgical şi indicat chiar în fazele incipiente în care rezultatele sunt şi cele mai favorabile.

Diversele modalităţi de rezolvare sunt adaptate în principal gradului hidronefrozei şi constau în :

1. **chirurgia deschisă** – **pieloplastiile** – intervenţii reconstructive ale bazinetului şi joncţiunii pieloureterale. Din zecile de procedee chirurgicale imaginate de-a lungul timpului cele mai folosite sunt pieloplastia Hynes-Andersson splintată (cu rezultate favorabile în > 90% din cazuri) şi pieloplastia Foley în Y-V ce pot fi efectuate prin procedee chirurgical deschise sau modern prin chirurgie laparoscopică și robotică. În fazele avansate, se poate recurge la nefrostomie percutană sau derivaţii ureterale temporare sau permanente. În hidronefroza de gradul IV sau V, nefrectomia rămâne singura posibilitate.

2. **tratamentul endoscopic** – constă în diverse proceduri adaptate stadiului evolutiv, cum ar fi: endopielotomia, dilataţia joncţiunii pieloureterale sau endoprotezarea ureterală cu sonde double J (Cook).

3.2. Malformațiile ureterale

Ureterul poate prezenta diferite tipuri de anomalii congenitale privind : numărul (agenezia, duplicitatea), traiectul (ureterul retrocav, ureterul retroiliac), implantarea (ureterocelul, ureterul ectopic), structura parietală (megaureterul, diverticulii, valvele, stricturile, refluxul vezicoureteral).

A. Ureterocelul

Reprezintă dilataţia chistică a porţiunii terminale, intramurale a ureterului. Se găseşte cu o frecvenţă de aproximativ 0,5%, fiind mai frecvent la femei. Poate fi uni- sau bilateral şi dezvoltat pe ureter normal sau pe ureter ectopic.

Clinic – se manifestă, de regulă, prin obstrucţie supraiacentă, pacienţii prezentând nefralgie, colică renală sau complicaţii ale stazei (litiază, pielonefrită acută etc.). Atunci când are dimensiuni mai mari se poate manifesta prin suferinţă vezicală: polakiurie, disurie, micţiune în doi timpi sau chiar retenţie urinară.

Diagnosticul – se pune pe baza investigaţiilor imagistice şi endoscopice (UIV, ecografie, cistoscopie).

Urografia I.V. indică un defect de umplere în "cap de cobră" situat la nivelul bazei vezicii urinare. Ecografia arată prezenţa unei formaţiuni tumorale chistice în zona de proiecţie a orificiilor ureterale putând da relaţii în acelaşi timp şi asupra răsunetului înalt al afecţiunii.

Cistoscopia obiectivează ureterocelul ca pe o dilataţie chistică de dimensiuni variabile situată la nivelul ureterului intramural. Dilataţia este translucidă, mucoasa ce o acoperă este nemodificată, orificiul ureteral prin care este ejaculată urina găsindu-se pe vârful acestei dilataţii.

Tratamentul – este pentru majoritatea formelor anatomo-clinice, endoscopic şi constă în incizia sau în rezecţia endoscopică a pungii lichidiene. În cazuri excepţionale, complexe, complicate cu ureterohidronefroză de stază sau de reflux, se poate recurge la ureterocistoneostomie antireflux prin chirurgie deschisă.

B. Refluxul vezicoureteral (RVU)

Este starea patologică în care urina trece retrograd din vezică în uretere şi rinichi.

Etiopatogenie – cauza refluxului vezicoureteral constă în deficienţa (imaturitatea) anatomofuncţională a musculaturii ureterotrigonale.

Clasificarea etiopatogenică a RVU **:**

1. *Reflux primar, idiopatic* *(laxitatea trigonală*)

2. *Reflux congenital* asociat cu:

- ureter ectopic
- duplicitatea pieloureterală completă
- ureterocelul
- sindromul megavezică-megaureter (Innes-Williams)

3. *Reflux vezicoureteral dobândit* prin:

- cistite cronice (radică, interstiţială, TBC)
- vezică neurogenă
- obstrucţiile subvezicale

4. *Reflux iatrogen* :

- postadenomectomie
- cura ureterocelului
- meatotomie ureterală
- TUR-V

Incidenţa – această anomalie are o incidenţă foarte mare, mai ales la copii, dar şi la adulţi. Astfel, până la 70% din copiii sub 1 an prezintă diverse grade de reflux vezicoureteral. Frecvenţa sa scade progresiv cu vârsta fiind de aproximativ 30% la 4 ani şi de 15% la 10-12 ani. La adult este întâlnit cu o frecvenţă de până la 5%, formele uşoare de RVU fiind una din cauzele cele mai frecvente ale infecţiilor urinare înalte. De altfel, se consideră că RVU, prin complicaţiile induse de el (pielonefrita), este responsabil de aproximativ 10% din cazurile de boală cronică de rinichi.

Fiziopatologia RVU – refularea urinii din vezică în ureter conduce la dilataţia ureterului şi, în timp, şi la dilataţie pielocaliceală, realizând o ureterohidronefroză cu diverse grade de severitate. Staza urinară şi

hiperpresiunea intrarenală favorizează suprainfectarea urinii şi ischemia cronică. Se produc leziuni de pielonefrită cronică şi scleroatrofie renală, cauzatoare de hipertensiune arterială secundară, şi de boală cronică de rinichi.

Clinica RVU – simptomatologia RVU este polimorfă şi variabilă în funcţie de gradul acestuia şi de complicaţiile supraadăugate.

Copiii afectaţi sunt distrofici, au tulburări digestive diverse, greţuri, vărsături, dureri lomboabdominale, enurezis sau pot prezenta sindrom febril asociat cu piurie.

La adulţi se manifestă cu nefralgie pe vezica plină sau intramicţional, sindrom cistitic (polakiurie), episoade de pielonefrită acută (febră, piurie), micţiune în doi timpi etc.

În formele severe, pacienţii pot prezenta anemie, HTA sau diverse semne şi sindroame caracteristice BCR.

Diagnosticul RVU – se pune pe baza relaţiilor furnizate de urografia i.v..

De subliniat că urografia normală nu exclude RVU, acesta putând fi pasiv şi evidenţiabil prin urmare, doar în cursul actului micţional sau când vezica urinară este plină. De aceea, pentru diagnosticul RVU se recurge la efectuarea cistografiei micţionale sau a cistografiei retrograde.

Clasificarea Heikkel-Parkulainen a RVU (după aspectul UIV cu clişeu intramicţional) :

⇒ grad I – ureter dilatat;

⇒ grad II – ureter + bazinet dilatat;

⇒ grad III – ureter + bazinet + calice dilatate;

⇒ grad IV – reducerea indicelui parenchimatos;

⇒ grad V – parenchim mult atrofiat sau rinichi mut urografic.

Explorarea endoscopică, cistoscopia şi ureteroscopia pot obiectiva anomalia ureterotrigonală şi permit aprecierea severităţii acesteia.

Nefroscintigrafia renală este utilă pentru aprecierea rezervei funcţionale renale.

Evoluţia – în concordanţă cu teoria maturaţiei ureterotrigonale, majoritatea zdrobitoare (peste 80%) a RVU la copii, retrocedează spontan, pe masura creşterii acestora.

Tratamentul – este adaptat vârstei pacientului şi gradului refluxului.El poate fi sistematizat astfel :

⇒ grad I – tratament **medical** până la vindecare;

⇒ grad II – tratament **medical**, urmărire **+/- chirurgie;**

⇒ grad III – **ureterocistoneostomie antireflux;**

⇒ grad IV – **nefrostomie temporară** şi **reimplantare ureterală ulterioară** sau derivaţie urinară externă definitivă;

⇒ gr.V – **nefroureterectomie.**

Tratamentul medical este medicamentos (profilaxia şi tratamentul infecţiilor urinare) şi igienodietetic. Formele cu BCR decompensată necesită dializa cronică sau pot beneficia de transplant renal.

C. Megaureterul

Reprezintă dilataţia completă (pe toată lungimea sa) sau parţială (segmentară) a ureterului. În dilataţia completă, mărirea de calibru a ureterului este însoţită de alungirea şi cudarea sa, termenul de megadolicoureter redând cel mai fidel realitatea.Uneori, dilataţia poate fi parţială, limitată doar la ureterul pelvin, afecţiunea numindu-se în acest caz *megatip* sau *megaureter segmentar pelvin.*

Afecţiunea poate fi **congenitală** (*megaureter primitiv*) sau **dobândită** (*megaureter secundar*).

Megaureterul secundar se întâlneşte de regulă asociat cu RVU primitiv sau secundar unor obstrucţii cervicoprostatice.

Megaureterul primitiv poate fi, la rândul său, ***obstructiv*** sau ***nonobstructiv***.

Etiopatogenie– cauza megaureterului primitiv rezidă în lipsa celulelor ganglionoase ureterale asociată cu slaba reprezentare a fibrelor musculare circulare ureterale.

În forma obstructivă se întâlneşte o zonă cu calibru îngustat (comparativ cu restul ureterului care este mult dilatat), cu o lungime de 1-5 cm situată imediat juxtavezical. Această zonă nu este propriu zis o stenoză, putând fi uşor cateterizată sau explorată ureteroscopic.La nivelul ei însă, stratul muscular circular al tunicii musculare ureterale lipseşte sau este foarte slab reprezentat fiind înlocuit cu fibre elastice sau de colagen. Orificiul ureteral este, de asemeni normal.

În forma de megaureter nonobstructiv ureterul este dilatat pe toată lungimea sa, începând de la peretele vezical, orificiul ureteral fiind, de asemeni de aspect normal, nestenozat şi nerefluant. Fibrele musculare circulare sunt, de asemeni slab reprezentate pe toată lungimea ureterului şi înlocuite de fibre colagen şi elastice (megalodisplazie parietală ureterală).

Ambele forme de megaureter au ca viciu funcţional comun alterarea peristaticii ureterale, care este slabă şi incompletă, neputând realiza pasajul eficient al urinii din rinichi spre vezica urinară.

Afecţiunea este congenitală şi, deşi s-au semnalat cazuri familiale, transmisia ereditară a acesteia nu a fost dovedită.

Maladia afectează mai frecvent băieţii şi este bilaterală într-un sfert din cazuri.

fiziopatologia şi clinica bolii sunt similare cu cele ale RVU. Evoluţia este progresivă mergând pînă la distrugerea completă a parenchimului renal.

Formele unilaterale sunt asimptomatice sau oligosimptomatice atunci când se complică cu infecţie sau litiază urinară. La vârste mai avansate pacienţii pot prezenta hipertensiune arterială.

Formele bilaterale se manifestă precoce, din copilărie, cu febră şi infecţie urinară trenantă, dureri lomboabdominale, anemie şi tulburări distrofice. Formele severe bilaterale, complicate sau pe rinichi unic, se pot manifesta prin diverse semne şi sindroame ale BCR.

Diagnosticul – se pune pe investigaţiile imagistice, ecografie, urografie, cistografie micţională.

Urografia obiectivează dilataţia uneori gigantă a ureterului şi asocierea dilataţiilor pielocaliceale. În forma obstructivă UIV pune în evidenţă îngustarea ureterului juxtavezical. Cistografia micţională permite diagnosticul diferenţial cu RVU.

Uretrocistoscopia indică aspectul normal al orificiilor ureterale în formele primitive şi pune în evidenţă obstrucţiile cervicoprostatice din formele secundare.

Nefroscintigrama renală permite aprecierea rezervei parenchimatoase şi a gradului de obstrucţie ureterală.

Tratamentul – este medical şi chirurgical.

Tratamentul medical constă în profilaxia şi combaterea infecţiei urinare, şi în măsuri igienodietetice de cruţare a funcţionalităţii renale. Se aplică în ambele forme fiind exclusiv în forma neobstructivă incipientă sau segmentară, care poate fi, de altfel, reversibilă la copilul mic odată cu creşterea acestuia.

Tratamentul chirurgical este rezervat megaureterului obstructiv fiind adaptat severităţii afecţiunii. Astfel, în formele uşoare se indică ureterectomia parţială pelvină cu ureterocistoneostomie antireflux.

În formele severe, complicate cu insuficienţă renală se recurge la diverse tipuri de derivaţie urinară temporară sau definitivă (nefrostomie temporară, ureteroileostomie cutanată Bricker etc.). Compromiterea completă a funcţionalităţii renale impune nefroureterectomia, dializa extracorporeala sau transplantul renal.

3.3. Anomalii ale vezicii urinare

Extrofia veziclă

Anomalie gravă a vezicii urinare caracterizată prin:

- absenţa peretului abdominal anterior hipogastric;
- absenţa peretelui anterior vezical;
- simfiza pubiană lipseşte dar bazinul este stabil ;
- penisul este scurt, lat, epispad;
- sfincterul uretral este complet compromis iar sfincterul anal este hipoton;
- aparatul urinar superior este, de regulă normal;
- malformaţiile extraurinare sunt frecvente.

Cauza malformaţiei rezidă într-un viciu grav de dezvoltare al sinusului urogenital.

Există o formă completă având caracteristicile sus menţionate şi o formă parţială, mai rară, în care defectul este mai puţin grav.

Diagnosticul – este facil, nou născutul prezentând în hipogastru o plagă prin care se scurge urină.

Prognosticul – este grav, majoritatea copiilor murind prin urosepsis sever.

Tratamentul – ideal, constă în reconstituirea vezicii urinare şi a uretrei cu asigurarea ulterioară a continenţei prin montarea unui sfincter artificial. Această alternativă însă, rareori poate fi realizată.

Alte variante terapeutice constau în realizarea unor diverse tipuri de derivaţii urinareexterne (ureterostomie cutanată transileală Bricker) sau interne (neovezică, entero-cisteroplastie de substituţie, ureterosigmoidostomie, vezică rectală etc.).

3.4. Anomalii ale uretrei

A. Hipospadiasul

Reprezintă deschiderea anormală a uretrei pe faţa inferioară (ventrală) a penisului.

Este datorat unui defect de coalescenţă între cutele genitale şi mugurele genital.

În funcţie de locul în care se deschide meatul uretral sunt descrise următoarele forme anatomoclinice de hipospadias :

- *balanic;*
- *penian;*
- *penoscrotal;*
- *perineal.*

Formele balanică şi peniană distală sunt cele mai frecvente, reprezentând peste 90% din cazuri.

Consecinţele acestei malformaţii constau în:

- dificultatea orientării jetului micţional, mai ales în formele penoscrotale sau perineale;
- tulburări de erecţie, prezenţa unei coarde peniene ventrale retractile fiind principala cauză a acestora;
- probleme de fecunditate, prezente de asemeni în formele cu localizare perineală sau scrotală;
- formele proximale sunt uneori prezente în cazuri de hermafroditism;
- cu cât este mai posterior (proximal), cu atât este mai grav.

Tratamentul – este **chirurgical** şi rezervat formelor cu localizare mai posterioară.

Hipospadiasul balanic sau penian distal nu au, de regulă indicaţie chirurgicală, neînsoţindu-se de consecinţele sus menţionate ale afecţiunii.

Obiectivele tratamentului constau în :

- corectarea viciilor de conformaţie (redresarea penisului);
- reconstrucţia uretrei;
- derivaţia urinară temporară.

De-a lungul timpului au fost descrise foarte multe procedee chirurgicale, majoritatea efectuate în doi sau mai mulţi timpi chirurgicali.

B. Epispadiasul

Reprezintă deschiderea uretrei pe faţa dorsală a penisului. Sunt descrise forme ***peniene, glandulare*** sau ***penopubice.***

Malformaţia este mai gravă decât hipospadiasul, forma penopubică însoţindu-se, de regulă de:

- disjuncţia simfizară şi disjuncţia dreptilor abdominali;
- hipopenia;
- incontinenţa urinară.

Obiectivele tratamentului chirurgical sunt similare cu cele ale hipospadiasului, cu menţiunea că prezenţa incontinenţei urinare nu poate fi contracarată decât prin montarea de *sfincter artificial*.

3.5. Anomaliile testiculare

Ectopia testiculară. Criptorhidia

Testiculul se dezvoltă din mezonefros la nivel lombar (L1-L3) şi coboară în scrot la naştere sub stimulul gonadotrofinelor (HCG). O producţie insuficientă de gonadotrofine, sensibilitatea scăzută a testiculului la acţiunea acestora sau un defect de coalescenţă între testicul şi gubernaculum testis sunt cauzele posibile ale acestei anomalii.

Ectopia testiculară constă în lipsa testiculului din scrot, acolo unde este poziţia sa normală, testiculul fiind decelabil clinic într-una din următoarele localizări :

- *inghinală;*
- *crurală;*
- *peniană;*
- *perineală;*
- *pubiană etc.*

Criptorhidia (criptos = ascuns) – testiculul este neevidenţiabil la examenul clinic putându-se găsi într-una din următoarele localizări :

- *intraperitoneal;*
- *lombar;*
- *retrovezical;*
- *crural profund etc.*

Riscurile acestei afecţiuni constau în posibilitatea degenerării maligne a testiculului extrascrotal, cancerizarea acestuia fiind de o sută de ori mai frecventă decât a celui poziţionat normal, precum şi în probabilitatea crescută de infertilitate. Astfel, din aproximativ 5 tumori testiculare, una se dezvoltă pe testicul ectopic. Un alt risc evident îl constituie posibilitatea frecventă a torsionării acestuia.

Diagnosticul– se pune pe un examen clinic atent, explorarea imagistică (ecografie, tomografie) şi, eventual laparoscopie.

Tratamentul– poate fi medical sau chirurgical.

Tratamentul medical constă în administrarea de gonadotrofine (Pregnyl).Se practică în condiţiile unui titru seric scăzut al HCG şi în condiţiile absenţei unor cauze anatomice ori a herniei asociate. Are indicaţie până la vârsta maximă de 2 ani, constă în cel mult trei tentative de-a lungul a 3-4 luni şi are o rată de succes de până la 10%.

Tratamentul chirurgical se indică, de asemenea, a fi executat până la vârsta maximă de 2 ani (preferabil la 1 an). Coborârea chirurgicală a testicului după vârsta de 2 ani face ca riscul cancerigen să rămână similar cu cel al testicului necoborât, iar coborârea dincolo de 7 ani face ca şi riscul de infertilitate să rămână neschimbat.

Procedeele chirurgicale sunt adaptate poziţiei testicului ectopic şi constau în orhidopexie (coborârea şi fixarea testicului în scrot), orhidectomie sau autotransplantul testicular.

4. LITIAZA URINARĂ

Maria C., Pănuş A.

4.1. EPIDEMIOLOGIE

Prevalența litiazei urinare este între 2% și 3%, probabilitatea ca un bărbat să dezvolte un calcul până la vârsta de 70 de ani este de 1 la 8. Incidența litiazei urinare era de circa 3 ori mai mare la bărbați față de femei, în ultima perioadă raportul ajungând la 1.7:1. S-a mai observat că prevalența acestei afecțiuni are un *trend* ascendent în ultimul sfert de secol.

În 1994, datele de la National Health and Nutrition Examination Survey (NHANES) din Statele Unite ale Americii, estimau prevalența bolii litiazice la 6,3% în rândul bărbaților și 4,1% în rândul femeilor. Distribuţia geografică este neuniformă, fiind endemică în Asia de Sud-Est, Orientul Mijlociu, India şi pe coasta estică a SUA, și extrem de rară în zona Africii tropicale de Sud.

Factori de risc **intrinseci:**

a. Factorii genetici (tulburării discrinice, dismetabolice cu determinism genetic; ereditatea). Litiaza urinară este mai frecventă în regiuni cu climat temperat, un sfert din pacienţii cu litiază renală au antecedente heredocolaterale de litiază renală, iar afecţiunile ereditare care determină apariţia litiazei renale pot fi acidoza tubulară renală familială şi cistinuria, cât și tulburări ale metabolismului calcic, fosfatic, oxalic, al acidului uric.

b. Vârsta şi sexul - frecvenţa maximă de apariţie a litiazei se constată între 20 şi 40 de ani, numărul bărbaţilor afectaţi fiind de trei ori mai mare decât cel al femeilor, dar boala litiazică nu este rară în copilărie (încă de la naştere) şi nici la vârstnici.

Factori de risc **extrinseci:**

a. ***Aria geografică de rezidenţă a pacienţilor*** **- i**ncidenţa crescută a fost observată în Statele Unite, Marea Britanie, Scandinavia, Europa Centrală, ţările mediteraneene, China, nordul Indiei şi Pakistanului, nordul Australiei. Temperaturile ridicate cresc transpiraţia şi perspiraţia şi determină eliminarea unui volum scăzut de urină concentrată, în care are loc intensificarea procesului de cristalizare urinară.

b. Factori de mediu (deshidraterea favorizată de temperaturile mari; compoziţia chimică a apei cu conţinut calcic crescut)

c. Factori alimentari - denutriţia sau excesul alimentar proteic însoțită de o hidratarea insuficientă cresc cu mult riscul apariției litiazei urinare.

d. Factori ocupaţionali, regim de viaţă - profesiuni cu risc de deshidratare prin expunere prelungită la temperaturi crescute, privaţiunile, starea de încordare psihică de asemenea cresc riscul apariției litiazei urinare.

4.2. CLASIFICAREA LITIAZEI URINARE

De-a lungul timpului litiaza urinară a fost clasificată ținând cont de diferite criterii, ultima clasificare conform EAU (European Association of Urology) este făcută în funcție de dimensiune, localizare, caracteristicile radiologice, etiologie, compoziția chimică și factorii de risc ai litogenezei și recurenței.

4.2.1. Clasificarea în funcție de dimensiunea calculului

Mărimea calculului este dată în una sau două dimensiuni, clasificarea fiind următoarea:

- Calculi cu mărimea până în 5 mm,
- Calculi între 5 și 10 mm,
- Calculi între 10 și 20 mm,
- Calculi mai mari de 20 mm în dimensiunea cea mai mare.

4.2.2. Clasificarea în funcție de localizarea calculului

Aceasta se face în funcție de poziția anatomică a calculului astfel:

- Calculi caliceali superiori, mijlocii sau inferiori,
- Calculi pielici,
- Calculi ureterali lombari, iliaci sau pelvini,
- Calculi vezicali.

Mai jos, în Figura 4.1, pot fi observate multplie imagini radiologice de calculi, caliceal inferior, pielic, ureteral pelvin și un calcul vezical voluminos.

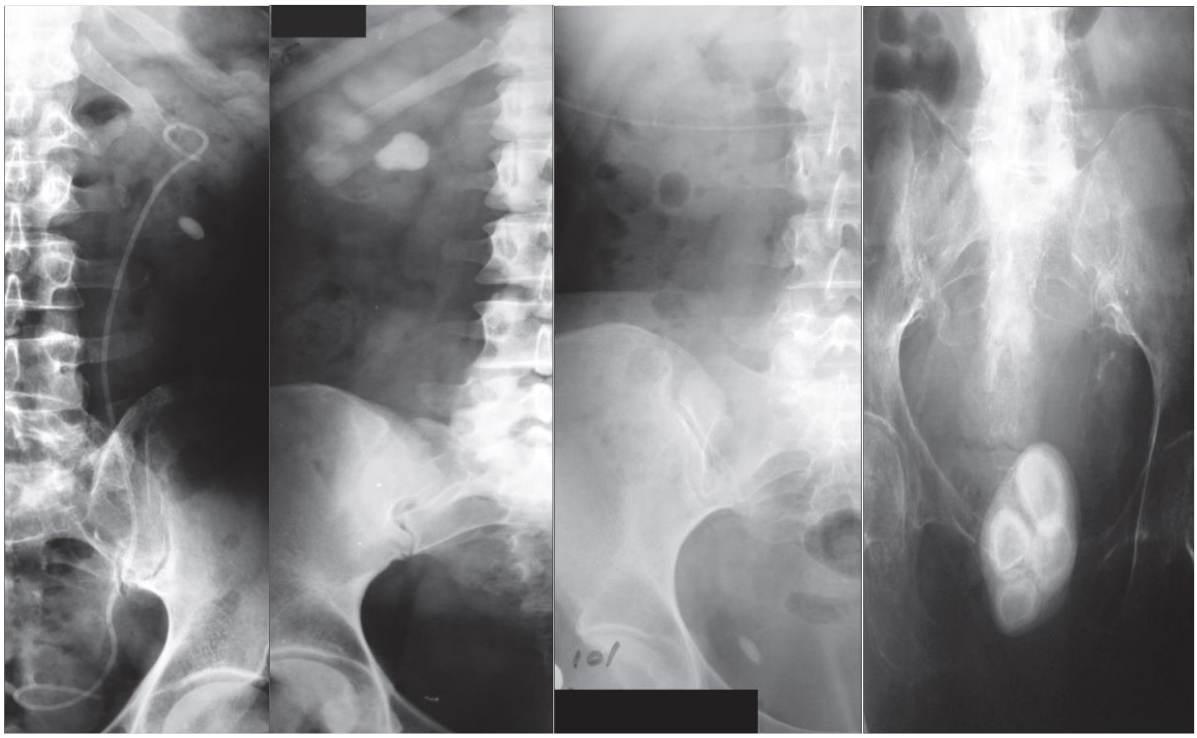

Figura 4.1. Aspecte radiologice de calculi: caliceal inferior, pielic, ureteral pelvin, vezical voluminos (de la stânga la dreapta)

4.2.3. Clasificarea după caracteristicile radiologice

Calculii pot fi clasificați în funcție de aspectul pe radiografia reno-vezicală simplă (RRVS), (Tabelul 1), aspectul acestora variind datorită compoziției chimice. De astfel calculii pot fi clasificați și în urma rezultatelor examenului computer tomograf nativ, fără substanță de contrast, în funcție de densitatea acestora, structurii interne și compoziției, toate aceste rezultate influențând deciziile terapeutice ulterioare.

Calculi radioopaci	Calculi slab radioopaci	Calculi radiotransparenți
Oxalat de calciu dihidrat	Fosfat-amoniaco-magnezieni (struvit)	Acid uric
Oxalat de calciu monohidrat	Hidroxiapatită	Urat de amoniu
Fosfat de calciu	Cistină	Xantină
		2,8-dihidroxiadenină
		Medicamentoși

Tabel 4.1. Clasificarea calculilor în funcție de aspectul radiologic

4.2.4. Clasificarea în funcție de etiologia litiazei

Cauzele apariției litiazei urinare sunt infecțiose sau neinfecțioase, defecte genetice și efecte adverse medicamentoase, aceste date pot fi observate în Tabelul 2.

Litiaza neinfecțioasă
• Oxalat de calciu
• Fosfat de calciu
• Acid uric
Litiaza infecțioasă
• Fosfat-amoniaco-magnezieni
• Hidroxiapatită
• Urat de amoniu
Litiaza de cauză genetică
• Cistină
• Xantină
• 2,8-dihidroxiadenină
Litiaza de cauză medicamentoasă

Tabel 4.2. Clasificarea calculilor în funcție de etiologia litiazei

4.2.5. Clasificarea calculilor în funcție de compoziția chimică

Aspectele metabolice sunt foarte importante în litogeneză, iar evaluarea corespunzătoare a fiecărui pacient fiind necesară pentru a exclude orice tulburări metabolice. Analiza tulburărilor metabolice reprezintă primul pas în protocolul de diagnostic și tratament, majoritatea calculilor fiind adesea formați dintr-un amestec de substanțe. Mai jos, în Tabelul 4.3 sunt enumerate substanțele cu cea mai mare importanță clinică, cât și legătura între compoziție, incidență și aspectul radiologic.

Tip	*Subtip*	*Comp maj (96%)*	*Comp excl*	*RX opacitate*
CaOx (oxalat de calciu)	Oxalat de calciu monohidrat Oxalat de calciu dihidrat	**66%**	21%	**opaci**
CaPO4 (fosfat de calciu)	Carbonat și Hidroxi-apatită	**5%**	1%	**foarte opaci**
	Hidrofosfat de Ca (Brushit)	1%	1%	
Acid uric	(Uricit)	**5-10%**	8%	transparenţi
Fosfat NH4 Mg	(Struvit)	**15-20%**	2%	**moderat opaci**
Rari	Cistină	0,5-2%		slab opaci
	Proteine	1%		
	Xantină			transparenţi

Tabel 4.3. Relația între compoziția chimică, incidența si aspectul radiologic

4.2.6. Clasificarea în funcție de factorii de risc ai litogenezei și recurenței

Un interes deosebit îl reprezintă cunoașterea fatorilor de risc în formarea calculior, deoarece poate determina probabilitatea reapariției sau regenerării acestora, având un rol foarte important în tratamentul farmacologic.

Aproximativ 50% dintre pacienții cu recurență litiazică, fac acest lucru o singură dată în viață. Doar 10% dintre pacienții litiazici prezintă boală cu recurență foarte crescută.

Factorii de risc ai apariției litiazei urinare recurente sunt enumerați în Tabelul 4.4.

Factori generali
Apariția prematură a litiazei (în special la copii și adolescenți)
Antecedente familiale de litiază urinară
Calculi ce conțin hidrofosfat de calciu (brushit)
Calculi de acid uric sau care conțin urat
Calculi dați de infecții
Rinichiul unic (deși rinichiul în sine nu implică un risc crescut de litogeneză, acești pacienți necesită, în mod particular, un tratament de prevenire a recurențelor litiazice)
Boli asociate cu formarea calculilor
Hiperparatiroidismul
Nefrocalcinoza
Afecțiuni gastrointestinale (bypass jejuno-ileal, rezecție intestinală, boala Chron, malabsorbția intestinală, hiperoxaluria enterică după derivația urinară)
Sarcoidoza
Boli genetice
Cistinuria (tip A, B și AB)
Hiperoxaluria primară (PH)
Acidoza tubulară renală tip I
2,8-dihidroxiadeninuria
Xantinuria
Sindromul Lesch-Nyhan
Fibroza cistică
Litogeneza indusă medicamentos
Anomalii anatomice asociate cu litogeneza
Rinichiul spongios (ectazia tubulară), Rinichi în potcoavă
Stenoza de joncțiune pieloureterală
Diverticul caliceal, chist caliceal
Stenoză ureterală
Reflux vezico-ureteral
Ureterocel

Tabel 4.4. Factorii de risc ai apariției litiazei urinare recurente

4.3. ETIOPATOGENIE

Nu există un mecanism unic al litogenezei, ci un complex de mecanisme patogenice acţionând de regulă combinat. În cele ce urmează, vom prezenta litiaza ca “boală de organism” (într-un aparat urinar normal), excluzând litiaza “de organ” (condiţie anatomică locală anormală).

Formarea calculilor este un proces multifactorial în care suprasaturarea urinii (chiar intermitentă), este condiţia esenţială pentru formarea primilor nuclei (nucleaţie) şi declanşarea procesului de cristalizare.

Potenţialul de cristalizare depinde de concentraţia totală a substanţelor în urină dar şi de activitatea chimică a ionilor în soluţie.

Cristalizarea substanţelor dizolvate se produce în tubul contort distal trecând prin etapele:

⇒ microcristale (detectabile doar la examenul urinii în lumină polarizată)

⇒ macrocristale (detectabile la examenul microscopic normal al urinii)

⇒ microcalculi (vizibili cu ochiul liber).

Schematic, etiopatogenia litiogenezei se prezintă astfel:

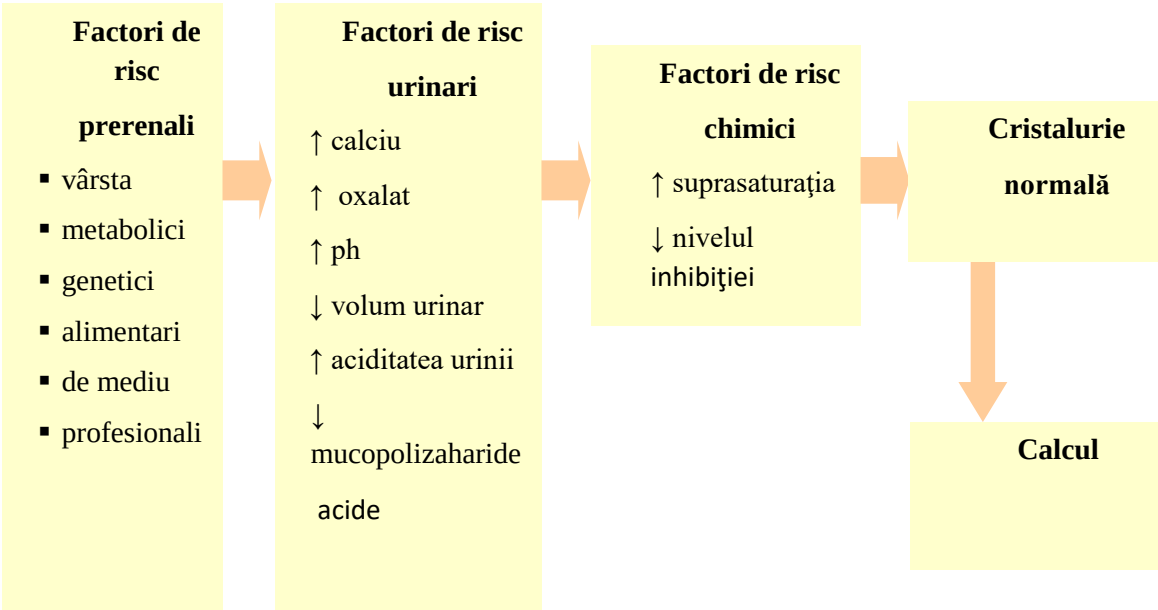

Fig. 4.2. Schema etiopatogeniei litogenezei

Teoriile patogenice care s-au impus sunt:

1. Teoria suprasaturării urinii. Cristalizarea:

Suprasaturarea unei soluţii este definită de creşterea concentraţiei unei substanţe dincolo de cea care poate fi dizolvată în condiţii standard. Echilibrul din soluţie este rupt şi se produce precipitarea constituenţilor în exces, iniţiind formarea calculului.

2. Teoria matricială. Matrixul celular:

O matrice organică a fost decelată, care este un element structural central comun între 10% şi 65% din compoziţia chimică a tuturor calculilor. Aceasta este constituită din albumine, globuline, glicozaminoglicani, mucoproteine şi ar reprezenta precursorul viitorului nucleu de cristalizare.

3. Teoria nucleului de precipitare:

Modelul teoretic cel mai cunoscut explică formarea calculilor prin trei procese succesive care au loc în lumenul tubului urinar într-un interval de timp relativ scurt: nucleaţia cristalină, creşterea nucleilor, agregarea cristalelor.

4. Teoria inhibitorilor și promotorii cristalizării urinare:

Urina conţine principii ce se opun fenomenului de cristalizare, inhibând formarea calculilor: magneziul, zincul, potasiul, citraţii, pirofosfaţii, ARN, condroitinsulfatul, anumiţi glicozaminoglicani. Absenţa sau concentraţia lor scăzută favorizează litogeneza.

5. Etapele şi locul anatomic al formării calculilor

Studii experimentale asupra cristalizării sărurilor de calciu au arătat că în litiaza de fosfat de calciu sau calcică mixtă (fosfat şi oxalat) nucleaţia cristalelor de fosfat de calciu (CaP) ar fi evenimentul iniţial.

Acest fenomen se defăşoară la nivelul ansei Henle şi tubului distal (TD) sub influenţa unor factori promotori ca macromolecule urinare şi produşi de degradare celulară. La acest nivel există o suprasaturare a urinii cu CaP dar nu şi cu CaOx.

Apariţia concrementului litiazic este un proces complex, cu un determinism multifactorial, care combină inegal, în mod propriu fiecărui caz, teoriile patogenice expuse. Diagnosticul complet al litiazei urinare va trebui, obligatoriu,să precizeze *etiologia* acesteia, pe lângă detaliile formei anatomo-clinice. Tratamentul urologic al litiazei va trebui complementat obligatoriu cu măsuri terapeutice adresate etiologiei bolii litiazice, aşa numita *metafilaxie specifică şi nespecifică*.

Neinvestigarea (condamnabilă) a mecanismului intim al litogenezei fiecărui caz, respectiv necorectarea sa terapeutică, va provoca, mai repede sau mai târziu, recidiva litiazică. Morbiditatea însumată a recidivelor litiazice şi tratamentelor urologice adresate lor va duce, în timp, la afectarea progresivă, potenţial gravă, a rezervei funcţionale renale.

4.4. DIAGNOSTIC

Diagnosticul unui pacient litiazic trebuie să urmărescă stabilirea sediului obstacolului şi consecinţelor morfo-funcţionale ale acestuia asupra aparatului urinar, identificarea factorilor etio-patogenici implicaţi în litogeneză şi evaluarea status-ului biologic al pacientului. Informațiile obținute vor permite planificarea unei formule terapeutice optime, adaptate fiecărui pacient în parte.

4.4.1. Diagnostic clinic

Diagnosticul iniţial este cel prezumtiv, bazat pe semnele şi simptomele clinice. Diagnosticul de certitudine al litiazei urinare se bazează pe prezenţa calculului eliminat natural sau extras chirurgical.

Diagnosticul clinic trebuie să se bazeze pe urmărirea următoarelor elemente:

a. Anamneza: informaţii semnificative sub raport diagnostic (istoric de risc litogen):

- AHC de litiază urinară: afecţiuni osoase sau gastrointestinale, gută, imobilizare prelungită, medicamente (acetazolamidă);
- APP de litiază urinară: diagnosticată de medic, eliminată, operată;
- rezidenţă geografică;
- lichide suficiente, obiceiuri alimentare, dietă bogată în sare, proteine, oxalaţi, calciu;
- condiţii de mediu, de viață și muncă: temperaturi mari, pierderi lichidiene importante;
- aport calcic crescut (alimentar, medicamentos);
- tratamente medicamentoase: boală ulceroasă, vitaminoterapie C sau D, diuretice de tip hidroclorotiazidă, triamteren (calculi de triamteren), tratamente citostatice;
- infecţia urinară persistentă, recidivantă (litiaza "de infecţie").

b. Semne și simptome caracteristice: principalele manifestări clinice ale litiazei renale sunt reprezentate de ***durere, hematurie***, asociate uneori cu cele ale eventualelor complicaţii precum ***infecţia urinară, anuria obstructivă*** sau ***insuficienţa renală***, alte semne fiind ***nefromegalia*** și ***tulburările micționale.***

Durerea: are intensitate variabilă, de la durere surdă, intermitentă, suportabilă, până la durerea paroxistică lancinantă, datorată obstrucţiei complete şi bruşte, cu distensie şi hiperpresiune consecutivă în amonte. Nefralgia este de multe ori provocată de mişcare şi cedează la repaus. Are sediu lombar şi iradiază spre fosa iliacă, regiunea inghinală şi genitală. În cadrul sindromului dureros, un aspect aparte îl constituie colica nefretică. Aceasta apare ca durere lombară unilaterală, extrem de intensă, cu accentuări paroxistice şi iradiere caracteristică (inghinal şi către organele genitale externe), durata variind de la câteva ore la câteva zile. Semnele care o însoţesc sunt foarte sugestive: intensitatea durerii determină o agitaţie extremă, bolnavul anxios, transpirat, caută o poziţie antalgică pe care nu o găseşte. Colica nefretică este uneori atipică, durerea fiind localizată în fosa iliacă, hipocondru sau generalizat în tot abdomenul, cu semne digestive care pot domina tabloul clinic.

Violenţa durerii nu se însoţeşte de o poziţie antalgică ca în abdomenul acut, nu imobilizează pacientul la pat ca în criza lombo-sciatică ci, dimpotrivă, pacientul este anxios, agitat motor, "nu-şi găseseşte locul".

Simptomatologia dureroasă poate fi însoţită de alte simptome:

- neuropsihice: agitaţie psihomotorie şi anxietate datorită paroxismului durerii;
- digestive: greţuri, vărsături, ileus, meteorism abdominal;
- cardiovasculare: creşterea TA şi a pulsului;
- urinare: simptome iritative ale aparatului urinar inferior, hematurie, piurie, oligurie, anurie;
- dureroase: tenesme vezicale, dureri hipogastrice, pelviperineale.

Hematuria: este determinată de lezarea uroteliului la contactul cu calculul şi este provocată de mişcare, apărând după durere, traducând mobilizarea calculului. Mai rar izolată (semn unic), succede de regulă durerii şi, în mod tipic, are caracterul "provocat" descris anterior (hematuria de efort). Succesiunea inversă (hematurie urmată de durere) orientează diagnosticul spre o altă sursă de sângerare, probabil tumorală. Poate fi microscopică sau macroscopică cu caracter total, uneori cu cheaguri.

Infecţia: se poate manifesta clinic prin tablouri de gravitate progresivă:

- infecţie cronică a tractului urinar superior: piurie, posibil nefralgie surdă, cvasipermanentă, stare de oboseală, simptome iritative de aparat urinar inferior.
- pielonefrită acută: piurie, febră, durere lombară; infecţia care apare pe un sistem complet obstruat, pielonefrita obstructivă, are un tablou clinic grav, cu alterarea stării generale şi constituie o *urgenţă majoră* în urologie datorită riscului de evoluţie spre urosepsis, care are o mortalitate de peste 50 %. Piuria poate să fie absentă datorită obstrucţiei complete. Decomprimarea căii urinare are caracter de urgenţă în paralel cu tratamentul antibiotic.
- pionefroză: pacient febril cu rinichi mare, dureros, prin supuraţia şi distrugerea parenchimului cel mai frecvent asociată cu un calcul coraliform.
- urosepsis: semne locale de infecţie, rămase deseori pe planul doi, tahipnee (> 20 resp/min), tahicardie (> 90 b/min), hipertermie (> 38,3 C) sau hipotermie (< 35,6 C), semne de hipoperfuzie viscerală: conştienţă redusă, meteorism abdominal, ileus, oligurie (< 0,5 ml/kg greutate corporală timp de cel puţin o oră), extremităţi reci, cianotice, perspiraţie rece (hipoperfuzie obiectivată şi prin analizele de laborator: hipoxemie, concentraţie scăzută a lactatului plasmatic).
- şoc septic: tabloul de urosepsis la care se adaugă hipotensiunea arterială (reducerea TA sistolice sub 90 mmHg sau cu peste 40 mmHg faţă de normalul individului, în condiţiile repleţiei volemice corecte, absenţei medicaţiei antihipertensive sau altor cauze de şoc: hipovolemie, infarct miocardic, embolie pulmonară).

Atunci când litiaza determină obstrucţia completă a căii urinare superioare pe un rinichi unic funcţional, chirurgical sau congenital sau bilateral (foarte rar) pacientul prezintă anurie: micţiuni absente cu vezica urinară goală.

Insuficienţa renală: domină tabloul clinic atunci când obstrucţia litiazică survine bilateral sau pe rinichi unic (congenital, funcţional sau chirurgical). În funcţie de modul brusc/lent şi complet/incomplet de instalare al obstrucţiei vom decela semne de: insuficienţă renală acută, manifestate în cadrul tabloului clinic al anuriei obstructive sau boală cronică de rinichi.

Nefromegalia: este accesibilă examenului clinic doar în prezenţa unei dilataţii hidro- sau pionefrotice suficient de mari, putând fi uni- sau bilaterală.

Tulburări micţionale: apar în special în caz de litiază a aparatului urinar inferior.

c. Examenul clinic obiectiv poate evidenţia:

- lojă renală sensibilă la palpare
- rinichi palpabil, dureros
- prezenţa semnului Giordano

- sensibilitatea la palpare a punctelor ureterale.

4.4.2. Forme clinice

În funcţie de simptomul dominant se descriu mai multe forme clinice ale litiazei renale:

- **Forma subclinică** - caracterizează calculii mici, fixaţi sau cei coraliformi şi evoluează asimptomatic, diagnosticul fiind fortuit, în cursul unei explorări radiologice sau ecografice pentru altă afecţiune.
- **Forma dureroasă** - are ca simptom dominant durerea care variază de la nefralgie la colica renală.
- **Forma hematurică** - hematuria poate fi solitară, ridicând probleme de diagnostic diferenţial cu patologia tumorală.
- **Forma cu nefromegalie** - determinată de stază şi hiperpresiunea supraiacentă calculului. În acest caz, rinichiul poate fi palpabil, inclusiv ca urmare a complicaţiilor infecţioase: pielonefrita, pionefrita, pionefroza.
- **Forma febrilă** - este determinată de supraadăugarea infecţiei şi necesită diagnostic diferenţial între pielonefrita acută neobstructivă şi cea litiazică.
- **Forma hipertensivă -** se caracterizează prin prezenţa hipertensiunii arteriale de origine renală şi necesită diagnostic diferenţial cu celelalte cauze de HTA.
- **Forma digestivă -** este caracterizată prin fenomene digestive reflexe predominante, care pot apare atât la copil cât şi la adult şi constau în dureri abdominale şi lombare, greţuri, vărsături, meteorism. Necesită diagnostic diferenţial cu entităţi patologice abdominale (apendicită, colecistită, ocluzie intestinală, infarct mezenteric etc.).
- **Forma cu boală cronică de rinichi -** se caracterizează prin prezenţa semnelor clinice şi paraclinice caracteristice insuficienţei renale. Este întâlnită la pacienţii cu litiază renală bilaterală neglijată sau pe rinichi unic (congenital, funcţional sau chirurgical).

4.4.3. Diagnosticul imagistic

Diagnosticul clinic nu este suficient în diagnosticul unui pacient litiazic, acesta trebuie susţinut prin explorări imagistice care să permită o evaluare completă a pacientului, pe baza căreia să fie stabilită atitudinea terapeutică optimă. Explorările imagistice sunt:

- Ecografie
- radiografie renovezicală simplă
- tomografie computerizată
- urografie intravenoasă
- RMN
- ureteropielografie retrogradă sau anterogradă
- scintigramă renală cu nefrogramă izotopică
- angiografie.

Ecografia trebuie să fie prima metodă de investigaţie folosită, dacă este disponibilă. Deși, ameliorarea durerii sau orice alte măsuri de urgență nu trebuie să fie întârziate de evaluările imagistice. Este o metodă neinvazivă, rapidă, repetabilă, relativ ieftină, cu ajutorul căreia pot fi puşi în evidenţă calculii renali (pielici – Figura 4.3, caliceali) ca imagini hiperecogene „cu con de umbră posterior” (Figura 4.4) şi dilataţia pielo-caliceală secundară, sub forma unor imagini anecogene comunicante, care anatomia căilor urinare intrarenale.

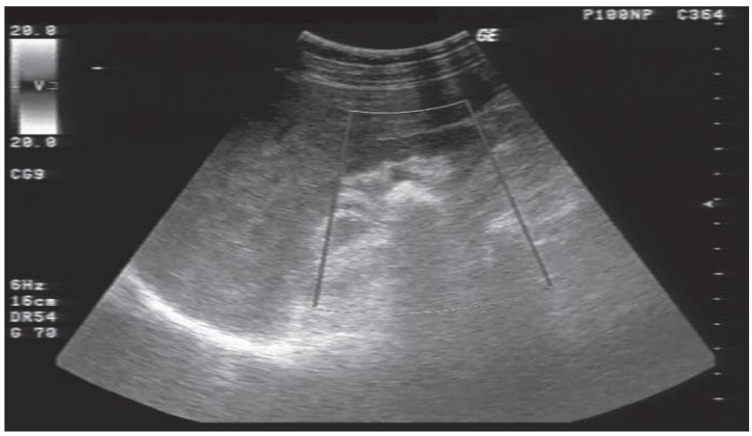

Figura 4.3. Calcul pielic - aspect ecografic

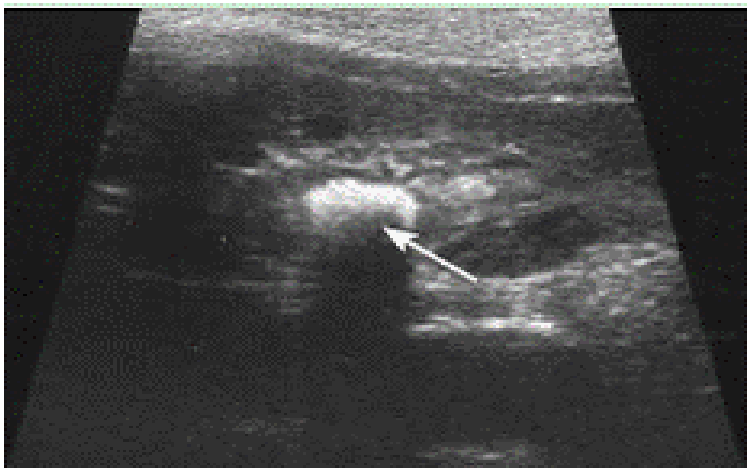

Figura 4.4. Conul de umbră posterior al unui calcul pielic

Pentru calculi mai mari de 5 mm, ecografia are o sensibilitate de 96% și o specificitate de aproape 100%, iar în ceea ce privește localizarea calculului, sensibilitatea și specificitatea se reduc la 78% și respectiv 31%. În ceea ce priveşte litiaza ureterală, calculii pot fi identificaţi de obicei numai la joncţiunea pielo-ureterală şi pe ureterul proximal, până la polul inferior renal şi distal, precum și la joncţiunea uretero-vezicală (calculii intramurali), în funcţie de mărimea calculului, habitusul pacientului, meteorismul abdominal.

Radiografia renovezicală simplă (RRVS) este utilă deoarece majoritatea calculilor (80 - 85%) au un grad variabil de radioopacitate, evidenţiând prezenţa imaginilor de dimensiuni şi forme variate pe aria de proiecţie a rinichiului sau pe traiectul ipotetic al ureterului – Figura 5.

Figura 4.5. Calcul observat la radiografie renovezicală simplă

Există o serie de aspecte care îi reduc sensibilitatea diagnostică: suprapunerea anselor intestinale şi a reperelor osoase, existenţa fleboliţilor pelvini, gradul redus de opacitate al unor calculi etc. Fleboliții au de obicei o formă rotundă, diferită de cea a unui calcul ureteral, după cum se poate observa în Figura 6, asemănătoare mai curând unei rădăcini dentare [67].

Sensibilitatea și specificitatea RRVS sunt de 44-77% și respectiv 80-87%. RRVS nu ar trebui să fie efectuată în cazul în care se consideră necesară efectuarea unui examen computer-tomograf nativ.

Figura 4.6. ***Fleboliţi lateral de traiectul ureterului stâng, indicat de stentul ureteral JJ.***

Tomografia computerizată – examenul computer tomograf (CT) nativ a devenit standardul în diagnosticarea dureri lombare acute, și a înlocuit urografia intravenoasă (UIV). CT-ul poate determina diametrul calculului, precum și densitatea, factor prognostic extrem de util, cu o importanță în creștere în practica actuală. În absența calculului este foarte important să se identifice cauza durerii abdominale.

Așa cum am afirmat mai sus, explorarea imagistică de elecţie la pacienţii cu colică renală a fost reprezentată de UIV. Deşi acurateţea diagnostică a acesteia este crescută, există şi limitări determinate de pregătirea neadecvată a colonului (în cazul în care explorarea s-a efectuat în urgenţă), riscului de alergie la substanţa de contrast, nefrotoxicitate, necesitatea evaluării funcţiei renale înaintea injectării substanţei, imposibilitatea evidenţierii anumitor calculi (acid uric) şi durata crescută a examinării. Tomografia

computerizată (Figura 7) înlătură o parte din aceste neajunsuri, şi odată cu introducerea tomografiei spirale, examenul nativ a devenit metodă standard de evaluare a pacienţilor cu colică renală, fiind superioră urografiei intravenoase.

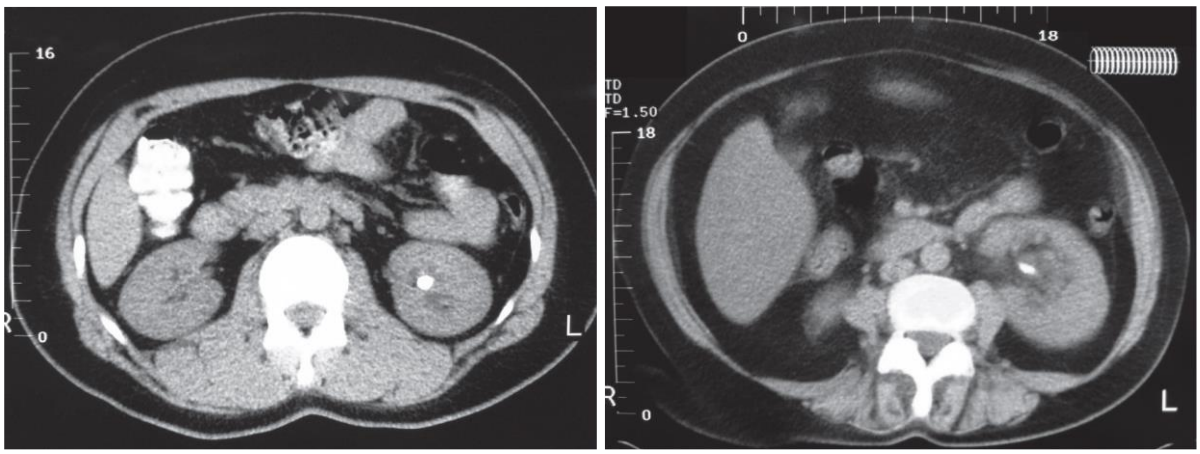

Figura 4.7. ***Aspecte tomografice de litiază renală stângă.***

Examenul CT nativ are o sensibilitate de 100% şi o specificitate de 98%. Efectuat cu secţiuni la pas mic poate identifica practic toţi calculii indiferent de compoziţie, cei de acid uric și xantină fiind radiotransparenți, cu o singură excepţie: calculii de indinavir. Examenul CT spiral cu reconstrucţie tridimensională reprezintă o metodă cu utilitate demonstrată în special în cazul litiazei coraliforme, permiţând adaptarea tehnicii chirurgicale în funcţie de volumul şi conformaţia calculului.

După cum se poate observa în Tabelul 6 folosirea examenului CT cu substanță de contrast face ca pacientul să primească o doză mare de radiații, CT-ul nativ cu doze normale iradiază mai puțin pacientul, în timp ce CT-ul nativ cu doze mici pare a fi metoda optimă.

Tipul investigației	**Doza de radiație (mSv)**
RRVS	0.5-1
UIV	1.3-3.5
CT nativ cu doze normale	4.5-5
CT nativ cu doze mici	0.97-1.9
CT cu contrast	25-35

Tabel 4. 6. Relația între doza de radiație și tipul investigației radiologice

Urografia intravenoasă a fost până nu demult metoda standard de investigaţie a pacienţilor litiazici, constituind o explorare importantă în diagnosticul litiazei şi a complicaţiilor sale. Aceasta evidenţiază calculii radiotransparenţi (ca imagini lacunare înconjurate pe tot conturul de substanţă de contrast - *mantel symptom),* precizează sediul litiazei, dimensiunile sale, efectul asupra căii urinare supraiacente, starea parenchimului renal (indicele parenchimatos) şi a funcţiei renale – Figura 8.

Figura 4.8. ***Calcul pielic stâng – aspect urografic.***

Efectuarea UIV durează până la 6 ore în prezenţa unei obstrucţii importante, necesită pregătirea intestinului pentru obţinerea unor imagini bune şi are o serie de contraindicații conform ghidurilor EAU:

- alergie la substanța de contrast,
- niveluri serice ale creatininei > 150 pmol/L,
- pacienți cu hipertiroidism netratat,
- pacienți în tratament cu metformin,
- pacienți care asociază mielomatoză.

Rezonanța magnetică nucleară s-a demonstrat utilă în depistarea obstrucţiei căii urinare, permiţând evaluarea hidronefrozei şi a nivelului obstacolului în 96% din cazuri. Această explorare îşi găseşte aplicabilitatea la pacienţii cu afectarea funcţiei renale sau alergie la substanţa de contrast, la care explorarea radiologică este contraindicată. Progresele tehnice recente, inclusiv utilizarea substanţelor de contrast, au condus la creşterea sensibilităţii metodei.

Ureteropielografia retrogradă este utilizată din ce în ce mai rar, fiind utilă în cazul calculilor radiotransparenţi a căror localizare este greu de stabilit prin alte mijloace, precum şi în diagnosticul diferenţial cu tumorile uroteliale, în cazul rinichiului nefuncţional, la pacienţi cu insuficienţă renală sau alergie la substanţa de contrast, când nu se poate efectua examen CT nativ (Figura 4.9).

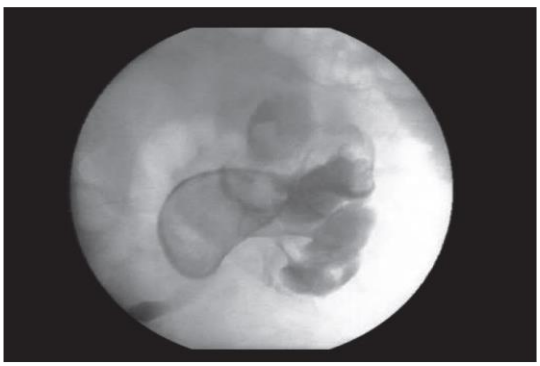

Figura 4.9. ***Calcul coraliform stâng – uretropielografie retrogradă***

Scintigrama renală cu nefrogramă izotopică oferă indicaţii asupra funcţionalităţii parenchimului renal şi a drenajului urinei la nivelul căilor urinare superioare. Investigaţia este utilă în special la pacienţii cu insuficienţă renală, litiază pe rinichi unic congenital, funcţional, chirurgical, sau cu alergie la substanţa de contrast iodată.

Angiografia are aplicaţii limitate la pacienţii cu litiază urinară. Această investigaţie poate fi utilă atunci când se suspectează o malformaţie vasculară ca factor cauzal al stazei sau în diagnosticul litiazei asociate cu HTA de origine renovasculară.

4.4.4. Diagnosticul metabolic al litiazei urinare

Fiecare pacient cu litiază renală are nevoie de un bilanț biochimic succint din urină și sânge, în afară de investigațiile imagistice.

4.4.4.1. Analize de laborator uzuale

Pentru pacienții cu boală litiazică, ce se prezintă de urgență într-un serviciu medical, este necesar un bilanț bio-chimic cât mai complet și trebuie să cuprindă informațiile care sunt enumerate în Tabelul 4.7.

Analize din urină
Examenul sumar de urină, în care să se observe: • hematii • leucocite • nitriți • pH-ul urinar Urocultura
Analize din sânge
Probe de sânge: • creatinină • uree • acid uric • sodiu • calciu • potasiu Hemoleucogramă Proteina C reactivă Probe de coagulare (INR, Timp de protrombină) – dacă se plănuiește intervenția chirurgicală

Tabel 4.7. Analize necesare de urgență la un pacient litiazic

4.4.4.2. Analiza chimică a calculului

Calculii eliminaţi spontan sau extraşi trebuie examinaţi din punct de vedere al compoziţiei chimice, aceasta este necesară atât pentru alegerea alternativei optime de tratament intervenţional, cât şi pentru aplicarea unui tratament preventiv adecvat. Analiza chimică a calculului trebuie efectuată la toți pacienții care prezintă litiază urinară primară.

Metodele preferate pentru analiza chimică a calculului sunt reprezentate de spectroscopia în infraroşu și difracţia cu raze X (5,7-10). Rezultate echivalente pot fi obținute prin microscopia polarizată, dar numai în centre cu experiență.

4.4.5. Diagnosticul diferenţial

În cazul unui pacient litiazic, diagnosticul diferențial trebuie făcut cu alte cauze de colică renală sau cu alte tipuri de durere lombară, după cum urmează:

- **alte cauze de colică renală** prin
  - obstacol în calea urinară: cheag, puroi, cazeum, vezicule hidatice, fragmente tisulare
  - obstacol extrinsec: inflamaţii, tumori
  - manevre iatrogene: ligatură, rezecţie meat ureteral, lezarea mucoasei ureterale
- **alte tipuri de durere lombo-abdominală**, de etiologie:
  - nervoasă: dureri radiculare, nevralgii intercostale, zona zoster
  - gastrointestinală: apendicită, ileită terminală, diverticulită, colecistită, colică biliară, pancreatită, criză ulceroasă sau ulcer perforat;
  - vasculară: infarct renal, infarct splenic sau intestinal, aevrism de aortă;
  - ginecologică: chist ovarian, anexită, sarcină ectopică, endometrioză;
  - diversă: abces de psoas, mase retroperitoneale, infarct miocardic, porfirie, intoxicaţie cu metale grele, diabet zaharat, feocromocitom, boala Addison.

4.5. COMPLICAȚII ȘI PROGNOSTIC

Complicaţiile evolutive ale litiazei urinare sunt reprezentate de obstrucţie, infecţie, boala cronică de rinichi şi metaplazii uroteliale.

Obstrucţia litiazică se manifestă clinic prin nefralgii şi colici nefretice. Dacă instalarea sa se realizează progresiv, ea poate evolua asimptomatic, deşi determină o vasoconstricţie renală intensă, responsabilă de leziuni parenchimatoase. Se apreciază că leziunile renale devin ireversibile după circa 4 săptămâni de obstrucţie completă. După înlăturarea obstacolului, evoluţia se face către o recuperare incompletă a funcţiei renale sau către atrofie renală, neîndepărtarea acestuia ducând la dilataţia cavităţilor pielocaliceale şi comprimarea parenchimului renal care este subţiat şi compromis.

Infecţia poate preceda sau urma litiaza, determinând manifestări clinice de severitate variabilă. Frecvent se poate întâlni pielonefrita litiazică acută sau cronică. Asocierea obstrucţiei litiazice cu infecţia urinară poate determina apariţia uropionefrozei litiazice sau a rinichiului mic pielonefritic. Alte complicaţii infecţioase sunt reprezentate de perinefrită şi pielonefrita xanto- granulomatoasă.

Boala cronică de rinichi este determinată de obstrucţie şi infecţie. Pe termen lung, aceşti factori duc la apariţia unei nefrite cronice interstiţiale uni sau bilaterale. Insuficienţa renală cronică terminală secundară litiazei este rară şi necesită epurare extrarenală. Cea mai dramatică complicaţie este reprezentată de anuria obstructivă litiazică, care survine prin obstrucţie bilaterală (mai rar) sau cel mai frecvent pe un rinichi unic congenital, funcţional sau chirurgical. Anuria obstructivă necesită drenaj urinar supraiacent obstacolului sau, ideal, dezobstrucţie de urgenţă a căii urinare superioare.

Metaplazii uroteliale sunt favorizate de leziunile locale determinate de prezenţa calculului timp îndelungat în căile urinare, apărând destul de rar.

Prognosticul litiazei renale depinde de potenţialul de recidivă precum şi de eventualele complicaţii survenite. Vârsta precoce de apariţie, frecvenţa recidivelor, bilateralitatea, prezenţa tulburărilor metabolice reprezintă factori negativi de prognostic. Tratamentul litiazei, inclusiv cel activ, finalizat cu extragerea calculului, nu reprezintă punctul terminus al evoluţiei acestei entităţi patologice. Terapia curativă trebuie urmată obligatoriu de profilaxia secundară a recurenţelor, adaptată particularităţilor fiecărui caz în parte.

4.6. TRATAMENT

Tratamentul unui pacient litiazic trebuie să se adapteze fiecărui caz în parte și să îndeplinească două mari obiective: să calmeze durerea și să elimine cauza durerii.

4.6.1. Tratamentul colicii renale

Pentru un pacient în colică renală trebuie obținută calmarea durerii și prevenirea sau tratarea unui sepsis apărut în urma obstrucției.

4.6.1.1. Calmarea durerii

Calmarea durerii este primul pas în algoritmul terapeutic al unui pacient cu un episod litiazic acut. Tratamentul constă în următoarele:

- aport hidric scăzut pentru a reduce diureza şi presiunea din căile urinare, cauza durerii; în criză nu se ingeră lichide, iar „perfuziile litice” trebuie limitate la 50-100 ml.
- antialgice: algocalmin, piafen, tramadol etc.
- antispastice: papaverină, drotaverină (NoSpa), nitroglicerină relaxează musculatura netedă şi pot facilita eliminarea calculului.
- antiinflamatoarele nesteroidiene (AINS): fenilbutazonă, indometacin, diclofenac, piroxicam, ibuprofen.
- analgezicele opioide, se folosesc din ce în ce mai rar, în special din cauza efectelor adverse, de preferat să se folosească petidina.
- blocantele alfa 1 adrenergice (doxazosin, alfuzosin, terazosin) ar putea fi utilizate în cazul calculilor situaţi în ureterul distal datorită efectului lor relaxant la nivelul colului vezical, trigonului şi fibrelor din ureterul terminal.

4.6.1.2. Managementul unui sepsis apărut în urma obstrucției

Obstrucția renală, cu toate semnele de infecție a tractului urinar este o urgență urologică. Deblocarea rinichiului este necesară de urgență, de cele mai multe ori, pentru a preveni alte complicații în cazul unei hidronefroze secundare infectate. În acest caz există două metode de deblocare de urgență:

- inserția retrogradă a unui stent ureteral JJ
- nefrostomia percutanată.

4.6.2. Tratamentul cauzei

Tratamentul cauzei unei colici renale, care este dată de cele mai multe ori de un calcul ureteral, este multimodal și presupune de la supraveghere activă la chirurgie deschisă laborioasă, toate metodele fiind descrise mai jos.

4.6.2.1. Supravegherea activă

În ceea ce privește supravegherea calculilor ureterali, există puține informații în literatură despre pasajul spontan al calculilor în funcție de mărimea acestora, dar există autori care afirmă ca 95% dintre calculii sub 4 mm sunt eliminați în primele 40 de zile.

Supravegherea calculilor renali, în special cei caliceali, depinde de istoria lor naturală. Încă sunt discuții dacă toți calculii renali să fie tratați activ sau dacă o verificarea anuală este suficientă pentru calculii caliceali asimptomatici care au rămas stabili timp de 6 luni.

4.6.2.2. Tratament medicamentos

De-a lungul timpului s-au folosit diverse medicamente care să ajute la pasajul calculului și se presupune că ar putea acționa prin relaxarea musculaturii netede ureterale, prin inhibarea pompelor canalelor de calciu sau blocarea receptorilor α-1. Acest fel de medicație trebuie utilizat la pacienții care sunt confortabili cu această abordare și atunci când nu există nici un avantaj evident de îndepărtare activă imediată a calculului.

Medicamente folosite:

- alfa blocante: cel mai des folosit este tamsulosinul, dar s-au observat rezultate asemănătoare și cu doxazosinul și terazosinul.
- blocante ale canalelor de calciu: nifedipina, 30 mg cu eliberare prelungită/zi relaxează musculatura netedă, aceasta fiind singura investigată.

Factori care influențează succesul acestei terapii:

- dimensiunea calculului
- localizarea calculului
- folosirea medicației după ESWL sau ureteroscopie.

4.6.2.3. Tratamentul profilactic (chemoliza)

Chemoliza orală sau prin irigare percutanată poate fi prima intenție terapeutică în tratamentul litiazei. Aceasta poate fi, de asemenea, un adjuvant pentru ESWL, nefrolitotomie percutanată (NLP), uretroscopie retrogradă (URSR) sau intervenții chirurgicale deschise, pentru a ajuta eliminarea fragmentelor reziduale mici, având în vedere că utilizarea acesteia ca terapie de prima linie ar putea dura mai multe săptămâni pentru a fi eficientă.

4.6.2.3.1. Chemoliza prin irigație percutanată

Această metodă este preferabilă în cazul calculilor infecțioși, fosfat de calciu și cistină, folosindu-se mai rar pentru cei de acid uric. Ar trebui folosite cel puțin două catetere de nefrostomie pentru a permite irigarea sistemului de colectare renal, reducând și riscul de creștere a presiunii intrarenale. Această metodă este însă folosită foarte rar, din cauza complexității și a posibilelor efecte secundare. Diferite metode de chemoliză prin irigație percutanată în funcție de compoziția calculului pot fi observate în Tabelul 4.9.

Compoziția calculului	**Soluții de irigare**	**Comentarii**
Struvit Fosfat de calciu	10% hemiacidrin Suby's G	Combinată cu ESWL pentru calculii coralifomi
		Risc de stop cardiac din cauza hipermagneziemiei
Brușit	Hemiacidrin Suby's G	Se poate folosi pentru fragmentele reziduale
Cistină	Trihidroximetilaminometan (THAM) 0.3 sau 0.6 mol/L N-acetilcisteină (200 mg/L)	Durează mai mult decât pentru calculii de acid uric
		Se poate folosi pentru fragmentele reziduale
Acid uric	THAM 0.3 sau 0.6 mol/L	Este preferată chemoliza orală

Tabel 4.9. Metode de chemoliză prin irigație percutanată

4.6.2.3.2. Chemoliza orală

Chemoliza orală este eficientă numai pentru calculi de acid uric, și se bazează pe alcalinizarea urinei prin folosirea de bicarbonat de sodiu sau citrat alcalin.

Când este planificată chemoliza, pH-ul ar trebui ajustat la 6.5-7.2. În acest interval chemoliza este mai eficientă la un pH ridicat, care ar putea duce însă la formarea de calculi de fosfat de calciu.

În caz de obstrucție a sistemului colector printr-un calcul de acid uric, este indicată chemoliza orală în asociere cu drenaj urinar. O combinație între alcalinizarea urinei și tamsulosin pare a atinge cele mai înalte rate de „stone-free" pentru calculii ureterali distali.

Doza de medicamente alcalinizante trebuie modificată de către pacient în funcție de pH-ul urinar, care trebuie monitorizat de către acesta la intervale regulate, incluzând și urina de dimineață. Pacientul trebuie informat de necesitatea acestor măsurări.

4.6.2.4. Tratamentul litiazei prin litotriție extracorporeală prin unde de șoc (ESWL)

Introducerea ESWL la începutul anilor 1980 a revoluționat tratamentul pacienților cu litiază renală. Mai mult de 90% dintre calculii adulților se pretează tratamentului prin ESWL. Succesul metodei depinde de eficiența litotritorului și de următorii factori:

- mărimea, localizarea (ureterală, pielică sau caliceală) și compoziția calculului;
- statusul pacientului;
- experiența medicului și eficiența litotritorului.

Fiecare dintre acești factori are o influență importantă asupra ratei de repetare a procedurii și rezultatului final.

4.6.2.4.1. Indicațiile ESWL

Pentru a asigura succesul procedurii trebuie îndeplinite următoarele condiţii obligatorii pentru efectuarea cu succes a ESWL:

- rinichi funcţional (observabil urografic sau pe CT-ul cu contrast),
- rinichi fără o dilataţie importantă a cavităţilor pielocaliceale,
- cale urinară liberă distal de sediul litiazei supuse tratamentului ESWL.

Indicaţiile terapeutice ale ESWL:

- Calculi renali: pielici, caliceali superiori şi mijlocii cu diametrul maxim de 2,5 cm sau caliceali inferiori cu diametrul maxim de 1,5 cm
- Calculi ureterali lombari şi iliaci – se poate utiliza energie mare și mai multe impulsuri
- Calculi ureterali juxtavezicali – "fereastra vezicală"
- În cadrul tratamentului multimodal al calculilor coraliformi.

4.6.2.4.2. Limitele ESWL

Chiar dacă la început s-a crezut şi s-a sperat că ESWL este o metodă miraculoasă care poate rezolva orice calcul, există însă şi limite ale litotriției extracorporale, cum ar fi:

- particularităţi ale pacientului: obezitatea excesivă sau anomalii şi deformări osoase care împiedică o poziţionare corespunzătoare pe masa de lucru,
- particularităţi ale litotritorului: cele cu localizare radiologică nu permit fragmentarea calculilor radiotransparenţi, cele cu localizare ecografică calculii iliaci şi pelvini,
- anomalii renale de poziţie: rinichiul în ectopie pelvină,
- anomalii ale căii urinare superioare ce nu permit eliminarea fragmentelor: calcul în diverticul caliceal, asociat cu disfuncţie sau stenoză de joncţiune pieloureterală, calcul asociat cu strictură ureterală, calcul asociat cu dilataţia importantă a sistemului calceal,
- dilataţie reziduală postoperatorie a sistemului pielocaliceal, care determină o rată mare de fragmente restante (fragmentare bună, dar eliminare dificilă),
- localizarea caliceală inferioară a calculului (mai ales la pacienţii cu unghi infundi- bulopelvic < 90°, tije caliceale lungi şi subţiri) poate crea probleme de eliminare,
- calcul ureteral fixat, impactat, sau pe ureterul iliac,
- structura chimică a calculilor determină grade diferite de duritate (calculii de cistină şi de oxalat monohidrat au o duritate redutabilă, necesitând intensităţi mari ale undelor de şoc),
- litiaza pe rinichiul transplantat.

4.6.2.4.3. Contraindicațiile ESWL

Litotriția extracorporală este metoda de tratament cu cele mai puţine riscuri şi complicaţii, teoretic, orice pacient cu calcul renal şi ureteral fiind candidat pentru ESWL.

Contraindicaţii absolute:

- sarcina, din cauza posibilelor efecte asupra fătului,
- dezechilibrul fluidocoagulant (coagulopatii netratate), ce ar trebui echilibrate cu 24 sau 48 de ore înaintea procedurii,
- infecţii urinare necontrolate (pielonefrita acută, pionefroză, urosepsis),
- insuficienţa renală acută obstructivă şi insuficienţa renală cronică,
- litiaza pe rinichi nefuncţional,
- obstrucţia necorectată a căii urinare în aval,
- HTA necontrolată terapeutic sau anevrism arterial.

Contraindicaţii relative/temporare:

- tulburări de ritm şi de conducere, pacienţii cu *pacemaker* cardiac
- tulburări metabolice necorectate (diabet zaharat decompensat, ciroza hepatică decompensată)
- tuberculoză activă
- contraindicaţii tehnice (obezitate > 130 kg, pacienţi > 2m sau < lm)
- deformări ale coloanei vertebrale, micului bazin sau ale extremităţilor
- tratament medicamentos pentru afecţiuni asociate (tratament antiagregant- anticoagulant).

4.6.2.4.3. Complicațiile ESWL

În comparație cu ureteroscopia retrogradă sau nefrolitotomia percutanată, litotrația extracorporeală prezintă mult mai puține complicații, nefiind vorba de complicații redutabile . Cele mai importante complicații pot fi observate în Tabelul 10.

Complicații			**Procent (%)**
Legate de fragmentele calcare		Steinstrasse	4-7
		Creșterea fragmentelor reziduale	21-59
		Colică renală	2-4
Infecțioase		Bacteriuria în calculii neinfecțioși	7.7-23
		Sepsis	1-2.7
Efecte asupra țesuturilor	Renal	Hematom simptomatic	<1
		Hematom asimptomatic	4-19
	Cardiovascular	Aritmii	11-59
		Alte tulburări cardiace	Foarte rare
	Gastrointestinal	Perforații intestinale	Foarte rare
		Hematoame hepatice sau splenice	Foarte rare

Tabel 4.10. Complicațiile ESWL

4.6.2.5. Tratamentul litiazei prin tehnici endourologice

În acest subcapitol vom dicuta despre nefrolitotomia percutanată (NLP) și ureteroscopia retrogradă (URSR), tehnici care se aplică la doar 8-10% din cazurile litiazice.

4.6.2.5.1. Nefrolitotomia percutanată (NLP)

NLP este un procedeu chirurgical endoscopic prin care se creează percutanat un canal de acces în sistemul cavitar renal până la 24 – 30 Ch şi se extrag calculi fie ca piese unice, fie după fragmentarea in situ. Mai nou se încearcă folosirea tehnicii „Mini-NLP”, cu teci de până la 18Ch, beneficiile fiind în continuare controversate.

Indicațiile NLP:

- Calculi renali asociaţi cu modificări anatomice care împiedică eliminarea fragmentelor la ESWL: calcul caliceal cu stenoza tijei caliceale, calcul în diverticul caliceal, calcul pielic cu stenoza joncţiunii pielo-ureterale, calcul în rinichi în potcoavă;
- Calculi renali mari ce au rate „stone free” scăzute după ESWL: calcul unic > 2,5 cm, calculi multipli formând un conglomerat > 3 cm, calcul coraliform;
- Calcul caliceal inferior > 1,5 cm;
- Calculi duri care nu pot fi fragmentaţi prin ESWL (cistină, brushit, COM).

Contraindicațiile NLP:

- pacienți cu risc anestezic, tulburări grave de coagulare;
- sarcina;

- rinichi potențial tumoral, tumora pe calea de acces;
- interpoziție intestinală atipică;
- infecții urinare necontrolate – contraindicație relativă.

Etapele procedurii sunt prezentate pe scurt:

- Investigaţii complete și informare completă şi corectă a pacientului;
- Anestezie peridurală sau generală IV + local;
- Montarea unui cateter ureteral prin uretrocistoscopie și injectare substanţă de contrast;
- Întoarcerea pacientului în decubit ventral;
- Puncţia percutanată sub control ecografic şi/sau fluoroscopic;
- Dilatarea tractului de nefrostomie;
- Nefroscopia şi extragerea calculului întreg, sau după fragmentare (litotriţie) prin diverse metode: ultrasonică, balistică (pneumatică), electrohidraulică, LASER.

Complicațiile NLP:

- complicaţii infecţioase (pielonefrită acută - 32%, urosepsis – 3%),
- hemoragice (care necesită transfuzii şi manevre conservatoare -10%, angiografie şi embolizare selectivă -1%, sau chiar nefrectomie -2%),
- perforarea bazinetului (5-7%), perforarea pleurei sau lezarea altor organe abdominale.

4.6.2.5.2. Ureteroscopia retrogradă

Introducerea ureteroscopiei retrograde a revoluționat tratamentul litiazei ureterale. Îmbunătățirile tehnice au dus la miniaturizarea instrumentelor, ureterorenoscoapele de ultimă generație fiind mai mici de 8Ch, după cum se poate observa și în Figura 10.

Indicațiile ureteroscopiei sunt reprezentate, în special, de **calculii ureterali**, dar în ultima peroadă a fost introdusă o nouă metodă "retrograde intrarenal surgery" (RIRS), în traducere Chirurgia Retrogradă Intrarenală (CRIR), metodă folosită pentru **calculii renali** ce nu pot fi rezolvați prin ESWL sau NLP, din diferite motive.

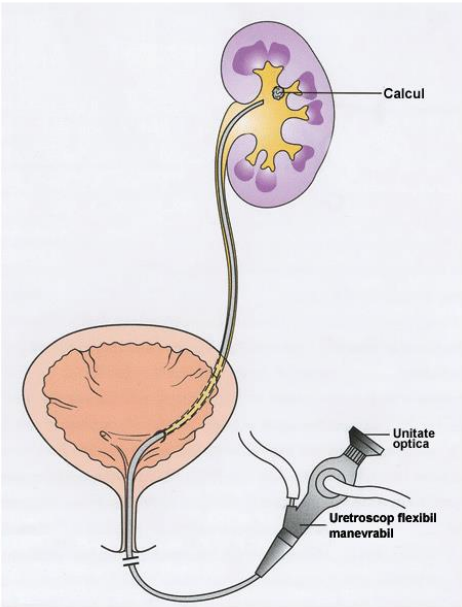

Figura 4.10. Tehnica de chirurgie endoscopică a litiazei reno-ureterale:uretero-renoscopie retrogradă (URSR)

Contraindicațiile URSR sunt reprezentate de sarcină și tulburări de coagulare, infecțiile urinare netrate fiind doar contraindicație relativă.

Tehnica ureteroscopiei este standardizată de mulţi ani şi urmează etapele de mai jos:

- investigaţii complete și informare completă şi corectă a pacientului,
- anestezie regională sau generală,
- cistoscopie și ureteropielografie retrogradă, urmate de introducerea unui ghid metalic flexibil sub control endoscopic şi fluoroscopic,
- introducerea ureteroscopului și extragerea calculului fără prelucrare (cu dispozitive extractoare) sau după fragmentarea prin diferite metode: pneumatică, LASER etc;
- eventual drenajul cu cateter ureteral autostatic "double J", pentru 1-2 săptămâni, în cazuri dificile (previne obstrucţia, perforaţia, stenoza).

Complicațiile ureterorenoscopiei sunt destul de rare și într-un procentaj scăzut, putând fi observate în Tabelul 11.

Complicații intraoperatorii	**3.6** %
Leziuni ale mucoasei ureterale	1.5 %
Perforații ureterale	1.7 %
Sângerări semnificative	0.1 %
Avulsie ureterală	0.1 %
Complicații postoperatorii imediate	**6.0** %
Febră sau urosepsis	1.1 %
Hematurie persistentă	2.0 %
Colică renală	2.2 %
Complicații postoperatorii tardive	**0.2** %
Stricturi ureterale	0.1 %
Reflux vezicoureteral permanent	0.1 %

Tabel 4.11. Complicațiile URSR

Ca o ultimă mențiune, cea mai eficientă metodă de litotrație este laserul Ho:YAG, devenind *gold standard*-ul în ureterorenoscopia flexibilă. Litotrația balistică sau pneumatică mai poate fi folosită în URSR rigidă, cu un risc crescut de migrare retrogradă a calculului.

4.6.2.6. Chirurgia deschisă și laparoscopică

4.6.2.6.1. Chirurgia deschisă

Amploarea luată de ESWL și NLP a dus la scăderea semnificativă a indicațiilor chirurgiei deschise, actual fiind necesară doar la 1-5.4% din cazuri. Indicațiile chirurgiei deschise:

- calcul coraliform complet sau conglomerate calcare complexe,

- eșecul ESWL, NLP, URSR, în special din cauza unor anomalii intrarenale,
- obezitate morbidă, deformări scheletale fixate ale șoldului și membrelor inferioare,
- în cazul în care este nevoie de nefrectomie parțială sau totală,
- litază pe rinichi ectopic în care ESWL sau NLP sunt tehnic imposibile,
- preferința pacientului, care dorește rezolvarea calculului prin o singură procedură.

4.6.2.6.2. Chirurgia laparoscopică

În ultima perioadă, laparoscopia înlocuiește chirurgia deschisă în tratamentul litiazei urinare care nu poate fi rezolvată prin ESWL sau NLP, fiind folosită doar în cazuri bine selecționate. Indicațiile pot fi observate în Tabelul 4.12.

Laparoscopia pentru calculii renali
• calcul coraliform • eșecul EWL, NLP, URSR • obezitate morbidă, anomalii anatomice • necesitatea nefrectomiei în cazul unui rinichi nefuncțional.
Laparoscopia pentru calculii ureterali
• calculi ureterali voluminoși impactați • în cazul existenței altor factori care necesită această procedură • eșecul EWL, NLP, URSR • pentru calculii ureterali lombari, ureterolitotomia laparoscopică are o rată de „stone-free” mai mare decât ESWL și URSR.

Tabel 4.12. Indicațiile laparoscopiei

4.7. LITIAZA VEZICALĂ

4.7.1 ***Etiologia litiazei vezicale:***

- primară: are o incidenţă redusă, survenind în special la copii, în anumite zone endemice din Asia datorită carenţelor proteice şi deshidratării.
- secundară: cauzată de disfuncţiile vezicii urinare sau obstrucţie subvezicală (fimoză, stenoză de meat, adenom de prostată, adenocarcinom de prostată, stricturi uretrale, valvă de uretră posterioară etc.). Poate să apară și în urma unor corpi străini intrvezicali (introduși accidental) sau calculi renali eliminați (mult mai rar, în mod normal aceștia eliminându-se de la nivelul vezicii).

4.7.2. Diagnosticul litiazei vezicale este:

- clinic: durere hipogastrică sau perineală provocată de mişcare, care cedează la repaus, hematurie macroscopică, provocată de mişcare şi care cedează la repaus, simptomatologie secundară infecţiei și întreruperea bruscă a jetului urinar.
- paraclinic: **ecografia, RRVS, cistoscopia**, cistografia urografică - aspectul radiologic și cistoscopic pe observă în Figura 11.

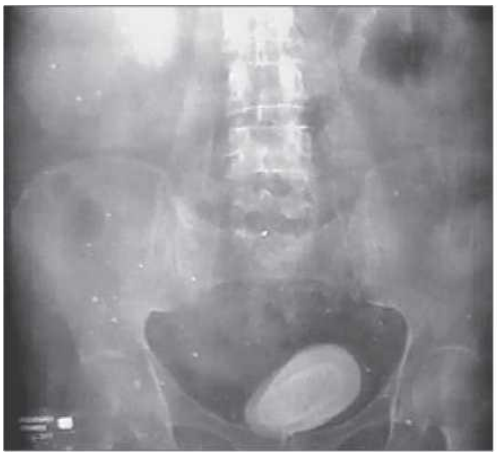
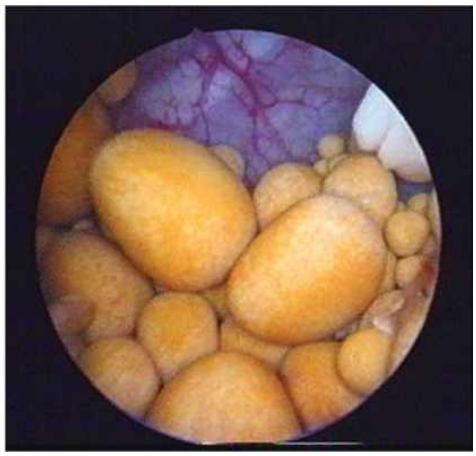

Figura 4.11. Litiază vezicală - aspect radiologic (stânga) și aspect cistoscopic (dreapta)

4.7.3. Tratamentul litiazei vezicale trebuie să urmărească:

- extragerea calculului: în majoritatea cazurilor se face endoscopic (litotriție mecanică, balistică, ultrasonică, laser) sau deschis pentru calculi foarte mari sau la pacienții care asociază adenom de prostată sau calcul în diverticul.
- rezolvarea obstacolului subvezical prin: TUR-P, uretrotomie optică, chirurgie deschisă etc.
- tratamentul infecției urinare.

4.8. LITIAZA PROSTATICĂ

4.8.1. Etiologia litiazei prostatice:

- calculii propriu-ziși ai glandei: calculi diverticulari (în urma unui abces prostatic) și cei dezvoltați direct în parenchim (consecință a prostatitelor, fiind multiplii și de dimensiuni reduse).
- calculii uretrei prostatice: calculi vezico-prostatici în clepsidră, calculi uretro-prostatici și calculi situați în întregime în uretra prostatică. Mai există și calculii apăruți după adenomectomie sau TUR-P.

4.8.2. Diagnosticul litiazei prostatice:

- clinic: durere perineală sau hipogastrică, tulburări micționale (disurie, polachiurie), hematurie micro sau macroscopică, hemospermie, semne de infecție (piurie, tenesme vezicale). La tușeul rectal calculii multipli situaţi în parenchimul glandular pot determina la tact semnul „sacului cu nuci" (crepitaţii prin contactul microcalculilor).
- paraclinic: ecografia transrectală, RRVS, uretrografia micțională urografică și uretrocistografia retrogradă.
- diferențial: calculi vezicali, prostatita cronică și tuberculoasă, adenom de prostaă și adenocarcinom de prostată.

Evoluția litiazei prostatice:

- asimptomatică
- complicată de obstrucție și/sau infecție, putând determina: cistită, prostatită, orhiepididimită, abces prostatic.

4.8.3. Tratamentul:

- tratamentul chirurgical al litiazei: endoscopic sau deschis,
- tratamentul cauzei: endoscopic sau deschis
- tratamentul infecției.

4.9. LITIAZA URETRALĂ

4.9.1. Etiologia litiazei uretrale:

- calculi primari: formați supraiacent unui obstacol, prestricturali, formați într-un diverticul, formați pe un corp străin.
- calculi secundari: migrați din vezica urinară și opriți la nivelul unei zone anatomice de calibru redus (fosa naviculară, unghiul penoscrotal) sau la nivelul unei zone modificate patologic (stenoză de meat, strictura, tumoră).

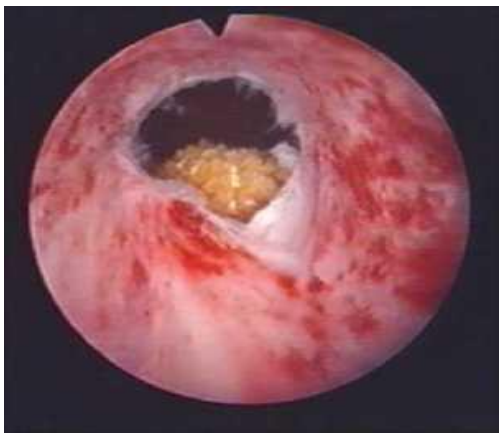

Figura 4.12. Calcul uretral supraiacent unei stricturi

4.9.2. Diagnosticul litiazei uretrale:

- clinic: durere perineală sau de-a lungul uretrei, hematurie, piurie, tulburări micționale, retenție completă sau incompletă de urină, incontinență urinară.
- paraclinic: uretrocistoscopia stabilește diagnosticul, radiografia simplă și uretrografia.

Evoluția, dacă nu se produce eliminarea spontană, poate fi complicată de: infecție urinară, retenție completă de urină, uretrită, periuretrită cu abces și fistule uretrale.

4.9.3. *Tratamentul litiazei uretrale:*

⇒ medical: tratamentul infecțieichirurgical: îndepărtarea calculului (endoscopic sau deschis) și tratarea cauzei.

5.HIDRONEFROZELE

Drocaș A., Mitroi G.

Hidronefroza reprezintă dilatația cu grade diferite a căilor urinare intrarenale, asociind modificări atrofice ale parenchimului renal.

5.1. Din punct de vedere etiologic hidronefrozele sunt:

- **Congenitale**
- **Dobândite**

Hidronefrozele **congenitale** sunt consecința a 2 tipuri de factori:

-Extrinseci – vase supranumerare ce determină compresiune asupra joncțiunii pieloureterale sau bride conjunctive avasculare

-Intrinseci – aplazia musculară de la nivelul joncțiunii pieloureterale, prezența valvelor congenitale, defect de implantare pielo-ureterală sau acalazia joncțiunii pielo-ureterale

Hidronefrozele **dobândite** au ca și factori cauzali:

-Extrinseci – tumori de vecinătate, periureterite stenozante

-Intrinseci – calculi situați la nivelul bazinetului, cheaguri de sânge, tumori uroteliale

5.2. Stadializare:

Modificările asupra rinichiului au fost clasificate pentru o mai bună evaluare și urmărire în 5 stadii:

Gradul I	Aplatizarea cupelor caliceale,bazinet dilatat
Gradul II	Eversia cupelor caliceale, bazinet dilatat
Gradul III	Balonizarea cupelor caliceale,bazinet dilatat, *indice parenchimatos diminuat*
Gradul IV	Dilatația importantă a bazinetului și calicelor, *indice parenchimatos diminuat*
Gradul V	Pungă hidronefrotică pielocaliceală, *indice parenchimatos absent*

Fig. 5.1. Diferite grade de distensie ale bazinetului și calicelor

5.3. Simptomatologie:

Este dependentă de gradul hidronefrozei, fiind necaracteristică:

- Durere lombară – cel mai frecvent semn
- Hematuria
- Tulburări micționale
- Infecția tractului urinar – semn frecvent care duce la descoperirea afecțiunii
- Hipertensiune arterială

- Insuficiența renală
- Tulburări digestive

5.4. Evoluție și complicații:

Hidronefroza este o afecțiune cu o evoluție lent progresivă. Afectarea parenchimului renal apare mai rapid dacă bazinetul renal are o conformație intrasinusală (spațiul în care acesta se poate destinde este redus și în consecință va comprima parenchimul renal). Cele mai frecvente complicații sunt infecțioase sau litiazice. Acestea apar secundar stagnării urinii, hiperpresiuniide la nivelul bazinetului sau contaminării retrograde cu germeni.

5.5. Diagnostic:

Diagnosticul se suspicionează clinic dar se certifică imagistic, fiind necesar și pentru stabilirea cauzei în cazul hidronefrozelor dobândite. Investigațiile imagistice au un rol extrem de important în urmărirea pacienților și în evaluarea progresiei afecțiunii.

Ecografia – poate fi efectuată înca din săptămâna 15 de viață, putând diagnostica dilatația pielocaliceală.

Urografia intravenoasă – confirmă diagnosticul, apreciind gradul evolutiv al hidronefrozei.UIV este utilă și pentru stabilirea cauzei hidronefrozei dobândite.

Computer tomografia – este o investigație cu o specificitate și sensibilitate crescută, fiind utilă pentru stabilirea gradului hidronefrozei dar în special a cauzei acesteia.

5.6. Diagnosticul diferențial:

Se face cu următoarele afecțiuni:

- Megacalicoza
- Megabazinet neobstructiv – bazinet mare dar cu joncțiune competentă
- Hidrocalicoză – dilatație congenitală a unui singur calice
- Rinichi multichistic

5.7. Tratamentul

Este impus de gradul evolutiv al hidronefrozei, vârstă, afecțiuni asociate și poate fi:

- **Radical** – prin efectuarea nefrectomiei totale sau parțiale
- **Conservator**

Simplificând lucrurile se poate spune că:

Hidronefroza de grad I și II nu se operează – se monitorizează clinic și imagistic.

Hidronefroza de grad III și IV se operează conservator în timp ce hidronefroza de grad V se operează radical (nefrectomie)..

Tratamentul chirurgical *conservator* poate fi efectuat:

- **Deschis** – pieloplastia Hynes-Anderson este tehnica cea mai frecvent folosită. Constă în rezecția în bloc a joncțiunii pielo-ureterale împreună cu o porțiune variabilă din bazinet cu sau fără spatularea ureterului. Refacerea unei noi joncțiuni pielo-ureterale se efectuează folosind fir de sutură resorbabil. Este indicată folosirea unui tip de drenaj, de tipul stent ureteral JJ sau montarea unei pielostome.

- **Endoscopic** – endopielotomia anterogradă sau retrogradă, dilatația cu balonaș. Acest tip de tratament se adresează pacienților care au fost operați deschis dar la care joncțiunea pielo-ureterală s-a restenozat. Constă în incizia zonei stenozate, pe toată lungimea, urmată de drenaj cu ajutorul unui stent ureteral JJ. Incizia poate fi efectuată fie cu cuțitul rece, cu electrocauterul sau folosind laserul holmium.

- **Laparoscopic** – pieloplastia Hynes-Anderson este cea mai utiliztă tehnică de tratament laparoscopic al stenozei joncțiuniii pielo-ureterale. Rezultatele sunt similare cu chirurgia deschisă.

6. INJURIA RENALĂ

Dragoescu O., Maria C.

6.1 INJURIA RENALĂ ACUTĂ (IRA)

Injuria renală acută (IRA) este reprezentată de orice condiţie patologică în care rata filtrării glomerulare este redusă brusc,cauzând o retenţie acută de metaboliţi endogeni (uree, potasiu, fosfaţi, sulfaţi, creatinină) care în mod normal sunt epuraţi renal. Volumul urinar este scăzut - în mod obişnuit sub 400 ml/zi = oligurie - putându-se ajunge la suprimarea completă a diurezei - anurie.

Diureza normală este cuprinsă între 800-1800 ml/24 de ore, în cazul unor valori mai mari decât acestea în conditii normale se consideră poliurie, iar între 400 ml si 800 ml/24 de ore se consideră oligurie relativă, situație în care prin folosirea capacității maxime de concentrare, rinichii pot mentine echilibrul azotat. Sub 400 ml/24 de ore, chiar în condiții de efort maxim de concentrare urinară, rinichii nu pot epura suficient, iar urmarea este reprezentată de instalarea stării de insuficientă renală. Înaceastă situație, diureza poate fi suprimată complet - anurie (< 100 ml /24 de ore sau lipsa completă a diurezei) sau volumul urinar scade sub 400 ml/24 de ore - oligurie absolută, similară prin efecte și consecințe cu anuria.

Clasificarea injuriei renale acute se face, din punctul de vedere al factorilor etiologici, prin situația lor anatomo-funcțională față de rinichi. Din acest punct de vedere, IRA poate fi de cauză prerenală, renală sau postrenală.

6.1.1. Etiologie

1. IRA prerenală

Constă în creșterea concentrației creatininei serice și a ureei serice datorată depleției volumului efectiv circulant, cauzând în acest fel hipoperfuzie renală. Perturbarea perfuziei renale va determina scăderea fluxului sangvin renal și scăderea ratei de filtrare glomerulară. Funcția renală intrinsecă va rămâne intactă. Această entitate patologică este cea mai frecventă cauză de IRA.

Cauze de IRA prerenală

1. *Scăderea volumului intravascular*

- hemoragii (accidente, postpartum, chirurgicale)
- sechestrare de lichide (arsuri, crush-syndrome, pancreatita, peritonita, hipoalbuminemie, ocluzie intestinală)
- depleție de volum extracelular prin pierderi gastrointestinale (vărsături, diaree, fistule intestinale, sângerări, aspirație gastrică), cutanate (arsuri, transpirație) sau renale (ceto-acidoza diabetică, diabet insipid, exces de diuretice, insuficiența corticosuprarenală).

2. *Scăderea debitului cardiac*: insuficiența cardiacă congestivă severă, boală miocardică, infarct, valvulopatii, aritmii tamponadă cardiacă, hipertensiune pulmonară, embolism pulmonar masiv.

3. *Creșterea raportului rezistență vasculară renală/rezistență vasculară sistemică*

- vasoconstricție renală: noradrenalină, ergotamină, tacrolimus, amfotericina B, ciclosporină, inhibitori de prostaglandine (AINS, aspirina), hipercalcemie, sindrom hepatorenal, stres chirurgical sau anestezie.
- vasodilatație sistemică: medicație antihipertensivă, șoc septic (germeni Gram-negativi), șoc anafilactic, anestezia, supradoza de droguri, insuficiența hepatică.

4. *Agravarea hipoperfuziei renale preexistente* produsă de inhibitori ai sintezei prostaglandinelor la pacienți care suferă de ciroza, sindrom nefrotic, insuficiență cardiacă congestivă. Se produce de fapt o perfuzie renală inadecvată din cauza unui volum intravascular insuficient.

Tratamentul azotemiei prerenale trebuie să respecte mai multe principii:

⇒ restabilirea volumului circulant efectiv: în absența insuficienței cardiace congestive, administrarea fluidelor (de obicei ser fiziologic) se face cu o rată de 75-100 de ml/ora; hipovolemia datorată unei hemoragii sau unei anemii severe se redreseaza și prin admi- nistrare de masa eritrocitară,

⇒ tipul de fluide administrate intravenos și rata de administrare a acestora depinde de nivelul seric al electroliților (în special sodiu, potasiu, statusul acidobazic) și de statusul clinic al pacientului,

⇒ monitorizarea adecvată a reechilibrării volemice se face prin examen clinic și prin monitorizarea nivelului creatininei serice, a ureei și a electroliților. Este necesară evaluarea greutății, a diurezei și aportului de lichide, tensiunea arterială, pulsul etc. *Tratamentul adecvat poate determina revenirea funcției renale la normal în 2-3 zile.*

2. IRA de cauză renală (intrinsecă)

Cauze:

1. **parenchimatoase specifice**, reprezintă cele mai frecvente cauze de IRA şi au prognosticul cel mai rezervat:

- glomerulonefrite acute
- nefrite interstiţiale acute
- nefropatii vasculare

2. parenchimatoase nespecifice – nefrotoxice

- antibiotic
- citostatice
- substanţe de contrast
- ischemice
- alterări vasculare(tromboembolism, anevrism arterial disecant etc.
- determinate de alterări ale funcţiei renale mediate de prostaglandine sau complexul renină-angiotensină-aldosteron (droguri inhibitoare de angiotensină, AINS, ciclosporina).

Indiferent de cauză, rezultatul este acelaşi - prăbuşirea filtrării glomerulare.

3. IRA de cauză postrenală(obstructivă, de cauză urologică)

Injuria renală acută de cauză urologică (injuria renală acută obstructivă sau **anuria obstructivă),** reprezintă o urgență urologică caracterizează prin imposibilitatea scurgerii urinei în vezica urinară, datorită unei obstrucții mecanice a căilor urinare superioare, urmată de stază și distensie renală, creșterea presiunii urinare intrarenale și stoparea funcției renale.

Cauzele cele mai frecvente sunt:

- litiaza renoureterală
- neoplasme retroperitoneale, pelvi-subperitoneale sau intraperitoneale
- fibroza retroperitoneală
- traumatisme ureterale iatrogene
- tumori renale sau de glande suprarenale
- patologia obstructivă vezicală (neoplasmul de vezică urinara sau cel prostatic, litiaza vezicală voluminoasă – ce ocupă intreaga vezică)
- tuberculoza ulcero-cazeoasă renală
- traumatismele renale, ureterale, vezicale
- hematuria cu cheaguri abundente care împiedică evacuarea urinii
- infecțiile tractului urinar (ponefroză, periuretrite, abcese).

6.1.2. Etiopatogenia anuriei obstructive

Anuria obstructivă de origine litiazică reprezintă cea mai frecventă cauză de anurie obstructivă, indiferent de cauza sau nivelul la care se produce.

Injuria renala acuta obstructivă de cauză litiazică apare secundar inclavării unui calcul renal la nivelul joncțiunii pieloureterale sau mobilizării unui calcul din rinichi la nivelul ureterului, unde se inclavează și determină obstrucție mecanică a lumenului acestuia.

Obstrucția mecanică mai este amplificatăsi de edemul mucoasei uroteliale, de inflamația locală, de spasmul musculaturii netede ureterale.

Anuria obstructivă litiazica apare secundar obstrucției ureterului pe rinichi unic functional/congenital/chirurgical. Se întâmplă rar ca obstrucția litiazică ureterală să intereseze concomitent ambele uretere.

Patogenic, anuria se explică prin modificările presionale apărute la nivelul căilor urinare superioare determinate de obstrucția acestora, respectiv de hiperpresiunea supraiacentă obstacolului.

Până în momentul în care presiunea pieloureterală nu va egaliza presiunea de filtrare glomerulară, urina va continua să se formeze acumulându-se deasupra obstacolului și dând naștere unei hidronefroze acute sau unei ureterohidronefroze acute în funcție de nivelul obstacolului.

Dacă hiperpresiunea supraiacentă obstacolului este de la început brutală, inhibarea funcțională a rinichiului se poate instala fără a se dezvolta stadiul intermediar de hidronefroză acută.

6.1.3. Manifestări clinice

Semnul clinic major al anuriei obstructive este încetarea bruscă a diurezei. Aceasta poate fi precedată și însoțită de dureri renale de tipul colicii nefretice sau nefralgiei.

Anamneza bolnavului este importantă, putând să descopere antecedente patologice sugestive pentru afecțiunea prezentă: colici renale, eliminări spontane de calculi, hematurii macroscopice, infecții urinare repetate. Semnele clinice variază în funcție de durata anuriei. Prima fază este caracterizată mai ales prin semne ce țin strict de distensia renală. Inițial semnele de uremie lipsesc deoarece consecințele suprimării diurezei nu au încă corespondent clinic, motiv pentru care faza inițiala a fost denumită faza de toleranță clinică. Persistența obstrucției în evacuarea urinară determină și răspunsul clinic, manifestat printr-o simtomatologie complexa a uremiei - faza clinică sau uremică. Înaceastă fază manifestările locale și loco-regionale scad în intensitate sau chiar dispar, dominante fiind acum semnele generale ale injuriei renale.

În *faza de toleranță clinică:*

- **Semnul clinic caracteristic - încetarea bruscă și totală a diurezei** (vezică urinară „uscată" la cateterismul uretrovezical explorator).
- Loja renală de partea obstruată este dureroasă, uneori cu contractură musculară antalgică.
- Rinichiul este foarte dureros, uneori palpabil. Debutul poate fi și insidios, cu dureri lombare moderate sau absente, antecedentele lipsesc, iar anuria pare inexplicabilă.
- Semne digestive: grețuri, vărsături, distensie abdominală, constipație, ocluzie intestinală paralitică, funcțională.
- Pacientul este de obicei hipertensiv, dar poate fi și normotensiv și din cauza agitației psihice și motrice, tahicardic.
- Temperatura se menține normală în absența complicațiilor infecțioase. Febra mare, prelungită, refractară la antibioterapie, semnifică o complicație septică la nivelul rinichiului obstruat (pielonefrită acută, pionefroză).

Anuria persistă atâtatimp cât persistă obstacolul din calea urinară. În funcție de natura obstacolului, de starea rinichiului anterior obstrucției, de prezența sau absența complicațiilor, de starea generală a pacientului, faza de toleranță clinică poate dura de la 3-4 zile până la o săptămână.

Faza critică sau uremică apare ulterior fazei de toleranță clinică, dacă obstacolul din calea urinară persistă, iar diureza nu este reluată. Simptomatologia locală trece pe plan secundar sau nu mai pot fi recunoscută în contextul general dominat de semnele clinice ale uremiei. În această fază clinică tulburările digestive progresează spre intoleranță gastrică și vărsături incoercibile, meteorismul abdominal crește, provocând dureri care maschează colica nefretică inițială. Apar semne respiratorii caracteristice acidozei metabolice și semne neuropsihice care culminează cu coma uremică. Tabloul clinic al insuficienței renale obstructive în faza uremică este identic celui din insuficiența renală acută de cauză medicală.

Faza de reluare a diurezei - caracterizată prin diureză explozivă cu poliurie temporară care se instalează imediat după dezobstrucția tractului urinar.

În faza de toleranță clinică, determinările bioumorale sunt normale în primele 24-48 de ore, după care azotemia începe să crească progresiv, creșterea fiind precipitată de asocierea complicațiilor septice.

Alte constante umorale (cloremie, natriemie, kaliemie) prezintă modificări legate mai ales de pierderile pe cale digestivă decât de injuria renală propriu-zisă.

6.1.4. Diagnostic

- antecedentele personale de litiază urinară, colica nefretică premergatoare instalării anuriei sau alte antecedente care pot duce la anurie (de ex. neoplasmul de col uterin).
- ecografia aparatului urinar relevă nefromegalie, hidronefroză sau ureterohidronefroză, poate evidenția imaginea ecografică sugestivă de calcul, în condițiile in care acesta este inclavat la nivel joncțional, lombar superior sau la nivelul ureterului terminal în apropierea joncțiunii ureterovezicale. *Semnul ecografic major al anuriei este reprezentat de vezica urinară goală.*
- radiografia renovezicală simplă (RRVS) poate depista obstacolul litiazic pe aria de proiecție renoureterală (imagine radioopacă sugestivă de calcul) în cazul în care obstacolul este reprezentat de un calcul radioopac.
- examenul computer tomograf nativ – este metoda de diagnostic care pune în evidență dilatarea sistemului pielo-caliceal, cât și prezența unor calculi sau diferite formațiuni ce pot obstrua sau compresiona extrinsic ureterele.
- cateterismul ureteral explorator, se efectuează în sala de operație, sub rahianestezie sau alt tip de anestezie care să permită analgezie și relaxare, sub ecran fluoroscopic pentru un control exact al gesturilor și manevrelor endoscopice.
- uretrocistoscopia pentru evidențierea eventualelor patologii urinare asociate.
- examenul Doppler color: metodă de evaluare a fluxului urinar la nivelul căilor urinare, cu precădere la nivelul joncțiunilor pieloureterale și ureterovezicale; acesta poate monitoriza ejaculările urinare și deci fluxul urinar.

Cateterismul ureteral este și metodă de diagnostic și de tratament a anuriei obstructive. Metoda este însă invazivă, cu riscuri (infecția, hemoragia etc.).

6.1.5. Tratamentul anuriei obstructive

Scopul principal este de a restabili de urgență permeabilitatea căilor urinare înainte de alterarea stării generale și de apariție a leziunilor renale ireversibile. Tratamentul cauzei anuriei obstructive poate fi realizat într-un timp secundar.

Măsurile terapeutice vorfi adaptate stării clinice a bolnavului:

1. **Cateterismul ureteral** endoscopic sub control radiologic fluoroscopic cu montarea unei endoproteze pieloureterovezicale *(double J)* sau a unei sonde ureterale standard cu caracter strict temporar.
2. **Nefrostomia percutanată ecoghidată** - asigură restabilirea diurezei și eventual ulterior dezobstrucția percutanată (PNL) pentru calculi situați în joncțiunea pielo-ureterală sau în ureterul lombar superior.

3. **Ureteroscopia retrogradă** - pentru calculi situați în jumătatea distală a ureterului (sub vasele iliace), dezobstrucția va fi urmată de montarea unui drenaj intern *double J*, temporar.
4. **Dezobstrucția chirurgicală** (ureterolitotomie/pielolitotomie) are doar interes istoric.
5. Măsuri specifice de terapie intensivă, incluzând antibioterapia, reechilibrarea hidroelectrică, acidobazica etc. Antibioterapia va fi adaptată stării de insuficiență renală și deci de eliminare modificată a substanțelor medicamentoase.
6. **Hemodializa** va fi rezervată cazurilor în care dezobstrucția efectuată ca prim timp nu asigură diureză eficace, pentru a permite bolnavului să depășească faza critică și să câstige timpul necesar recuperării leziunilor renale, cât și pacienților cu hiperkaliemie (K^+>6mEq/L) cu risc de stop cardiac în diastole (pentru aceștia din urmă, hemodializa se va practica de urgență, obligatoriu, ca prim gest terapeutic).

Tratamentul anuriei obstructive are mai multe etape, iar metodele sunt foarte variate și adaptate cazului în speță.

6.2. BOALA CRONICĂ DE RINICHI - BCR

Boala cronică de rinichi este un sindrom definit prin diminuarea progresivă a filtratului glomerular şi creşterea creatininemiei, din cauza distrugerii lente a populaţiei nefronale.

Sindromul uremic se defineşte ca BCR clinic manifestă şi complicaţiile ei, precum şi alte tulburări metabolice care se asociază cu tratamentul BCR (epurarea extrarenală şi transplantul renal).

6.2.1. Epidemiologie

Anual sunt diagnosticate 50-100 de cazuri noi la un milion de locuitori, incidența fiind variabilă în funcție de diferite criterii:

- vârsta: TBC renal apare mai frecvent la vârste sub 20 de ani, glomerulonefritele între 20 și 40 de ani, nefropatiile interstițiale între 40 și 60 de ani, nefroangioscleroza după 60 de ani,
- sex: bărbații sunt mai afectați decât femeile (sex ratio 3:2),
- geografic: nefropatia balcanică, nefropatia fenacetinică în Elveția, amiloidoza secundară maladiei periodice în Israel.

6.2.2. Etiologie

Afectare tubulo-interstițială:

- cauze hematologice: disproteinemie, neoplazii, boli limfoproliferative
- cauze urologice: obstrucție ureterală, reflux vezico-ureteral, sindromul „prune belly", adenomul de prostată etc.
- cauze vasculare: radioterapia, hipertensiunea, embolia
- cauze metabolice: cistinoza, oxaloza, nefropatia urică, hipercalcemia
- cauze imunologice: rejetul, sindromul Sjogren
- cauze toxice: consumul de analgezice, chimioterapia
- medicația imunosupresoare - tacrolimus, ciclosporina, consumul de metale: litiu, plumb.

Afecțiuni sistemice:

- diabetul zaharat,
- glomerulonefrite infecțioase
- lupus eritematos sistemic, purpura Henoch-Schonlein, scleroza sistemică, amiloidoza, disproteinemia, microangiopatia trombotică, vasculite (granulomatoza Wegener, sindromul Churg-Strauss, sindromul Goodpasture, poliangeita microscopică, glomerulonefrita acută difuză).

***Afectare renală primară*:**

- nefropatia IgA,
- glomerulonefrita idiopatică, glomerulonefrita membranoasă,

- glomeruloscleroza focal segmentară.

***Boli ereditare*:**

- sindromul Alport,
- nefrita interstițială kariomegalică,
- boala chistică renală, boala polichistică hepato-renală, boala chistică.

6.2.3. Patogenie

Sunt 2 teorii mari privind patogenia BCR încă dezbătute:

1. teoria nefronilor intacți (urina bolnavilor cu BCR este formată de un anume număr de nefroni rămași nealterați de afecțiunea renală cronică),
2. teoria nefronilor patologici (urina este formată atât de nefronii normali cât și de cei afectați segmentar). În patogenia BCR contribuie predominant reducerea numărului de nefroni intacți, dar și alterarea funcțională segmentară a nefronilor restanți.

6.2.4. Stadializarea BCR

De-a lungul anilor, boala cronică de rinichi a fost stadializată în funcție de diferiți parametrii, cel mai folosit fiind nivelul creatininei. Dar aceasta clasificare nu respecta realitatea, funcția renală fiind influențată de multiplii factori, iar folosirea ratei de filtrare glomerulară ca factor principal fiind cea mai des folosită. Clasificarea unanim acceptată este cea a KDOQI (Kidney Disease Outcomes Quality Initiative) – Tabelul 6.1.

Stadiul	eRFG	Descriere	Tratament
1	90+	Funcție renală normală, dar analizele urinare sau anomaliile genetice sau de structură tind spre boală renală	Supraveghere, controlul tensiunii arteriale
2	60-89	Funcție renală ușor redusă sau prezența altor afecțiuni care conduc la boală de rinichi	Supraveghere, controlul tensiunii arteriale și a altor factori de risc
3A **3B**	45-59 30-44	Funcție renală moderat redusă	Supraveghere, controlul tensiunii arteriale și a altor factori de risc
4	15-29	Funcție renală mult redusă	Pregătirea pentru instalarea insuficienței renale și inițierea tratamentului
5	<15 sau pacienți dializați	Stare severă sau insuficiență renală stabilită	Tratament corespunzător

Tabel 6.1. Clasificarea bolii cronice de rinichi

6.2.5. Diagnosticul BCR

Diagnosticul clinic

Cauze ce determină bolnavul cu BCR să se prezinte la medic:

- HTA la un pacient relativ tânar, de cele mai multe ori refractară la tratament.
- Sindrom de intoxicație uremică devenită simptomatică pe fondul unei afecțiuni intercurente; pacientul prezintă halenă uremică, HTA, edeme, tulburări digestive, oligurie.
- În cazuri rare intoxicația uremică apare ca prim simptom, instalându-se progresiv; pacientul prezintă prurit, halenă uremică, colorație pseudo-addisoniană a tegumentelor, astenie, greață persistent.

- Diferite afecțiuni renale acute pot evolua către boală cronică de rinichi.
- Modificări ale organelor şi sistemelor: pulmonare, cardio-vasculare, gastro-intestinale, endocrine, neurologice, hematologice, cutanate.

Diagnosticul bioumoral

- Creșterea valorilor retenției azotate este condiția „sine qua non" a diagnosticului de BCR. **Creatininemia** reprezintă indicatorul degradării stării funcționale renale. De regulă, **uremia** crește paralel cu nivelul creatininemiei.
- Calcularea eRFG (rata filtrării glomerulare).
- Anemia și hipocalcemia însoțesc creșterea creatininemiei, dar nu sunt obligatorii pentru diagnosticul de BCR.
- **Proteinuria**. Excreția crescută de albumină este un marker sensibil pentru BCR datorată nefropatiei diabetice, bolii glomerulare, nefropatiei interstițiale și nefropatiei hipertensive.
- **Biopsia renală** nu este o investigație de rutină, dar este singura care poate stabili diagnosticul de certitudine.

Diagnosticul imagistic

- Ecografia – este cea mai puțin invazivă și cea mai puțin costisitoare și va decela rinichi cu dimensiuni reduse.
- Examenul computer-tomograf native – poate decela alte patologii apărute simultan. Investigațiile radiologice la pacienții cu BCR trebuie să aibă în vedere impactul substanțelor de contrast asupra funcției renale.

6.2.6. Evoluţia BCR - este spre uremie, lent, chiar şi atunci când afecţiunea cauzatoare a fost vindecată, înlăturată sau inactivată. Evoluţia este accelerată de episoade de acutizare, favorizate de diverse complicaţii.

6.2.7. Tratament

- Tratamentul conservator se doreşte a fi cel mai lung, se aplică atât timp cât calitatea vieţii este acceptabilă şi nu apar complicaţiile uremiei (pericardita, sindrom hemoragipar, neuropatie). Limita este în general dată de filtratul glomerular, care scade sub 3-8 ml/min/1,73m^2 de suprafaţă corporal.
- Tratamentul prin mijloace de epurare extrarenală.
- Transplantul renal.

6.2.7.1. Tratamentul conservator

Tratamentul episoadelor de acutizare ale BCR şi a complicaţiilor:

- îndepărtarea chiar şi pe cale chirurgicală (în cooperare eventuală cu dializa) a factorilor obstructivi congenitali (malformaţii) sau dobândiţi (calculi, tumori, fibroză retroperitoneală, adenom periuretral,stricturi uretrale etc.)
- tratament precoce şi energic al complicaţiilor infecţioase cu antibiotice fără efect nefrotoxic.

Încetinirea ratei de alterare a funcţiei renale prin:

- tratament corect al HTA;
- corectarea tulburărilor metabolice şi a dezechilibrelor hidroelectrolitice şi acido-bazice;
- interzicerea utilizării medicamentelor nefrotoxice;
- regim igieno-dietetic care cuprinde:

⇒ măsuri generale - limitarea efortului fizic şi repaos prelungit în clinostatism în cursul zilei (se ameliorează fluxul plasmatic renal);

⇒ modularea administrării medicamentelor în funcţie de calea de eliminare (doze uzuale se administrează doar dacă medicamentul se elimină pe cale renală în procent mai mic de 15);

⇒ contraindicarea vaccinărilor (excepţie doar antitetanic şi anti-HBV);

⇒ evitarea intervenţiilor chirurgicale;

⇒ protejarea venelor antebraţului;

⇒ regim alimentar: aportul caloric - la normoponderali să fie de 35 kcal/zi, aportul proteic trebuie să fie redus - scade retenţia azotată şi rata degradării renale, dieta hipoproteică determină carenţe în vitamine hidrosolubile - se suplimentează regimul cu piridoxină, acid folic, eventual Fe şi Zn.

6.2.7.2. Tratamentul prin mijloace de epurare extrarenală

- **Hemodializa - e**ste cea mai frecventă metodă de epurare extrarenală, poate fi folosită tranzitoriu sau definitive. Cuprinde procesele fizico-chimice care au loc de-a lungul unei membrane semipermeabile, în cadrul "rinichiului artificial" (dializorul), care separă sângele bolnavului de o soluţie hidro-electrolitică şi determină în final epurarea organismului de toxinele acumulate şi obţinerea reechilibrării hidroelectrolitice şi acidobazice a bolnavului. Nu suplineşte rolul metabolic şi endocrin al rinichiului.
- **Hemofiltrarea** - realizează ultrafiltrarea sângelui sub o presiune hidrostatică crescută de-a lungul unei membrane semipermeabile, cu permeabilitate foarte crescută pentru lichide.
- **Hemodiafiltrarea continuă arterio-venoasă** - este o variantă a hemofiltrării în care procesul de ultrafiltrare este amplificat prin folosirea presiunii arteriale a pacientului.
- **Plasmafereza** - implică trecerea plasmei (separată de sângele integral) prin filtre speciale ce reţin anumite molecule (anticorpi, complexe imune, toxine)şi reintroducerea plasmei purificate în circulaţie.
- **Hemoperfuzia** - reprezintă fixarea unor toxine plasmatice pe suporturi absorbante, după trecerea sângelui prin acestea cu ajutorul unor sisteme extracorporeale. Este mai folosită în intoxicaţiile acute.
- **Dializa peritoneală** - foloseşte peritoneul ca membrană de schimb între sîngele din capilarele interstiţiului peritoneal şi soluţia de dializă infuzată în cavitatea peritoneală. Schimburile transmembranoase au loc prin difuziune, ultrafiltrare şi osmoză.

6.2.7.3. Transplantul renal

Reprezintă singura metodă de tratament a bolii cornice de rinichi în stadiile finale datorită pe de o parte, ratei de supravieţuire şi a calităţii vieţii la pacienţii transplantaţi faţă de cei dializaţi cronic iar pe de altă parte datorită costului transplantului renal care este mai mic decât cel al tratamentului prin hemodializă cronică.

Principala indicaţie a transplantului o constituie stadiul final al insuficienţei renale; cel mai frecvent transplant se practică în caz de glomerulonefrite cronice, pielonefrite cronice, rinichi polichistici sau nefroscleroză malignă.

Se exclud de la transplant pacienţii cu neoplazii,cu metastaze,insuficienţă cardiacă sau respiratorie, boli active de ficat sau boala vasculară extensivă, boli infecţioase active.

Actual, 90% din pacienţi beneficiază de transplant cu rinichii proprii pe loc; în unele situaţii este necesară nefrectomia preliminară: anomalii anatomice ale aparatului urinar cu sau fără infecţie (hidronefroză, reflux ureteral), HTA severă, rinichi polichistici, hematurie care a necesitat transfuzii, pielonefrită. Splenectomia anterior transplantului se practică în unele centre, în special la pacienţii cu hipersplenism apărut în cursul dializei.

Rinichiul ce va fi transplantat se obţine fie de la donator viu (de obicei rude de gradul I), fie de la cadavru (în acest caz se exclud cei nou-născuţi sau peste 60 de ani, cei cu sepsis intraabdominal anterior, cu boli preexistente ce pot implica afectare renală - HTA, lupus, diabet sau cei cu leziuni neoplazice).

În transplantarea renală sistemele de histocompatibilitate cu importanţă fundamentală pentru reuşita grefei sunt sistemul antigenelor ABO şi sistemul HLA; se pot adăuga sistemele minore de histocompatibilitate.

Genele care codează exprimarea antigenelor HLA sunt localizate pe braţul scurt al cromozomului 6 - au fost identificate şase locusuri antigenice pentru clasa I de antigene A,B,C şi respectiv clasa a II-a de antigene DR,DQ şi DP:

⇒ în cazul donatorului viu se efectuează tipizarea halotipului antigenic la mai mulţi donatori şi se alege donatorul cu cel mai mare număr de antigene identice cu receptorul. Sunt suficiente antigenele din clasele I - A,B şi C.

⇒ când se utilizează grefa de la cadavru se determină haplotipul donatorului şi din grupul receptorilor care au haplotipurile determinate într-o evidenţă centralizată pe lista de aşteptare pentru transplant, se alege acel receptor care are cea mai mare identitate de antigene cu ale donatorului.Se acordă atenţie în acest caz şi antigenelor din clasa a II-a, în special DR.

Crossmatch-ul este reacţia dintre limfocitele donatorului şi serul receptorului, a cărui pozitivitate indică prezenţa anticorpilor anti-HLA donor, fapt ce contraindică efectuarea transplantului.

Prezervarea rinichiului de cadavru până la momentul transplantului se poate realiza prin simplă hipotermie (trebuie realizat transplantul sub 24 ore de la recoltare) sau prin perfuzie pulsatilă cu o soluţie special (în acest caz grefa poate fi păstrată mai mult timp).

Recoltarea rinichiului de la donator trebuie să nu afecteze vasele care asigură vascularizaţia rinichiului şi a ureterului.

Tehnica chirurgicală a transplantului implică anastomoze vasculare şi restabilirea continuităţii tractului urinar. Rinichiul se transplantează într-o poziţie heterotopă în fosa iliacă, extraperitoneal - se realizează anastomoza arterei renale la artera iliacă internă (hipogastrică) de o manieră terminoterminală sau la artera iliacă comună termino-lateral; anastomoza venei renale la vena iliacă comună se face termino-lateral. Continuitatea tractului urinar se realizează prin ureterocistoneostomie.

Rejecţia grefei poate apărea imediat sau la distanţă, după cum urmează:

⇒ Rejetul hiperacut este mediat de anticorpi umorali şi apare la pacienţii care au anticorpi citotoxici preexistenţi în circulaţie - implică distrucţia rapidă şi ireversibilă a grefei în primele minute sau ore de la restabilirea circulaţiei sanghine la nivelul său. Singurul tratament este nefrectomia imediată.

⇒ În cazul în care distrucţia grefei se produce în primele zile de la transplant este vorba de rejetul accelerat.

⇒ Rejetul acut apare în primele luni prin mecanisme imune umorale şi celulare. Clinic apare febra, oliguria, scădere ponderală, mărirea de volum şi creşterea consistenţei grefei, hipertensiune; umoral apare retenţia azotată. De obicei răspunde terapeutic la creşterea dozelor de corticoizi sau la uzul de globulină umană antilimfocitară sau de anticorpi monoclonali;

⇒ Rejetul cronic este o cauză tardivă a deteriorării renale, apare după 6 luni până la câţiva ani de la transplant. Se manifestă prin apariţia retenţiei azotate însoţită de proteinurie şi hipotensiune. Este rezistent la tratament.

Terapia imunosupresivă se bazează în special pe ciclosporină în monoterapie sau asociată cu corticoizi sau azathioprină. Se mai folosesc globulina umană antileucocitară, anticorpi monoclonali etc.

Complicaţiile transplantării:

⇒ de ordin chirurgical pot fi: stenoza arterială, tromboza arterială sau venoasă, hemoragii ale anastomozei, ruptură spontană a rinichiului, obstucţie ureterală, fistule vezicale sau ale anastomozei uretero-vezicale, infecţiile plăgii.

⇒ medicale sunt reprezentate de cele cardio-vasculare (HTA, infarct miocardic sau tromboze cerebrale.

Rezultatul transplantării depinde mult de prezenţa celor şase antigene majore de histocompatibilitate, de tratamentul cu ciclosporină, de evitarea conservării prelungite a grefei etc.

7. INFECȚIILE NESPECIFICE ALE TRACTULUI URINAR

Tomescu P. , Drăgoescu O.

7.1. Cadru nosologic

Infecţiile tractului urinar (ITU) reprezintă condiţia patologică ce constă în inflamaţia diverselor segmente sau organe ale aparatului urinar produsă prin acţiunea germenilor patogeni (bacterii, paraziţi, fungi, virusuri).

Clasificarea infecţiilor urinare nespecifice

In funcţie de segmentul sau organul afectat, infecţiile urinare nespecifice se clasifică în :

1. Infecţii ale căilor urinare:
- cistita
- uretrita

2. Infecţii parenchimatoase:
- pionefrita
- prostatita
- orhita
- epididimita

3. Infecţii mixte:
- pielonefrita
- pionefroza
- orhiepididimita

4. Infecţii periorganice:
- perinefrita
- pericistita
- periuretrita

Infecţiile de tract urinar (ITU) sunt unele dintre cele mai comune infecţii, fiind pe locul al doilea ca frecvenţă după cele respiratorii.

Aproximativ o treime din femei au avut cel puţin o dată un episod de infecţie urinară. Diagnosticul de ITU se pune prin coroborarea datelor clinice cu rezultatul uroculturii.

În mod normal urina este sterilă. Se admite totuşi, uzual, că valori sub 10^3 colonii/ml sunt normale, datorându-se contaminării uretrale.

ITU se afirmă cu certitudine la valori de peste 100.000 colonii/ml, şi doar în condiţiile afirmării unei suferinţe clinice.

Prezenţa bacteriilor în urină, chiar în număr mai mare de 100.000 col/ml, dar fără existenţa simptomelor sau semnelor de boala, defineşte asa zisa *"bacteriurie asimptomatică"*.

Bacteriuria asimptomatica are o frecvenţă mai mare la femei, observându-se o prevalenţă a acesteia de 1% la fetele tinere, de ~ 3% la femeile adulte şi de 5-7% la gravide. Dupa 65 ani frecvenţa este similară la ambele sexe.

Existenţa bacteriuriilor asimptomatice demonstrează că între numărul de germeni din urină şi severitatea manifestărilor clinice nu există o relaţie strictă.

De aceea, au fost încercate numeroase criterii diagnostice mai complexe în tentativa unei evaluari mai obiective a bacteriuriei cu semnificaţie patologică.

Dupa Rubin şi Stamm, bacteriuria este considerată relevantă în urmatoarele condiţii:

- $>10^3$ col/ml la femeile cu cistită acută necomplicată

- -10.000 col/ml la femeile cu pielonefrită neobstructivă
- -100.000 col/ml la femei sau > 10.000 la barbaţii asimptomatici
- simpla prezenţă a oricarui germen la urina prelevată prin puncţie vezicală.

7.2. Etiopatogenia ITU

Urina în mod normal este sterilă, ca urmare a echilibrului dintre gazdă şi microorganisme; infecţia urinară survine ca urmare a dezechilibrului dintre aceşti doi factori (invazie microbiană - mijloace de apărare ale organismului).

Există două căi principale prin care microorganismele pot ajunge în tractul urinar: calea ascendentă şi calea hematogenă (mai există calea limfatică - ipotetică şi căile patologice de neoformaţie- fistule uro-digestive).

Calea ascendentă (retrogradă), de la nivelul uretrei, este regula. Germenii de la nivelul uretrei sau de la nivelul introitusului vaginal ajung la nivelul vezicii urinare. La femei, datorită uretrei scurte şi a tendinţei bacteriilor rectale de a coloniza perineul şi vestibulul vaginal, susceptibilitatea Infecţiilor ascendente este mai mare. Aceasta poate explica de ce *peste 95% din infecţiile urinare sunt produse de enterobacteriacee*. Un factor precipitant major al Infecţiilor urinare la femei este actul sexual. Proprietăţile bactericide ale lichidului prostatic şi uretra mai lungă la bărbat fac ca acesta să fie protejat suplimentar de această cale de propagare a infecţiilor urinare.

Calea hematogenă este mai rară la adulţi (circa 5% din cazuri), dar poate fi importantă la nou-născuţi. Presupune un *episod de bacteriemie* cu diferite puncte de plecare şi invazie ulterioară a rinichiului şi a tractului urinar. Este cazul germenilor foarte virulenţi: *stafilococul auriu, piocianic, salmonella, bacilul tuberculos*. La femei, datorită acţiunii estrogenilor, colonul are o peristaltică mai lentă şi apare constipaţia cronică ce determină leziuni la nivelul mucoasei colice prin care germenii trec in circulaţie. Această cale este descrisă ca mecanism patogenic în *pielonefrita primitivă*. Diverse alterări ale funcţiei şi structurii rinichiului cresc probabilitatea infecţiei pe cale hematogenă, chiar cu germeni la care rinichiul intact este rezistent.

Calea limfatică este mai mult teoretică, nefiind bine stabilit dacă bacteriile pot traversa limfaticele rectale sau colonice pentru a infecta tractul urinar.

Extensia directă a infecţiei de la organele invecinate apare în câteva circumstanţe: *fistule vezico-intestinale, vezico-vaginale, abcese intraperitoneale* etc.

Factori de virulenţă bacteriană

Aproximativ **90% dintre Infecţiile urinare sunt produse de E. Coli**.

Capacitatea câtorva din cele ***peste 150 de tulpini de E. Coli*** de a coloniza perineul şi uretra şi de a migra în tractul urinar ţine de faptul ca ele sunt clone specifice, uropatogene, capapile să inhibe fagocitoza şi activitatea bactericidă complement-mediată prin prezenţa antigenului polizaharidic K pe capsula bacteriană, prin capacitatea de a produce hemolizine (creşte rezistenţa la fagocitoză).

Aderenţa bacteriană la uroepiteliu se datorează interacţiunii dintre adezinele specifice de la suprafaţa tulpinilor uropatogene (lecitine ce se găsesc la vârful unor pili de la suprafaţa bacteriei) şi receptorii specifici de pe uroepiteliu (glicolipide sau glicoproteine aflate pe suprafaţa uroepiteliului).

În afară de adezinele de suprafaţă, au fost descrise o serie de alte caracteristici ce se corelează cu virulenţa:

- producţia de **hemolizine**;
- prezenţa unei proteine ce leagă fierul (**aerobactina**);
- capacitatea de a induce răspuns inflamator (prin **endotoxine**).

Alte bacterii pot să aibă caracteristici de virulenţă suplimentare. Spre exemplu proteus mirabilis, după ce aderă la uroepiteliu cu adezine similare pililor P ai E. Coli, eliberează ***enzime (urează, hemolizină, protează)*** ce fac să scadă necesarul de germeni pentru a produce o infecţie urinară, se asociază cu

pielonefrite severe sau cu formarea de calculi. E. Faecalis are capacitate crescută de a adera la uroepiteliu, iar dacă ajunge în sânge (de la rinichi) pot să adere la endoteliu producând endocardită.

Factori favorizanţi ai infecţiilor urinare ce ţin de gazdă

Rezervorul de germeni care ajung în tractul urinar este tubul digestiv, iar la femei, învecinarea anusului cu uretra potenţează colonizarea cu floră fecală. Femeile sunt predispuse la infecţii urinare datorită unor condiţii favorizante: *anatomice*: uretra mai scurtă şi mai largă şi *endocrine*: sarcina, prin staza dată de compresia ureterală şi vezicală, menstra şi menopauza ce sunt perioade fiziologice din viaţa femeii ce favorizează apariţia infecţiilor urinare.

Celulele mucoasei periuretrale şi vaginale la femeile cu infecţii urinare recurente au capacitate mai mare de a adera la unele tulpini de E.coli decât la femeile sănătoase (celulele uroepiteliului lor posedă mai mulţi receptori glicolipidici sau glicoproteici de care se leagă adezinele bacteriene).

Femeile care nu secretă antigene de grup sanguin în fluidele organismului (nonsecretoare) sunt în mod particular susceptibile la infecţii urinare recurente.

Modul prin care bacteriile ascensionează din uretră în vezica urinară este încă neclar.

Oricare ar fi modul în care germenii ajung în vezica urinară, aceasta are capacitatea de a se steriliza în 2-3 zile prin:

- micţiune - cea mai importantă modalitate de luptă a vezicii împotriva colonizării bacteriene este golirea eficientă a urinii;

- diureza abundentă scade numărul de germeni raportat la suprafaţa mucoasei vezicale;

- substanţele bacteriostatice din urină - *„factorul mucos”* ce include fagocitoza de către neutrofile şi de celulele epiteliale, excreţia locală de acizi organici bacteriostatici, IgA, IgG, peroxidaze, lizozim, concentraţii crescute de ioni de amoniu şi de uree, osmolaritatea crescută a urinii.

Curăţarea vezicii de germeni prin mecanismele menţionate *nu* are loc în următoarele situaţii:

- corpi străini şi calculi intravezicali,
- urină reziduală postmicțional,
- presiune intravezicală crescută,
- inflamaţie preexistentă a vezici,
- deficienţe imune (leucemii, SIDA, tratament imunosupresiv la pacienți transplantați),
- diabet zaharat - glucoza din urină este un mediu de cultură optim pentru bacterii, favorizând apariţia uretritei şi vaginitei diabetice, iar pe cale retrogradă a nefropatiei diabetice cu necroză papilară,
- afecţiuni bilio-digestive cronice - constipaţie cronică, diskinezii biliare,
- afecţiuni genitale asociate (vulvo-vaginite, anexite),
- afecţiuni neurologice (vezica neurogenă).

Există şi factori care influenţează apariţia infecţiilor urinare care ţin de aparatul urinar:

⇒ **factori ce ţin de rinichi:**

- vascularizaţia renală abundentă (posibilitate de însămânţare rapidă);
- absenţa sistemului reticulohistiocitar renal la nivelul medularei (deficienţă în apărarea antimicrobiană);
- flux sanguin scăzut în medulară;

⇒ **factori ce ţin de căile urinare:**

- ***uretra scurtă la femeie*** (3-4 cm), ce se deschide la nivelul introitusului vaginal unde există o bogată floră patologică ce poate progresa spre vezica urinară;
- la bărbat ***micţiunea cu jet turbulent***, întreruptă, face ca o parte din flora uretrală să progreseze în vezica urinară;

- ***posibilitatea refluxului vezico-uretero-renal*** în ciuda celor 5 sisteme fiziologice antireflux ce asigură curgerea unidirecțională a urinii de la papila renală la meatul uretral:

1. aria cribrosa cu musculatură fină, ce se opune refluxului,
2. ureterul cu jocul presiunilor şi peristaltica sa,
3. meatul ureteral cu cele 4 mecanisme antireflux: traiect oblic prin detrusor, sistem de fibre musculare „în cravată" ce pleacă din detrusor în jurul meatului ureteral, traiectul sub mucos al ureterului intravezical, orificiu ureteral în fantă,
4. colul vezical cu sistemul său sfincterian,
5. uretra cu aparatul său sfincterian.

- ***corpii străini*** (litiaza urinară, tumorile aparatului urinar, stenturi, catetere urinare)
- ***malformații congenitale*** (hidronefroza congenitală, malrotații, ectopii renale etc.)
- ***modificările de statică genitală*** (prolapsul genital, cistocelul, rectocelul);
- ***staza urinară*** (micţiunea incompletă în cazul prezenţei obstacolului subvezical).

7.3. Etiologia infecţiilor de tract urinar

E. coli reprezintă uropatogenul predominant în Infecţiile acute urinare dobândite în afara spitalului (în jur de 80 % din cazuri), urmat de ***Staphylococcus saprophyticus*** (10-15 % din cazurile de infecţii urinare, mai ales la femeile tinere, active sexual), ***Klebsiella, Enterobacter***şi ***Proteus*** (cauze rare ale infecţiilor acute necomplicate).

În cazul infecţiilor complicate etiologia este mai diversă şi direct influenţată de statusul anatomic, funcţional, metabolic sau imunologic al organismului gazdă (micro-organisme mai puţin virulente, care ar provoca rar infecţii la persoane cu tract urinar normal, pot produce infecţii agresive). În aceste cazuri ***E. coli*** este întâlnit la 20-50 % din cazuri, restul agenţilor cauzali find reprezentaţi de alţi germeni Gram-negativi (*Klebsiella, Proteus mirabilis, Enterobacter cloacae, Pseudomonas aeruginosa)* sau de coci Gram-pozitivi (*Enteroccocus faecalis, Staphylococcus aureus, Streptococcus Group B*).

La pacienţii spitalizaţi germenii mai frecvent implicaţi sunt *Serratia marcensces* sau *Pseudomonas aeruginosa*, germeni plurirezistenţi la antibiotice, apariţia infecţiilor cu aceşti germeni putând fi favorizată de cateterizarea urinară, modificarea florei tractului urinar, prezenţa unor anomalii structurale sau funcţionale.

Bacterii gram-negative	**Bacterii gram-pozitive**	**Fungi**	**Germeni Anaerobi**	**Virusuri**	**Alţi germeni/ paraziți**
Escherichia coli	Enterococ	Candida albicans	Clostridium perfringens	Citomegalovirus	Mycoplasma hominis
Klebsiella	Stafilococ	Criptococcus neoformans	Fusobacterium	Adenovirus	Chlamydia trachomatis
Enterobacter		Aspergilus fumigatus	Bacteroides fragilis		Ureoplasma urealyticum
Serratia		Histoplasma capsulatum			Gardnerella vaginalis
Proteus		Blastomyces			
Shigella					
Pseudomonas aeruginosa					

Tabel nr.7.1. Agenţii cauzali ai infecţiilor urinare

În majoritatea cazurilor infecţiile urinare sunt unimicrobiene; infecţiile urinare plurimicrobiene apar în caz de cateterizare urinară de lungă durată, corpi străini în aparatul urinar (calculi, tumori), vezică neurologică, fistule uro-digestive sau uro-genitale.

S-a constatat că la băieţii cu vârsta până la 12 ani sunt mai frecvente infecţiile cu Proteus, în timp ce la bărbaţii în vârstă, cu prostatism, domină infecţiile cu Enterococcus faecalis.

La femei agentul cauzal al infecţiei urinare depinde şi de statusul endocrin al acesteia: inainte de pubertate şi postmenopauzal Ph-ul secreţiei vaginale este între neutru şi alcalin, în aceste condiţii flora vaginală este alcătuită predominant din *coliformi, bacteroizi, streptococi*, în timp ce între pubertate şi menopauză domină *lactobacilii*, dar există şi *difteroizi, streptococi α-hemolitici, coci anaerobi*.

7.4. Cistita

Cistitele sunt *inflamaţii ale vezicii urinare* ce pot fi acute (majoritatea) sau cronice. Sunt *foarte frecvente la femeie* (apar rar în perioada prepubertară, incidenţa crescând semnificativ după adolescenţa tîrzie, mai ales între 20-40 de ani) şi rare la bărbaţi.

Inflamaţia este localizată iniţial şi preponderent la mucoasa vezicală.

Etiologia este *infecţioasă* (80-90 % sunt cistite colibacilare, dar pot fi şi tuberculoase, fungice, virale, parazitare) sau mult *mai rar neinfecţioasă* (neoplazică, chimică, radică, alergică, endocrină, post-traumatică sau de vecinătate – prin abcese apendiculare sau diverticulite).

Clinic se manifestă prin *polakiurie, disurie, piurie*, micţiuni reduse cantitativ şi dureri suprapubiene sau de abdomen inferior. Febra lipseşte frecvent în cistită find semnul declanşării unui episod de pielonefrită prin reflux vezico-uretero-renal. Poate să apară febră în cistitele gangrenoase sau supurative.

Diagnosticul de laborator se bazează pe descoperirea la *examenul sumar de urină* de bacterii, leucocite sau mai rar de hematii.

Urocultura rămâne examenul de certitudine Trebuie efectuată la toţi barbaţii cu simptomatologie sugestivă pentru cistită înainte de inceperea unui tratament antibiotic.

La femeile cu semne sau simptome sugestive pentru infecţie urinară, la care se crede că nu există factori care să complice evoluţia şi la care examenul sumar de urină descoperă prezenţa de leucocite, bacterii sau hematii, se poate omite urocultura şi se iniţiază tratamentul antibiotic empiric.

Urocultura trebuie obligatoriu efectuată în cazul prezenţei simptomatologiei sugestive pentru cistită la copii, la gravide, la femei diabetice sau mai vârstnice de 65 de ani, în cistitele recidivate la femeie şi în toate cazurile de cistita la barbati.

Diagnosticul diferenţial – cu alte afecţiuni cu simptomatologie asemănătoare:

- uretrite, stricturi uretrale,
- litiază uretrală sau alte obstacole ale colului vezical,
- vaginite sau alte afectiuni inflamatorii genitale de vecinătate,
- tulburări endocrine care apar la menopauză (cistopatie endocrină).
- tumori vezicale
- corpi straini intravezicali etc.

Forme anatomo - clinice:

Cistita neoplazică - este caracterizată clinic de predominanţa simptomatologiei iritative (polachiurie, dureri intense micţionale), putând să apară piohematurie, eliminarea de sfaceluri tumorale. Simptomatologia este progresivă, neinfluenţată de tratamentul antibiotic sau antiinflamator, cu caracter evolutiv. Hematuria microscopică este întotdeauna prezentă. Apar şi semne la distanţă: dureri prin ureterohidronefroză sau prin prinderea unor filete nervoase (în cazul tumorilor infiltrative), edeme ale membrelor inferioare prin invazia staţiilor ganglionare.

Cistita „abacteriană”- este vorba de cistitele asociate cu uroculturi sterile, însoţite de polachiurie intensă, usturimi micţionale, a căror cauză poate fi mycoplasma, chlamydia. Mucoasa vezicală este edemaţiată cistoscopic, cu ulceraţii superficiale acoperite sau nu cu fibrină. Clinic se pot însoţi de piurie, hematurie macroscopică, dureri suprapubiene, paraclinic se caracterizează prin uroculturi sterile, iar urografic poate să apară hipotonia porţiunii iliopelvine a ureterelor.

Cistita hematurică - are manifestările clinice ale unei cistite obişnuite asociate cu hematuria macroscopică. După vindecarea episodului acut, sedimentul urinar trebuie evaluat în mod repetat pentru verificarea persistenţei hematuriei, caz în care se impun explorări suplimentare pentru elucidarea etiologiei acesteia.

Pielocistita - reprezintă infecţia mucoasei vezicale şi a căilor urinare până la bazinet. În asociere cu semnele unei cistite necomplicate apar durerile lombare, cu semnul Giordano prezent la examenul clinic, în unele cazuri putând să apară febra şi frisonul. Examenul sumar de urină nu descoperă cilindri (martori ai afectării parenchimatoase renale),iar imagistic nu se descoperă modificări ale parenchimului renal (sunt şi cazuri în care pielocistita apare în prezenţa unor modificări radiologice sau ecografice renale). Tratamentul este acelaşi cu al cistitei necomplicate dar durata trebuie să fie de cel puţin 7 zile, iar antibioticul se alege în funcţie de urocultură cu antibiogramă.

Cistita acută la bărbat – este individualizată ca entitate clinică prin raritatea sa şi prin faptul că, in cvasitotalitatea cazurilor, este secundară unei alte afecţiuni urogenitale. Apare rareori ca formă esenţială. De aceea, spre deosebire de cistitele acute ale femei, impune o explorare detaliată de la primul episod, tratamentul instituindu-se după precizarea etio-patogenică.

Cistita pseudotumorală – la examenul cistoscopic, mucoasa apare îngroşată, polipoidă, cu proliferări vegetante şi edem difuz. Deseori diagnosticul diferenţial este tranşat prin examen anatomo-patologic.

Cistita de iradiere – este secundară iradierii regiuni hipogastrice din tumorile pelvisului. Iniţial poate îmbrăca un aspect acut, cu mucoasă edemaţiată şi ulcerată. In timp, mucoasa se atrofiază, este hipovascularizată şi, prin scleroza detrusorului, capacitatea vezicală se diminuează.

Cistita gangrenoasă – formă foarte gravă de cistită produsă, în majoritatea cazurilor, de germeni anaerobi. Se poate complica cu perforaţia peretelui şi dezvoltarea unei pericistite supurate sau gangrenoase. Pacienţii prezintă un tablou clinic de sepsis pentru a carui rezolvare se impune drenajul chirurgical şi antibioterapie energică.

Cistita interstiţială – constă într-un proces de fibroză extinsă în corion şi detrusor. Mucoasa endovezicală prezintă la examenul cistoscopic zone de ulceraţie. In formele avansate, capacitatea vezicală este sever diminuată.

Endometrioza vezicală – constă în prezenţa unei formţiuni pseudotumorale endovezicale cu localizare predilectă la nivelul trigonului, fără caracter invaziv sau evolutiv. Pacientele pot prezenta hematurie în perioada menstruală. Examenul histopatologic al pieselor de biopsie, indică prezenţa ţesutului endometrial cu glande înconjurate de stromă citogena.

Tratamentul primului episod de cistită acută necomplicată la femei tinere se face oral, empiric, fără a fi necesară verificarea eficienţei dacă simptomatologia se amendează, cu:

- ***Fosfomicin*** – doză unică;
- ***Nitrofurantoin*** – 5 zile;
- ***Cefalosporine (Ceftibuten, Cefixim, Cefuroxim)*** – 3 zile;
- ***Trimetoprim/Sulfametoxazol*** – 3 zile;
- ***Fluorochinolone(Norfloxacin, Ciprofloxacin, Ofloxacin, Levofloxacin)*** – 3 zile.

S-a constatat că aceste antibiotice sunt foarte eficiente pe uropatogeni, iar tratamentul de scurtă durată este practic lipsit de efectele adverse ale terapiei de lungă durată. Schema terapeutică de scurtă durată este contraindicată însă în cazul persoanelor cu risc:

- Recurențe frecvente,
- Diabetici,
- Bărbaţi (sunt necesare investigaţii suplimentare şi un tratament de cel puţin 7 zile),
- Vârstnici, în caz de obstrucţii de tract urinar, litiază, cateterism uretral,
- Gravide.

7.5. Pielonefrita acută (PNA)

Definiţie – *PNA esteinfecţia nespecifică a bazinetului, căilor urinare intrarenale şi a parenchimului renal*.

Este cea mai frecventă afecţiune inflamatorie a rinichiului şi, în acelaşi timp, cea mai frecventă cauză a BCR.

Trebuie subliniat că aşa zisa "pielită", termen folosit de unii practicieni, nu îşi are corespondent în realitate, neexistând o inflamaţie izolată a bazinetului fără interesarea parenchimului renal.

Clasificare

Din punct de vedere anatomic, PNA se împart în: *unilaterale* sau *bilaterale*, iar din punct de vedere patogenic în*obstructive* (urogene) sau *neobstructive* (hematogene)

Etiologie

Cel mai des întâlnit germen cauzal este *E. Coli (60%)* urmat de *Enterococ* (15%), *Proteu*s (8%), *Stafilococ* (5%), *Klebsiella* (5%) etc.

Patogenie

Însămânţarea septică a rinichiului se produce de regulă *ascendent* şi mult mai rar, hematogen. Propagarea limfatică este pur teoretică, neexistând dovezi în acest sens.

După cum se ştie, rinichiul "filtrează" constant o mică cantitate de germeni, existenţa bacteriuriei asimptomatice fiind dovedită. Simpla existenţă a bacteriilor în filtratul glomerular nu echivalează cu infectarea rinichiului. Se consideră în consecinţă că în proliferarea intrarenală a germenilor sunt implicate mai multe categorii de *factori favorizanţi* :

- factori de stază urinară (litiaza, reflux, hidronefroza etc.)
- factori ce scad rezistenţa rinichiului la infecţii (hipovitaminoze, ischemia, hiperemia renală)
- factori ce scad rezistenţa generală (hipogammaglobulinemia, neutropenia, limfopenia)
- factori fizici sau biochimici ce transformă urina într-un bun mediu de cultură (glucozuria, pH-ul urinar alcalin etc.).

Boala afectează mult mai frecvent vârstele extreme, copiii pâna într-un an (la care refluxul vezicoureteral este foarte frecvent) şi bătrânii (bărbaţii peste 60 ani cu hipertrofie prostatică).

Sexul feminin este de asemenea mai frecvent afectat, de circa trei ori mai mult decât cel masculin. În special femeile tinere, până în menopauză, sunt mai afectate (aportul stărilor de gestaţie), de circa zece ori mai mult decât bărbaţii din aceeaşi categorie de vârstă(vezi şi etiopatogenia generală a ITU).

Anatomie patologică

Aspect macroscopic – rinichii sunt *măriţi de volum*, corticala având un aspect pestriţ dat de prezenţa a numeroase microabcese. Acestea sunt însă relativ grupate în zone corespunzătoare lobulilor renali, spre deosebire de cele din pionefrita, care sunt uniform răspândite.

Pe secţiune, se observă benzi radiare alb-gălbui (date de supuraţia tubilor colectori), cu traiect de la papilă spre cortex. În formele obstructive bazinetul şi calicele sunt destinse şi conţin puroi.

Aspect microscopic- *microabcese diseminate* în toată masa renală şi infiltrat inflamator polimorfonuclear radiar. Tubii uriniferi conţin puroi dar şi zonele peritubulare sunt afectate. Afectarea glomerulară este minimă şi tardivă. Nota caracteristică a pielonefritelor acute este aceea că în afara zonelor supurative infiltratul inflamator este foarte discret, aspect ce le deosebeşte de alte nefropatii interstiţiale.

Clinica afecţiunii are la baza triada: *febră, durere lombară, piurie*.

Febra este de regulă primul semn clinic. Are valori obişnuite în jurul a 38ºC dar, deseori, creşte brusc la 39-40ºC însoţindu-se de frison.

Durerea lombară, sub formă de nefralgie sau de colică, este cea care atrage atenţia asupra rinichiului. Este accentuată de percuţia lombei (s.Giordano prezent).

Piuria se însoţeşte de *sindrom cistitic*, cu polakiurie şi tenesme vezicale. În formele complet obstructive piuria şi sindromul cistitic pot lipsi.

Alterarea stării generale cu: astenie reflexă, greţuri, vărsături, transpiraţii, hipotensiune arterială şi tahicardie, însoţeşte triada clinică obisnuită.

Explorări Paraclinice

Ex. sumar de urină obiectivează prezenţa piocitelor, a leucocitelor, a germenilor microbieni şi a cilindrilor leucocitari.

Uroculturapermite identificarea agentului cauzal cu efectuarea simultană a antibiogramei.

Hemoleucogramaevidenţiază hiperleucocitoză cu neutrofilie. VSH-ul este crescut.

Hemoculturaeste deseori pozitivă, fiind obligatoriu de efectuat în frison.

Explorarea imagistică - RRVS, ecografia, UIV şi CT au valoare relativ redusă în diagnosticul pozitiv al PNA. Pot obiectiva mărirea rinichiului, eventuala stază sau prezenţa calculilor şi o reducere moderată a secreţiei rinichiului afectat.

Sunt însă foarte utile în diagnosticul dieferenţial cu alte supuraţii renale (pionefrita, abcesul, pionefroza, perinefrita) ce se manifestă clini similar cu PNA.

Diagnosticul pozitiv

Se pune pe triada clinică clasică (febră, durere lombară, sindrom cistitic cu piurie), asociată cu rezultatul pozitiv al examenului sumar de urină (leucociturie, bacteriurie, cilindrii leucocitari) şi uroculturii.

Diagnosticul diferenţial

Se face în general cu toate *afecţiunile febrile cu debut acut* şi, în special cu alte supuraţii renale: pionefrita cu abcese mici, abcesul şi furunculul renal, pionefroza, perinefrita).

Forme clinice de PNA

În funcţie de diverse considerente etiopatogenice, clinico-evolutive şi terapeutice se descriu următoarele forme clinice de PNA :

PNA neobstructivă a adultului– este forma comună de boală, fiind mai frecvent întâlnită la femeile tinere.

PNA obstructivă– este forma urologică obişnuită.

PNA a copilului– este frecventă la copilul sub 1 an, lipsit de controlul sfincterian. Refluxul vezicoureteral este deseori întâlnit la această vârstă, fiind un factor de risc. Semnele de localizare renală şi sindromul cistitic sunt greu de obiectivat, sindromul febril şi tulburările digestive fiind pe primul plan.

PNA la gravide– sarcina, prin compresiunea uterului pe uretere şi prin tulburările ureterale diskinetice induse hormonal, este un factor de risc considerabil pentru PNA. De altfel, bacteriuria asimptomatică este prezentă la 4-5% din femeile gravide, 40% dintre acestea prezentând episoade pielonefritice (1-1,5% din totalul gravidelor). După disgravidie, PNA este cea mai frecventă cauză de internare a gravidelor, riscul eclampsiei fiind considerabil la aceste paciente. Tratamentul acestei forme trebuie să ţină cont de sensibilitatea fătului la anumite medicamente.

PNA bilaterală - este, de regulă, hematogenă şi severă. Deseori se asociază cu IRA.

PNA iatrogenă– formă întâlnită frecvent în practica urologică, în special după manevrele endoscopice endoureterale.

PNA complicată cu sepsis- formă gravă de evoluţie a bolii, potenţial letală. Urmează deseori pielonefritei obstructive în care nu se practică în timp util dezobstructia căii urinare.

Tratamentul PNA

Este medical şi eventual chirurgical în PNA obstructivă.

A. Tratamentul medical constă în măsuri generale de tratament şi în chimio- şi antibioterapie.

Măsuri generale de tratament :

- repaus la pat şi internare în spital în formele medii şi severe.

- regim igienodietetic : aport lichidian normal, aport normoglucidic, normolipidic, hipoproteic în formele cu retenţie azotată. În cazul pacienţilor cu tulburări digestive asociate (greţuri, vărsături), aportul lichidian şi caloric se va realiza prin perfuzii endovenoase şi administrare de antiemetice.

Tratamentul antibiotic în formele uşoare, necomplicate, se indică pentru 7-10 zile (inițial intravenos până la 48 h de la dispariția febrei, apoi oral) cu:

- *Fluorochinolone(Ciprofloxacin, Levofloxacin, Norfloxacin, Ofloxacin)* sau
- *Cefalosporine gen. III (Cefoperazon, Ceftazidim, Ceftriaxon, Cefixim, Ceftibuten)*.

Alternativ (în caz de alergie, intoleranță, contraindicație) se pot administra și:

- *Aminoglicozide (Gentamicina, Amikacina),*
- *Aminopeniciline/BLI (Amoxicilină/Clavulanat, Ampicilina/Sulbactam)*,
- *Trimetoprim/Sulfametoxazol*.

(BLI = Beta-Lactamase Inhibitor - inhibitor de betalactamază: Clavulanat, Sulbactam)

De preferat este ca tratamentul să se facă în funcţie de datele oferite de urocultură şi antibiogramă, însă, date fiind însă riscurile evolutive, tratamentul medicamentos se va începe cât mai devreme, fără a aştepta rezultatul antibiogramei urmând ca după obținerea acesteia antibioterapia să fie adaptată rezultatului după caz.Este cunoscut faptul că un episod pielonefritic poate compromite ireversibil până la 1/4 din masa nefronală, de aceea se recomandă administrarea de antibiotice bactericide din start, chiar în formele uşoare.

În **formele medii şi severe** se folosesc asocieri de antibiotice bactericide pentru 7-14 zile (inițial intravenos până la 48 h de la dispariția febrei, apoi oral).

- *Cefalosporină (Ceftazidim / Ceftriaxon) + Aminoglicozid (Gentamicin /Amikacin),*

Tratamentul simptomatic va include antalgice, antispastice şi antiinflamator.

În **formele complicate** (stenturi, catetere, litiază, intervenții urologice etc.) sau cu **urosepsis** se va recurge la tratament injectabil cu:

- *Cefalosporine de gen III/IV* (*Cefoperazon, Ceftazidim, Ceftriaxon, Cefixim)* sau
- *Carbapeneme (Meropenem, Imipenem),*

asociate cu *Aminoglicozid (Gentamicina/Amikacina)*.

Se vor asocia şi celelalte mijloace terapeutice folosite în sepsisul sever.

În PNA la gravide se vor utiliza numai antibiotice care nu au efect teratogen şi nu prezintă toxicitate fetală:

- *Cefalosporine gen. III/IV (Cefoperazon, Ceftazidim, Ceftriaxon, Cefixim, Ceftibuten)*.
- *Aminopeniciline/BLI (Amoxicilină/Clavulanat, Ampicilina/Sulbactam)*,

Antibiotice de evitat la gravide sau la femeile care alăptează (pot să intensifice icterul postnatal prin accentuarea hemolizei neonatale):

- chinolonele,
- nitrofuranii,
- acidul nalidixic,
- aminoglicozidele.

Antibiotice absolut containdicate în sarcină sunt cele cu efecte teratogene dovedite:

- sulfamidele,
- tetraciclinele

- cloramfenicolul.

La pacienții cu PNA și retenţiei azotată se pot utiliza anumite antibiotice, însă posologia lor va trebui adaptată clearance-ului creatininei: β-lactamine, cefalosporine, fluorochinolone. Contraindicate sunt: aminoglicozidele, tetraciclinele, cloramfenicolul, colimicina şi sulfamidele. Durata tratamentului variază în funcţie de forma clinică, antecedente, evoluţie.

B.Tratamentul chirurgical– este obligatoriu și *de urgenţă* în PNA obstuctivă/complicată.

Acesta constă în *dezobstrcţia căii urinare* şi în *drenajul eficient al rinichiului*. Aceste obiective se realizează prin diverse manevre urologice adaptate cazului:

- nefrostomie percutană ecoghidată,
- cateter ureteral double J,
- cateterism uretrovezical ″a demeure″.

Cateterele preexistente de orice fel (uretro-vezicale, ureterale, nefrostomii) trebuie inlocuite cât mai rapid după diagnosticul de PNA.

7.6. Pionefrita

Reprezintă infecţia supurativă a parenchimului renal.

Etiopatogenie

Germenii cauzali implicați frecvent sunt *E.Coli și Stafilococul*, excepţional de rar alţi germeni. Calea de însămânţare este *hematogenă*, cea canaliculară fiind pur ipotetică.

Poarta de intrare este, de regulă, un focar intestinal, dentar, cutanat sau faringo-amigdalian.

Anatomie patologică

Leziunile din pionefrită sunt reprezentate de *focare supurative* de dimensiuni variabile situate în corticala sub capsula renală. În funcţie de dimensiunea focarelor supurative se descriu trei forme anatomopatologice :

- ***pionefrita cu abcese mici***– focare supurative de mici dimensiuni, 1-2 mm, diseminate pe corticala renală
- ***abcesul renal***– colecţie supurativă de dimensiuni mai mari şi cu localizare variabilă la nivelul corticalei
- ***furunculul, carbunculul, antraxul renal***– leziunea similară furunculului antracoid constă în confluarea mai multor microabcese ce realizează o zonă centrală de necroză circumscrisă de o infiltraţie dură.

Clinica

Indiferent de forma anatomopatologică, iniţial tabloul clinic este cel de supuraţie profundă nelocalizabilă. Pacientul prezintă *febră prelungită*, cu evoluţie variabilă şi alte manifestări ale sepsisului, fără a avea însă acuze urinare.

Tardiv, apar semnele de localizare renală: *rinichi palpabil*, semn *Giordano prezent*, *durere lombară* sau la baza toracelui.

Diagnosticul

Explorările de laborator de rutină indică leucocitoză cu neutrofilie, VSH crescut şi hiperfibrinogenemie. ***Hemocultura*** *este pozitivă* în majoritatea cazurilor, în schimb examenul sumar de urină este normal şi *urocultura negativă*.

Explorările imagistice sunt cele care permit diagnosticul pozitiv de pionefrită :

Urografia i.v. este relevantă doar în abcesul şi furunculul renal indicând prezenţa unui proces înlocuitor de spaţiu cu dislocarea tijelor caliceale. Umbra renală este mărită, conturul modificat şi hemidiafragmul homolateral ascensionat. În forma cu abcese mici aspectul morfologic este normal, putând fi sesizată eventual doar o secreţie tardivă a rinichiului afectat.

Ecografia aduce informaţii similare cu urografia decelând abcesul sau furunculul renal sub forma unei mase tisulare corticale. Nici una din cele două investigaţii nu poate oferi relaţii certe asupra naturii procesului înlocuitor de spaţiu.

Tomografia computerizată oferă date suplimentare putând măsura densitatea procesului înlocuitor de spaţiu (obiectivează colecţia piogenă). Poate da de asemenea relaţii suplimentare în pionefrita cu abcese mici surprinzând îngroşarea şi neomogenitatea corticalei renale.

Valoarea diagnostică a investigaţiilor sus menţionate este cu adevărat semnificativă numai în cazul integrării lor în contextul clinic al pacientului.

Tratamentul

Este adaptat formei anatomopatologice şi evoluţiei bolii.

În **forma cu abcese mici** tratamentul de elecţie este medicamentos, acesta conducând în majoritatea cazurilor la evitarea actului chirurgical. Se folosesc antibiotice active pe stafilococ sau E.Coli, în administrare intravenoasă.

Cele mai utilizate antibiotice sunt: *Cefalosporinele (Ceftazidim, Ceftriaxon)* asociate cu *aminoglicozide (Gentamicina, Amikacina)* pentru E. Coli sau *Piperacilina/Tazobactam, Aztreonam, Vancomicina* pentru Stafilococ.

Lipsa răspunsului la tratamentul medicamentos impune *drenajul chirurgical* prin decapsularea rinichiului.

În **abcesul renal**, se impune *drenajul colecţiei*. Acesta se realizează fie prin puncţie evacuatorie percutană ecoghidată, fie prin lombotomie.

Carbunculul renal se tratează, de asemenea chirurgical prin: *incizie multiplă* şi *drenaj, enucleere* sau *nefrectomie parţială*.

7.7. Pionefroza

Este o *infecţie supurativă a cavităţilor renale şi a parenchimului*, cu distrugerea consecutivă a acestuia. Rinichiul este transformat într-o pungă multiseptată, plină cu puroi şi, eventual, calculi. Un proces perinefritic supurativ sau sclerolipomatos însoţeşte majoritatea cazurilor.

Este, de regulă, urmarea unei hidronefroze infectate (uropionefroza), a unui calcul pielic sau ureteral obstructiv sau, mai rar, a unei pielonefrite sau a unei pionefrite.

Însămânţarea este canaliculară sau, mult mai rar, hematogenă. Germenul microbian cel mai des implicat în însămânţarea canaliculară este *E.Coli* sau *Stafilococul*, în însămânţările hematogene. *Bacilul Koch* din infecţiile specifice poate produce o pionefroză absolut identică din punct de vedere anatomopatologic celei din infecţiile nespecifice.

Clinica – constă în triada:

1. ***Sindrom septicemic***: febră, polipnee, tahicardie, hipotensiune, poliurie.
2. ***Sindrom cistitic***: polakiurie, piurie, usturimi micţionale. Sindromul cistitic este inconstant fiind prezent numai atunci când colecţia pionefrotică este deterjată în vezica urinară. Formele închise, complet obstructive nu se însoţesc de sindrom cistitic.
3. ***Semne de afectare renală***: rinichi palpabil (nefromegalie), semn Giordano prezent. Uneori pot fi asociate cu diverse manifestări caracteristice ale insuficienţei renale cronice (BCR).

Diagnosticul – se bazează pe examenul clinic, probele de laborator şi explorările imagistice.

Probele de laborator sunt nespecifice, similare cu cele din orice supuraţie cronică (leucocitoză, VSH crescut). Retenţia azotată (uree sanguină, creatinina serică) este prezentă în formele complicate cu insuficienţa renală.

Urocultura poate fi *pozitivă* în formele deschise, ca şi hemocultura în formele septicemice.

RRVS poate indica *creşterea umbrei renale* şi eventuala prezentă a unor calculi radioopaci.

Urografia i.v. indică *rinichi mut*. Este importantă pentru aprecierea morfo-funcţională a rinichiului controlateral.

Ecografia indică prezenţa dilataţiilor pielocaliceale cu reducerea marcată a indicelui parenchimatos. Poate obiectiva, de asemenea prezenţa calculilor pielici sau caliceali.

Scintigrafia renală dă relaţii asupra rezervei funcţionale renale globale. Este importantă pentru aprecierea funcţionalităţii rinichiului controlateral şi permite diagnosticul diferenţial cu uropionefroza, formă anatomoclinică în care distrucţia parenchimatoasă nu este totală.

Tomografia computerizată poate aprecia *densitatea colecţiei* permiţând, de asemeni diagnosticul diferenţial cu uropionefroza.

Diagnosticul diferenţial se face în primul rând cu *uropionefroza*, forma anatomoclinică de distrucţie parenchimatoasă incompletă în care prezervarea chirurgicală renală este posibilă. În diagnosticul diferenţial mai pot fi luate în consideraţie următoarele afecţiuni *: pielonefrita obstructivă, pionefrita, hidronefroza, pionefroza tuberculoasă, rinichiul polichistic* şi *rinichiul multichistic.*

Evoluţia spontană, fără tratament, este infaustă, pacienţii decedând prin *sepsis sever* sau *sindrom de disfuncţie multiorganică (MODS)*.

Colecţia piogena intrarenală poate fistuliza perirenal producând un *flegmon perinefretic* sau, mult mai rar, intraperitoneal, producând o *peritonită severă*.

Tratament – tratamentul curativ este eminamente chirurgical şi constă în *nefrectomie*. Aceasta reprezintă intervenţia de elecţie şi se poate executa în unul sau în doi timpi chirurgicali, în funcţie de intensitatea procesului perinefritic.

În cazul unei perinefrite intense ce face nefrectomia imposibilă, sau a insuficienţei funcţionale a rinichiului contralateral se poate recurge la *nefrostomie*. Aceasta se poate efectua percutan, sub anestezie locală, în formele cu stare generală foarte alterată în care anestezia generală nu este posibilă.

Nefrostomia percutană nu asigură un drenaj eficient al colecţiei piogene, deziderat realizabil doar prin *nefrostomia clasică,* efectuată prin lombotomie.

Asupra necesităţii nefrectomiei în această afecţiune cu mare potenţial letal există încă discuţii, dar majoritatea autorilor de specialitate o consideră indicată, chiar în formele de pionefroza pe rinichi unic sau cu rinichi contralateral insuficient, ulterior pacienţii fiind supuşi dializei cronice.

Tratamentul medical este complementar celui chirurgical şi constă în antibioterapie cu spectru larg (asocieri antibiotice) şi măsuri generale de desocare şi susţinere a funcţiilor vitale.

7.8. Perinefrita

Este o *inflamţie a ţesutului perirenal*, a atmosferei celulo-adipoase situată între capsula renală şi fascia Gerota.

Însămânţarea se produce, de regulă, *prin contiguitate* sau *prin fistulizarea* unei supuraţii parenchimatoase renale (pielonefrita, pionefrita, pionefroza). Germenii implicaţi în această situaţie sunt cei întâlniţi frecvent în infecţiile urinare (*E.Coli, Enterococ* etc.).

Mult mai rar, însămânţarea se produce pe cale *hematogenă*, *Stafilococul* fiind germenul cel mai frecvent implicat în acest caz.

O variantă întîlnită cu totul sporadic este *supuraţia perirenală secundară* lombotomiei sau lomboscopiei, situaţie în care germenii cauzali sunt cei specifici infecţiilor intraspitaliceşti (*Proteus, Piocianic, Klebsiella* etc.).

Forme anatomopatologice

Se descriu trei forme anatomopatologice :

I. *Flegmonul perinefretic*– supuraţie difuză a ţesutului perinefretic.

II. *Abcesul perinefretic*– supuraţie localizată

III. *Perinefrita scleroasă*sau***sclerolipomatoasă***– inflamaţie cronică, nesupurativă.

Clinica - constă în triada:

1.sindrom febril prelungit, febra de tip supurativ, sindrom septicemic sau sepsis,

2. semne locale renale: nefromegalie, durere lombară, impastare,

3.semne legate de sediul colecţiei sau de traiectul de difuziune.

Din acest ultim punct de vedere se descriu patru forme clinice de perinefrită :

1. *Abcesul retrorenal* – forma cea mai frecventa. Pacienţii prezintă *impastare şi durere lombară*, contractura musculară, hiperemie şi edem cutanat.

2. *Abcesul polar superior* – clinic şi radiologic domină *semnele pleuropulmonare*: durere la baza toracelui, matitatea sinusului costodiafragmatic, imobilitatea hemidiafragmului.

3. *Abcesul polar inferior* – pacienţii prezintă impastare în flanc şi *semne de psoita* (contracţia psoasului cu flexia şi rotaţia externă a coapsei).

4. *Abcesul prerenal* – semne de *iritaţie peritoneală* sau chiar peritonită în cazul fistulizării colecţiei în peritoneu.

Diagnosticul paraclinic

a. Examene de laborator :

- leucocitoza cu neutrofilie şi VSH crescut,
- hemocultura este pozitivă în aproximativ 70% din cazuri,
- urocultura este pozitivă inconstant, doar în formele secundare unei inflamaţii renale.

b. Imagistic:

- **RRVS** poate indica mărirea umbrei renale cu pierderea conturului acesteia, estomparea marginilor psoasului şi ascensionarea hemidiafragmului. Radioscopia poate evidenţia prezenţa unui mic revarsat pleural şi imobilitatea hemidiafragmului.
- **UIV** poate sugera o pielonefrită, pionefrită sau pionefroză
- **Ecografia renală** oferă relaţii despre eventuala suferinţă renală şi poate obiectiva sediul şi volumul supuraţiei
- **Tomografia computerizată** oferă cu fidelitate relaţii asupra prezenţei colecţiei, a sediului acesteia şi a traiectelor de difuziune. Măsoară densitatea colecţiei şi poate pune în evidenţă eventuala prezenţă a bulelor de gaz în cazul supuraţiei provocate de anaerobi. Este investigaţia cu cea mai mare valoare diagnostică.

c. Puncţia lombară ecoghidată – pune diagnosticul de certitudine şi permite executarea examenului bacteriologic al puroiului recoltat.

Tratamentul

În faza iniţială, presupurativă, infiltrativă, un tratament antibiotic energic bazat pe asocierea mai multor antibiotice cu spectru larg administrate parenteral poate obţine vindecarea bolii.

Se indică asocierea de:

- *Cefalosporine gen. III (Cefoperazon, Ceftazidim, Ceftriaxon, Cefixim, Ceftibuten)*
- *Aminoglicozide (Gentamicina, Amikacina)*
- *Metronidazol*

În faza supurativă, tratamentul chirurgical, constând în *evacuarea şi drenajul colecţiei* piogene, este indispensabil. Acest obiectiv se realizează cel mai bine prin lombotomie largă şi deschiderea manuală a tuturor fundurilor de sac şi a traiectelor de difuziune. Este posibilă astfel şi inspecţia rinichiului, ca şi lavajul abundent al cavităţii restante.

Evacuarea puroiului prin puncţie ecoghidată sau printr-o lombotomie minimă, este grevată de o rată mare de recidivă sau de persistenţă a bolii. În cazurile în care supuraţia perinefretică este secundară unei distrucţii supurative renale importante se impune *nefrectomia*.

7.9. Infecțiile aparatului genital masculin - infecțiile spermatice

(MAGI – Male Accessory Genital Infections)

Infecțiile aparatului genital masculine (MAGI) cunoscute și ca infecții spermatice reprezintă inflamația de cauză infecțioasă a unuia sau mai multora dintre organele genitale masculine (conform definiției OMS din 1993), iar ca termen generic este utilizat de regulă pentru evaluarea cauzelor infecțioase ale infertilității masculine, acestea determinând frecvent disfuncții sexuale și fertilitate redusă. Deși majoritatea cazurilor presupune o contaminare microbiană pe cale uretrală retrogradă, există și cauze non-infecțioase ale inflamației.

MAGI includ deci infecțiile localizate la nivelul unuia sau mai multora dintre organele genitale masculine:

- Uretra (Uretritele),
- Prostata (Prostatitele),
- Veziculele seminale (Spermatocistita),
- Vasul deferent (Deferentita) – foarte rar izolată,
- Epididimul (Epididimitele),
- Testiculele (Orhitele),

Agenții etiologici implicați cel mai frecvent sunt Enterobacteriile (*Escherichia Coli, Klebsiella*), *Neisseria Gonorrhoeae, Chlamydia Trachomatis* sau *Ureaplasma Urealyticum*. Mult mai rar infecțiile pot fi bacilare (*b. Koch*), virale, fungice, parazitare.

Potențialele complicații ale MAGI sunt: obstrucția epididimară, afectarea spermatogenezei, alterarea funcțiilor spermatozoizilor, apariția anticorpilor anti-spermatici, disfuncții sexuale.

Din punct de vedere clinic, sunt sugestive antecedentele de infecții urinare repetate (cistite), epididimite, boli cu transmitere sexuală (uretrite). Examenul clinic poate identifica secreții uretrale, epididim sau testicul mărit, dureros, prostata mărită, dureroasă la tușeul rectal.

Infecțiile spermatice au un impact negativ asupra spermatogenezei, astfel încât semnele de laborator sugestive pentru prezența acestora sunt:

- Leucospermia (leucocite în spermă $\geq 10^6$/mL),
- Spermă anormală: vâscozitate crescută, volum scăzut, pH ridicat
- Niveluri spermatice scăzute ale alfa-glicozidazei, fructozei și zincului,
- Spermocultura pozitivă cu germeni patogeni.

7.10. Prostatitele

Prostatitele reprezintă inflamația prostatei și se clasifică în acute, cronice, bacteriene sau non-bacteriene, inflamatorii sau non inflamatorii. Reprezintă principala cauză de prezentare la consult urologic sau andrologic a bărbaților tineri.

Toate cazurile de prostatită se prezintă cu simptome de tract urinar inferior de intensități variabile (polakiurie, disurie, dureri micționale, pelvine sau perineale, urgență micțională). Variantele de prostatită se deosebesc însă prin prezența durerii, leucocitelor în urină, durata simptomatologiei și prezența bacteriilor în urină. Pot fi utilizate de asemenea pentru analiză lichid prostatic exprimat prin tușeu rectal sau spermă).

Categorie NIDDK	Durere	Bacterii	Leucocite	Observaţii
I Prostatita acută bacteriană (PAB)	DA	DA	DA	Urgenţă urologică. Necesită tratament imediat!
II Prostatita bacteriană cronică (PBC)	DA/ NU	DA	DA	Durată lungă a simptomelor. Relativ rară.
IIIA Sindrom dureros pelvin cronic inflamator (SDPC)	DA	NU	DA	Cea mai frecventă formă de prostatită cronică diagnosticată (90-95%). Este non-bacteriană!
IIIB Sindrom dureros pelvin cronic non-inflamator	DA	NU	NU	
IV Prostatita inflamatorie asimptomatică	NU	NU	DA	Relativ rară, descoperită întâmplător.

Tabel nr.7.2. Clasificarea în funcţie de aspectul clinic a prostatitelor (NIDDK - 1999)

7.10.1. Prostatita Acută

Etiopatogenia prostatitei acute

Infecţiile acute ale prostatei se întâlnesc mai frecvent între 16 şi 60 ani, adică în timpul perioadei de activitate sexuală a bărbatului.

Germenul cel mai frecvent implicat este *E.Coli* (40% din cazuri), urmată de *Klebsiella, Proteus, Pseudomonas* sau *Enterococul*. În aproximativ 10% din cazuri infecţia este mixtă.*Gonococul,* cauza cea mai frecventă a prostatitelor acute în era preantibiotică, este actualmente rar întâlnit în etiologia acestora.

Infectarea prostatei se poate produce pe două căi: *canaliculară*sau *uretrală*, şi *hematogenă*. Infestarea canaliculară este cea mai frecventă şi se produce de obicei în cazul unei *uretrite acute,* în infecţiile urinare sau, secundar, unui *cateterism uretral* ori a unei *explorări endoscopice*. Infectarea directă, intraoperatorie a prostatei sau prin puncţia transrectală a glandei, reprezintă o modalitate rară de contaminare.

Anatomie patologică

Sunt descrise trei forme diferite de prostatită acută :

1. *Prostatita acută difuză* sau ***foliculară***sau ***catarală*** - reprezintă, de fapt, un stadiu evolutiv incipient, presupurativ, posibil reversibil, al infecţiei.

2. *Prostatita acută localizată*sau ***abcesul prostatic*** – este faza supurativă, distructivă, care poate fi limitată la un lob sau poate îngloba întreaga glandă.

3. *Flegmonul pelviprostatic* – în care supuraţia prostatică depăşeşte capsula glandei extinzându-se fie caudal, către fosele ischiorectale, fie cranial, perivezical şi retroperitoneal.

Diagnostic clinic

Se bazează pe prezenţa semnelor urinare de obstrucţie subvezicală, pe semnele generale de infecţie şi pe datele tuşeului rectal.

Semnele urinare constau în :

- ***disurie*** de diverse grade, mergând până la *retenţie completă de urină*. Alterarea evidentă a parametrilor jetului urinar obiectivează disuria.
- ***polakiurie, micţiune imperioasă, usturimi micţionale, scurgeri uretrale***
- ***piuria*** este frecventă, dar nu obligatorie.

Nota definitorie a acestor semne urinare este debutul recent şi accentuarea rapid progresivă a lor la un pacient anterior aparent sănătos.

Semnele generale de infecţie constau în *febră, frison* şi *stare generalăalterată*. În rare cazuri, manifestările septice generale pot fi estompate, fapt ce îngreunează diagnosticul. Alteori, în formele grave,

neglijate sau în cele flegmonoase, manifestările clinice pot fi cele ale *sepsisului sever* sau ale *sindromului de disfuncţie multiorganică (MODS)*.

La **tuşeul rectal**, în forma difuză, catarală, *prostata este marită de volum*, împăstată şi foarte dureroasă. În faza supurativă, de *abces prostatic*, se constată apariţia fluctuenţei la nivelul unui lob sau a întregii glande, care bombează în rect, şi este, de asemenea, foarte dureroasă. Formele flegmonoase, extrem de rare, se prezintă la tuşeul rectal ca o zonă de împastare pe peretele anterior al rectului, zona ce merge în sus spre vezică sau coboară de o parte şi de alta a rectului către fosele ischiorectale. *Apărarea musculară hipogastrică* şi *durerea intensă pelviperineală* sunt deseori întâlnite în această formă anatomoclinică.

Diagnosticul pozitiv – se pune pe datele clinice aduse de tuşeul rectal, manifestările generale de sepsis, suferinţa urinară, investigațiile biologice şi explorarea ecografică a prostatei.

Ecografia hipogastrică sau cea **transrectală** indică mărirea de volum a glandei şi, în cazul prezenţei unui abces prostatic, evidenţiază clar o *zonă hipoecogenă* de diverse marimi, bine delimitată în interiorul glandei.

Hemoleucograma evidenţiază leucocitoză cu neutrofilie, iar examenul sumar de urină arată leucociturie. Efectuarea uroculturii şi a hemoculturii este absolut obligatorie pentru diagnosticul etiologic şi pentru eventuala obiectivare a determinării septicemice. PSA seric este de regulă mult crescut și scade lent după remiterea simptomatologiei.

Puncţia prostatică transrectală este cea care pune diagnosticul de certitudine atunci când aduce puroi, manevra efectuându-se însă obligatoriu ca prim timp al intervenţiei chirurgicale.

Manevrele instrumentale endouretrale (inclusiv cateterismul uretro-vezical) în scop diagnostic sau terapeutic şi masajul prostatic, sunt gesturi absolut interzise ce pot provoca diseminare septică.

Diagnosticul diferenţial – se face cu *prostatita granulomatoasă, sarcomul prostatic, adenomita, abcesul glandei Cowper, veziculitele acute, tromboflebita hemoroidală, congestia prostatică* după abstinenţa sexuală prelungită, ca şi cu toate *tumorile benigne* sau *maligne ale prostatei*.

Tratament

Supuraţiile prostatei, indiferent de forma anatomopatologică, sunt afecţiuni grave cu potenţial letal semnificativ datorat posibilei dezvoltări a sepsisului sever sau a sindromului de disfuncţie multiorganică. De aceea, diagnosticul trebuie să fie cât mai corect şi precoce, iar tratamentul să fie rapid aplicat, intensiv şi complet.

În **faza catarală**, presupurativă, *tratamentul antibiotic* este obligatoriu şi se va institui imediat, fără a aştepta rezultatul uroculturii sau hemoculturii şi a antibiogramei efectuată odată cu acestea.

Dat fiind că şi în condiţiile aplicării unui tratament antibiotic intensiv frecvenţa cazurilor de periuretrită acută difuză, care evoluează către abces prostatic, este relativ mare, se impune, cu atât mai mult, administrarea unor antibiotice puternice, cu spectru larg, în doze moderat - mari, pe cale parenterală,şi în asociere de cel puţin două substanţe.

Asocierea optimă este *Cefalosporină generaţia III – IV* pe cale parenterală și *aminoglicozid* (*Gentamicină/Amikacina*) timp de cel puţin *5-7 zile*, în funcţie de evoluţia clinică a cazului.

În cazul unei evoluţii favorabile indicăm administrarea unei cefalosporine de generaţia a III a per os timp de înca 7 zile asociată cu antiinflamator. Ulterior tratamentul poate fi continuat înca 10-14 zile cu o chinolonă (*Ciprofloxacină, Norfloxacină, Levofloxacină, Ofloxacină*) per os.

Bineînţeles că, în condiţiile obţinerii unei uroculturi sau hemoculturi pozitive tratamentul va fi subordonat rezultatelor antibiogramei.

Repausul la pat în condiţii de internare, analgeticele, antiinflamatoriile, antispasticele şi α blocantele completează tratamentul antibiotic.

Constituirea abcesului prostatic necesită *drenajul chirurgical* al acestuia prin *incizie transrectală*. Incizia se efectuează în zona de maximă fluctuenţa după puncţia prealabilă. Odată evacuat puroiul şi recoltat pentru examenul bacteriologic, se procedează la deschiderea digitală a tuturor fundurilor de sac ale

abcesului şi toaletă chirurgicală pentru prevenirea recidivelor. În cazul refacerii colecţiei piogene se va proceda neîntârziat la reintervenţia de evacuare şi drenaj. La pacienţii din această categorie se indică drenajul urinar hipogastric temporar prin *cistostomie minimă*.

Tratamentul antibiotic în abcesul prostatic este asemănător cu cel din forma catarală, însă durata administrării parenterale va fi crescută semnificativ.

În formele grave de flegmon pelviprostatic, pe lângă *drenajul trans- sau ischiorectal* se va realiza obligatoriu şi *drenajul paravezical* bilateral şi retroperitoneal prin abord chirurgical hipogastric. Simultan se efectuează şi *cistostomia clasică*.

Tratamentul medicamentos al acestei forme este cel al sepsisului sever şi necesită implementarea unor masuri complexe de deşocare. Antibioticele folosite sunt reprezentate de *Cefalosporine* de generaţia IV, *Tazocin, Imipenem (Tienam)* sau *Meronem*, în doze mari şi în asociere cu *aminoglicozide* şi *Metronidazol*.

7.10.2. Prostatita Cronică

Prostatita cronică reprezintă inflamația cronică a prostatei (minim 3 luni) de cauză infecțioasă sau non-infecțioasă (cel mai frecvent). Poate afecta bărbații de toate vârstele, dar este mai frecventă la tineri și la cei de vârstă mijlocie. Prostatita cronică este principala cauză de prezentare la consult urologic a bărbaților sub 50 de ani.

Nu este bine stabilit cum se produce infectarea prostatei, dar cea mai probabilă ipoteză este refluxul urinei infectate de la nivelul uretrei prostatice căte parenchimul prostatic. S-a sugerat calea de transmitere sexuală, însă studii recente au arătat că un procent neglijabil de cazuri de prostatită sunt transmise pe cale sexuală fiind consecutive unor uretrite netratate. Au fost identificați o serie de factori de risc implicați în apariția afecțiunii:

- Hipertrofia prostatei,
- Cistitele acute,
- Contactul sexual anal neprotejat,
- Anomaliile de aparat urinar inferior,
- Boli autoimune,
- Cateterismul uretro-vezical,
- Intervenții endoscopice asupra aparatului urinar.

Din punct de vedere etiopatogenic, conform NIDDK, prostatitele cronice se clasifică în:

Prostatită bacteriană cronică. Este o formă relativ rară ce se datorează unor infecții urinare repetate sau unor episoade de prostatită acută. Simptomele apar de obicei după câțiva ani de evoluție sunt similare celor din prostatita acută dar de intensitate mai scăzută și cu fluctuații semnificative în timp.

Prostatita non-bacteriană cronică/Sindromul dureros pelvin cronic (SDPC). Este cea mai frecventă formă de prostatită cronică, reprezentând peste 90% din cazuri! Simptomatologia este marcată de dureri pelvine cronice cu durata de minim 3-6 luni cu intensitate variabilă, evoluție imprevizibilă și însoțite inconstant de simptome urinare nespecifice. Pacienții au uroculturi negative, dar pot avea leucociturie. Tabloul clinic este similar celui din cistita interstițială (inflamația cronică abacteriană a vezicii urinare).

Prostatita inflamatorie asimptomatică. Este descoperită întâmplător la examenul histopatologic al țesutului prostatic recoltat pentru alte afecțiuni prostatice.

Tabloul clinic al prostatitelor cronice include simptomatologie de tract urinar inferior (LUTS) nespecifică: polakiurie, urgență micțională, disurie, jet urinar slab, usturimi sau dureri micționale. La acestea se asociază sindromul dureros cronic ce poate fi localizat la nivelul abdomenului inferior, regiunea perianală sau perineu. Dacă bacteriile ajung la nivelul vasului deferent și epididimului, durerile pot fi localizate la nivel inghinal sau testicular. Simptomele sexuale ce pot apărea includ: dureri peniene în

timpul contactului sexual, ejaculare dureroasă sau hemospermie. Examenul clinic se bazează pe tușeul rectal ce evaluează dimensiunea prostatei și sensibilitatea acesteia.

Investigațiile paraclinice includ obligatoriu examenul sumar de urină și urocultura. PSA seric poate fi recomandat în anumite cazuri (este crescut în inflamațiile acute sau cele cronice severe). Analiza microscopică și microbiologică a lichidului prostatic exprimat prin masaj prostatic sau spermocultura pot ajuta la confirmarea eventualei etiologii infecțioase însă produc frecvent rezultate fals negative datorate contaminării uretrale.

Testul celor 4 pahare Meares-Stamey este cel mai utilizat test în diagnosticul prostatitelor cronice. Presupune recoltarea succesivă în recipiente sterile a două probe de urină de la începutul și mijlocul jetului urinar (U1, U2), apoi de lichid prostatic exprimat (LPE) prin masaj prostatic centripet timp de 1 minut și ulterior a unei probe finale de urină (U3). Probele recoltate vor fi examinate microscopic și bacteriologic. U1 pozitiv sugerează infecție uretrală, U2 vezicală, iar LPE și U3 pozitive sugerează infecție/inflamație prostatică.

Ecografia abdominală sau transrectală pot evidenția țesut prostatic neomogen cu țesut inflamator cicatriceal periuretral (hiperecogen). La pacienții cu PSA crescut se poate recomanda puncția biopsie prostatică transrectală ecoghidată pentru excluderea cancerului de prostată și confirmarea originii inflamatorii a afecțiunii.

Tratament

Deși rareori se poate obține vindecarea completă a prostatitei cronice, de cele mai multe ori se poate obține ameliorarea semnificativă a simptomatologiei.

Ca și regim igieno-dietetic se recomandă de regulă evitarea alimentelor condimentate, a cofeinei și băuturilor carbogazoase. De asemenea trebuie întrerupte sau limitate activitățile ce presupun o presiune puternică la nivel perineal (ciclism, călărie, poziție șezut prelungită).

Pentru prostatita non-bacteriană/sindromul dureros pelvin cronic sunt descrise metode non-medicamentoase de tratament ce includ masaj perineal sau prostatic, exerciții de relaxare a musculaturii perineale precum și băi calde ale șezutului.

Antibioticele sunt recomandate numai formei de prostatită cronică bacteriană. Se utilizează tratament cu durata de 4-12 săptămâni cu *Trimetoprim/Sulfametoxazol* sau *Fluorochinolone (Norfloxacin, Ciprofloxacin, Ofloxacin, Levofloxacin)* ce rezolvă de regulă peste 75% din cazuri. Pentru cazurile rezistente la tratament se poate recomanda utilizarea de doze reduse de antibiotic pe termen lung.

Alfa-blocantele adrenergice (*tamsulosin, alfuzosin, doxazosin*) relaxează musculatura de la nivelul uretrei prostatice și colului vezical determinând ameliorarea simptomelor urinare, iar inhibitorii de 5-alfa reductază (*finasteridă, dutasteridă*) pot reduce volumul prostatei.

Tratamentul simptomatic include antiinflamatoarele nesteroidiene (*diclofenac, ibuprofen, ketoprofen*, etc.) se pot administra pe cale orală sau intrarectal, antialgice (paracetamol, algocalmin) sau miorelaxante (drotaverina, papaverina, butil-scopolamină) precum și laxative la pacienții cu constipație cronică asociată.

Tratamentul chirurgical prin rezecție trans-uretrală (TURP) este necesar extrem de rar, fiind rezervat cazurilor severe de prostatită cronică la pacienți cu volum prostatic crescut semnificativ ce nu răspund la tratamentul medicamentos.

7.11. Uretritele

Reprezintă inflamaţii ale mucoasei uretrale.

Din punct de vedere etiologic uretritele se împart în:

1. **specifice (gonococice – UG)**
2. **nespecifice (non-gonococice UNG).**

Uretritele nespecifice sunt la rândul lor:

- bacteriene: ***stafilococ, streptococ, enterococ***,etc;
- inframicrobiene: ***chlamydia trachomatis***, ***mycoplasma***, ***ureaplasma urealyticum***;
- parazitare – ***trichomonas vaginalis***;
- micotice – ***candida albicans***;
- virale – ***herpetice***.

Raportul UG/UNG este greu de stabilit la ora actuală pentru condiţiile noastre locale, deoarece mulţi bolnavi cu UNG având o simptomatologie ştearsă nu se prezintă la consultaţii. Studii recente din mai multe ţări dau valori foarte variate ale incidenţei UNG între 40 – 65%.

Dintre UNG, cele produse de *Chlamydia* sunt cele mai frecvente (70%) iar cele produse de *ureaplasma* şi *mycoplasma* reprezintă aproximativ 10% din total.

Cele bacteriene banale, micotice sau parazitare sunt mai rare decât cele macrovirale.

Boala afectează mai ales persoanele între 20 – 40 de ani în perioada activităţii sexuale maxime.

Forma acută de boală se întâlneşte mai frecvent la bărbaţi iar forma cronică la femei; acestea reprezintă rezervoarele oculte ale bolii.

Calea veneriană rămâne modul cel mai constant de contaminare pentru uretrite, atât la bărbat cât şi la femeie, calea extragenitală constituind o excepţie.

Aspecte clinice

Incubaţia este diferită în raport cu etiologia; mai scurtă în cazul ***UG – 2–5 zile***, ea are o durată variabilă la *UNG – 2-30* de zile cu media de 10 zile.

Debutul este de obicei progresiv şi are anumite caracteristici imprimate de agentul etiologic. Pacientul prezintă *prurit* şi *arsură uretrală* spontană sau premicţională. În UG buzele meatului uretral sunt congestionate, edemaţiate şi eversate iar *secreţia uretrală* devine rapid purulentă.

În perioada acută *secreţia uretrală* este prezentă în toate cazurile de uretrită. Anumite caractere privind cantitatea, aspectul şi ritmul secreţiei sunt imprimate de germenul cauzal şi de forma clinică a bolii. Ca notă generală, în UNG secreţia uretrală este mai puţin abundentă decât în UG, ca dealtfel şi în formele cronice faţă de cele acute. Ca aspect, secreţia uretrală este *purulentă* în UG, *muco* sau*seropurulentă* în UNG, *seromucoasă* sau *seroasă* în formele cronice etc.

Diagnosticul de laborator se bazează pe examene ale secreţiei uretrale şi mai rar pe examene imunologice, serologice:

1.Diagnosticul UG

- examenul microscopic al *frotiului nativ* din secreţia uretrală – rezultate slabe;
- examenul microscopic (colorație Gram) – indică prezenţa diplococilor Gram-negativi intraleucocitari;
- ***cultura*** pe medii de cultură obişnuite cu antibiogramă;
- ***testul GONOZYME*** – metodă imunoenzimatică de depistare a unui antigen gonococic.

2. Diagnosticul UNG

Exceptând UNG bacteriene banale ce pot fi obiectivate prin culturi pe medii obişnuite sau prin examenul frotiurilor colorate Gram, majoritatea UNG se diagnostichează pozitiv în bloc prin *proba SCHWARTZ*. Sunt considerate UNG nebacteriene cazurile la care secreţia uretrală conţine un număr mai mare de *4 leucocite/câmp,* iar cultura este negativă.

Chlamydiile prezintă un parazitism intracelular obligatoriu, în schimb mycoplasmele se pot multiplica în mediu acelular. În consecinţă mycoplasmele pot fi cultivate pe medii speciale dar chlamydiile numai pe culturi celulare.

a) Diagnosticul UNG chlamydiene

- examenul direct prin ***fluorescenţă*** cu anticorpi monoclonali antichlamydia ***(MICROTRAK)***, cu randament de peste 90%;
- testul ***chlamydiazyme (ABBOTT)***– test imunoenzimatic;

- testul de ***microimunofluorescenţă (MIF)***;
- ***cultura pe fibroblaşti(celule Mc-Coy)***.

b) Diagnosticul UNG mycoplasmatice

- ***culturi*** pe medii speciale (***Stuart***);

c) Diagnosticul UNG trichomoniazică sau **candidozică**

- se pot diagnostica prin **examenul microscopic** al frotiului nativ.

Tratament

Se face diferenţiat, în raport de agentul cauzal, de sensibilitatea acestuia la anumite antibiotice, de aspectul evolutiv şi de forma anatomo-clinică.

Pentru a obţine o eficienţă sporită, la pivotul reprezentat de tratamentul antibiotic, se vor asocia regulile de profilaxie şi igieno-dietetice.

Tratamentul se va adresa obligatoriu ambilor parteneri simultan, contactele sexuale neprotejate pe perioada tratamentului fiind interzise.

Cel mai utilizat antibiotic în tratatmentul uretritelor este *Azitromicina* administrată oral dat fiind că este eficientă atât în UG cât și în majoritatea UNG (cu excepția celor parazitare, virale, fungice ce beneficiază de tratament specific). *Doxiciclina* administrată oral este eficientă în majoritatea UNG, iar *Cefalosporinele* (Ceftriaxon, Cefixima) administrate în doză unică oral sau injectabil sunt eficiente în UG sau UNG bacteriene (rare).

Pentru tratamentul antibiotic al diverselor forme etiologice de uretrită acută se pot folosi cu succes scheme terapeutice specifice conform ghidurilor Europene de tratament (EAU 2015):

Uretrite - Etiologie	**Tratament standard*/alternative**
Gonococică	***Ceftriaxon** – 1 g i.m./i.v. + **Azitromicină** 1 g po – doză unică *sau* ***Cefixima*** 400 mg po – doză unică *sau* ***Azitromicină*** 1.5 g (3 cp x 0.5g) po – doză unică;
Non-gonococică (germen neidentificabil)	***Doxycyclină** 200 mg/zi po – timp de 7 zile *sau* ***Azitromicină*** 500 mg/ziua 1, apoi 250 mg/zi 3-5 zile
Chlamydia trachomatis	***Azitromicină** 1.5 g (3 cp x 0.5g) po – doză unică *sau* ***Doxycyclină*** 200 mg/zi po – timp de 7 zile;
Ureaplasma urealiticum	***Doxycyclină** 200 mg/zi po – timp de 7 zile *sau* ***Azitromicină*** 1.5 g (3 cp x 0.5g) po – doză unică *sau* ***Claritromicină*** 1 g po – 7 zile**.**
Mycoplasma hominis	***Azitromicină** 500 mg/ziua 1, apoi 250 mg/zi 3-5 zile *sau* ***Moxifloxacină*** 400 mg/zi po – timp de 5 zile;
Trichomonas vaginalis	***Metronidazol** – 2 g po doză unică În caz de persistență 4 g/zi 3-5 zile
Candida albicans	***Ketoconazol*** 200 mg/zi po - 7-14 zile;
Virale (Herpes simplex)	***Aciclovir*** 1g/zi p.o – 10 zile
Bacteriene (gram +/-)	**Conform antibiogramei**

Tabel nr 7.3. Tratamentul uretritelor - Conform recomandărilor EAU 2015

7.12. Periuretritele

Sunt ***inflamaţii supurative ale ţesuturilor periuretrale*** ce pot fi clasificate în:

⇒ ***circumscrise*** sau ***difuze***;

⇒ ***acute*** sau ***cronice***.

Apar în general la pacienţii cu stricturi uretrale, dar şi la cei cu sonde uretro-vezicale permanente, cu plăgi uretrale accidentale sau operatorii sau căi false uretrale iatrogene.

Etiologie

Germenii implicaţi în producerea periuretritelor sunt următorii:

- aerobi: ***Stafilococul epidermoid, Streptococul, Lactobacilul, Corinebacteryum***;
- facultativ anaerobi: ***E.Colli, Enterobacter***;
- anaerobi: ***Clostridium Histoliticum*** sau ***Perfrigens, Bacilus Fragilis, Bacilus funduliformis***, etc.

Aceşti germeni pot fi aduşi de corpul traumatizant (sonde, corp străin, instrument chirurgical) se pot întâlnii în urina infectată, dar se găsesc şi pe mucoasa uretrală, în glande sau lacune ori la nivelul ulceraţiilor.

Există forme în care se găsesc numai germeni anaerobi (***formele gangrenoase*** în care predomină bacilii perfrigens) şi forme în care puroiul este dat de colibacil – ***forme acute localizate***. În majoritatea cazurilor este vorba de ***infecţii mixte*** în care există o interacţiune bacteriană sinergică.

Patogenie

Principalele elemente implicate în declanşarea periuretritelor sunt:

1. Prezenţa unei infecţii uretrale sau urinare: marea majoritate a cazurilor se dezvoltă la indivizii cu infecţii urinare, cu uretrite acute sau cronice. Deseori este vorba de pacienţi purtători ai unor stricturi uretrale, punctul de inoculare fiind zona situată deasupra stricturii cu leziuni glandulare şi ulceraţii, zone de unde infecţia pătrunde în pofunzime.

2. Factori locali predispozanţi:

- afectarea integrităţii anatomice a epiteliului uretral;
- absenţa apărării antigenice de suprafaţă la nivelul uretrei;
- alterarea efectului de spălare exercitat de jetul urinar,etc.

3. Factori generali predispozanţi – vârsta,malnutriţia,alcoolismul,diabetul.

4. Patogenitatea germenilor – virulenţa şi toxicogeneza crescută a agenţilor infecţioşi.

Anatomie patologică

Din acest punct de vedere se individualizează trei forme de periuretrită:

1. Periuretrita acută localizată – **abcesul urinos**: are caracterele anatomopatologice ale unui abces cu tendinţă la fistulizare cutanată. Localizările obişnuite sunt cele perineale sau perineoscrotale şi mai rar peniene.

2. Periuretrita acută difuză sau **flegmonul difuz** – este o formă anatomo-clinică a *sindromului Fournier* sau *gangrena fudroaiantă a organelor genitale* (mai cuprinde şi flegmonul ischiorectal şi flegmonul difuz al penisului).

Este o *infecţie septică acută* şi difuză a ţesutului conjunctiv, lipsit de membrană piogenă, caracterizată prin propagare, necroza ţesutului afectat şi lipsa tendinţei naturale la limitare. Este de fapt o celulită progresivă ce se distribuie în ţesutul celulo-adipos, între planurile tisulare, printre fascii sau alte structuri histologice, ca urmare a capacităţii crescute de invazie a germenilor datorită producerii de fibrinolizine şi hialuroniază.

De regulă, această formă de periuretrită evoluează cu zone întinse de necroză tisulară produsă de către toxinele bacteriene şi de enzimele litice leucocitare.

Cu totul schematic aceste flagmoane au două elemente constructive:

a) zona centrală a inflamaţiei – o mică cavitate greu localizabilă, periuretrală, ce conţine un lichid cenuşiu negricos;

b) fuzeele de expansiune – pentru care nici o barieră anatomică nu este apriori stabilită. Au fost descrise expansiuni mergând prin ţesutul subcutanat până la baza toracelui şi chiar mai sus şi altele în care aponevroza perineală mijlocie a fost depăşită cu realizarea unei celulite difuze periprostatice, perivezicale şi chiar retroperitoneale.

3. Periuretrita cronică circumscrisă (tumora urinoasă). Este o inflamaţie cronică, cu evoluţie torpidă sau oscilantă, fiind o sechelă a unei priuretrite acute. Este constituită din *microabcese periuretrale* prinse într-o reacţie fibroasă cicatriceală retractilă intensă. Ţesutul scleros este deseori excesiv proliferat, pseudotumoral şi străbătut de multiple fistule uretroperineale ramificate şi anfractuoase.

1. PERIURETRITA ACUTĂ LOCALIZATĂ

Pe fondul unor antecedente urinare se dezvoltă o *tumefacţie dureroasă* însoţită de febră şi *tulburări micţionale* (polakiurie şi disurie mergând până la retenţie completă de urină). În momentul colectării purulente tumefacţia devine fluctuentă existând posibilitatea fistulizării cutanate.

Tratamentul are următoarele obiective şi mijloace:

1. ***Incizia şi drenajul cavităţii piogene*** cu evitarea lezării uretrale;
2. ***Drenajul urinar*** hipogastric prin cistostomie;
3. **Tratamentul *antibiotic*** – de preferinţă conform antibiogramei.

2. PERIURETRITA CRONICĂ LOCALIZATĂ

Urmează unei periuretrite acute care după fistulizarea spontană evoluează apoi torpid. Orificiile fistuloase se menţin în timp; prin ele se scurge puroi şi urină, nu au tendinţă naturală de vindecare iar în jurul lor ţesutul scleros proliferează excesiv.

Tratamentul constă în *excizia largă a blocului scleroinflamator* cu punerea uretrei „a plat”sau chiar rezecţia ei cu uretroplastie ulterioară. *Cistostomia temporară* şi protecţia antibiotică sunt obligatorii.

3. PERIURETRITA ACUTĂ DIFUZĂ (flegmonul difuz periuretral)

Debutul se caracterizează prin jenă la urinat mergând progresiv până la retenţia completă de urină (uneori) durere şi tumefacţie în perineu. Perioada de debut este mai lungă sau mai scurtă în funcţie de etiologie şi teren. Deşi există şi unele caracteristici ale inflamaţiei legate de etiologie, majoritatea autorilor descriu în principiu trei faze evolutive ale flegmonului:

a) Faza de tumefacţie – este caracterizată printr-un edem cu roşeaţă, care înaintează repede spre scrot, penis şi plicile inghinale dându-le un aspect ca în anasarcă. Starea generală este profund alterată, pacientul este febril, agitat sau delirează, tahicardic sau hipotensiv. Afecţiunea poate avea din start caracterul unui *şoc toxico-septic* ce poate conduce rapid la decesul pacientului prin insuficienţă multiorganică.

b) Faza de eliminare – survine de regulă după 2-4 zile, cu flictene, plăgi livide sau negre, urmate de *perforaţie* spre exterior prin care începe să se scurgă o serozitate negricioasă împreună cu lambouri sfacelate şi bule de gaz. În felul acesta rezultă *pierderi mari tegumentare* la nivelul burselor, penisului şi perineului anterior. În timpul micţiunii urina iese prin fistula uretrală şi inundă perineul scurgându-se împreună cu resturi sfacelate. Apariţia subicterului şi a oligoanuriei sunt semnele instalării insuficienţei hepatorenale.

c) Faza de reparaţie – sfacelele se elimină lăsând plăgi cu fundul uscat şi muguri ce se dezvoltă, cu tendinţă de cicatrizare. Ca urmare a necrozei uretrale rezultă *fistule urinare*.

Tratamentul este de *extremă urgenţă* şi constă în intervenţia chirurgicală asociată cu măsuri intensive de deşocare. Operaţia constă în *incizii multiple* şi *drenajul chirurgical* al ţesuturilor infiltrate, căutându-se şi punctul de plecare care se deschide larg. Derivaţia urinară prin *cistostomie clasică temporară* este obligatorie, existând autori ce indică şi colostomia temporară atunci când punctul de plecare este ano-rectal. Secreţia purulentă din plagă este recoltată pentru examen bacteriologic cu antibiogramă.

Tratamentul antibiotic este obligatoriu având ca pivot de preferat *Imipenem* + *Cilastanim* (*Tienam* 2-4 g/24h) sau o cefalosporină de generaţia a 3-a (*Rocephine* 2-4 g/24h) sau a 4-a (*Cefrom*) la care se asociază un aminoglicozid (*Gentamicina* sau *Amikacin*) + chinolonă (*Peflacine*1 g/24h) + *Metronidazol* (1-2 g/24h). La acestea se adaugă obligatoriu măsuri de deşocare ce cuprind reechilibrare volemică, hidroelectrolitică, acidobazică şi metabolică.

În pofida chiar a unui tratament precoce şi intensiv, mortalitatea prin această afecţiune este destul de mare (15-30%). Odată depăşite primele 2 faze de evoluţie, tratamentul sechelelor postnecrotice şi postoperatorii impune tehnici de chirurgie plastică şi reparatorie.

7.13. Epididimita acută

Reprezintă inflamaţia acută de cauză infecţioasă a epididimului.

Etiologie

Cauza cea mai frecventă (50-80%) este reprezentată de macrovirusuri (*ureaplasma, mycoplasme* şi *chlamydia*). *E.Coli* reprezintă a doua cauză ca frecvenţă (~35%).

Alţi germeni, gram pozitivi sau gram negativi, sunt implicaţi mai rar. Şi mai rar, cauza unei epididimite acute, poate fi *bacilul Koch* (*epididimita tuberculoasă acută Duplay*).

Din punct de vedere etiologic, epididimitele se împart în: *specifice*(tuberculoase) şi *nespecifice* (bacteriene sau macrovirale).

Patogenie

Infestarea cu diverşi germeni a epididimului se produce prin urmatoarele căi :

- ***calea canaliculară, deferenţială*** - este calea comună si cea mai frecventă în epididimitele nespecifice. Punctul de plecare este o afecţiune uretrală, prostatică sau o infecţie urinară.
- ***calea limfatică*** - este implicată mult mai rar, posibil în epididimitele specifice.
- ***calea hematogenă*** - excepţională. Poate fi luată în discuţie în cazul stafilocociilor sistemice.

Din punct de vedere patogenic epididimitele se împart în cinci categorii :

1. ***Banale*** sau ***spontane*** - apar aparent fără nici o explicaţie,la indivizi fără semne de infecţie urinară sau cu o altă localizare.
2. ***Epididimite cu transmitere sexuală*** - se dezvoltă simultan sau în continuarea unei uretrite cauzate de un contact sexual neprotejat.
3. ***Epididimite cu transmitere nonsexuală*** - sunt cele secundare unei infecţii urinare sau unei prostatoveziculite.
4. ***Provocate*** sau ***iatrogene*** - survin după o manevră instrumentală (cateterism uretral, sondă permanentă, endoscopii sau TUR-P), adenomectomie transvezicală sau masaj prostatic;
5. ***Epididimitele simptomatice*** sau ***metabolice*** - apar în cursul unei septicemii. Sunt foarte rare, fiind de fapt în majoritatea cazurilor orhiepididimite.

Anatomie patologică

Macroscopic epididimul este mărit de volum, congestionat, de consistenţă crescută. Pe secţiune se observă numeroase *microabcese*. În vaginală se acumulează exudat (*hidrocel reactiv*), uneori cu aspect purulent (*piocel*).

Microcopic - infiltrat polimorfonuclear sau limfoplasmocitar cu tendinţă la formarea de microabcese sau zone de necroză a epiteliului tubular.

Clinic

Boala afectează bărbatul tânăr sau adult si mai rar bătrânii. Majoritatea autorilor consideră că la copii sau la adolescenţii care nu şi-au început viaţa sexuală nu există epididimite acute (exceptând metastazele septice).

Simptomatologia se bazează pe tetrada clinică ;

1. durere locală intensă, localizată sau cu iradiere funiculară;

2. tumefacţia epididimului - iniţial coada, apoi capul acestuia, şi în final întreg scrotul este mărit de volum, cu tegumente roşii, calde, edemaţiate şi deplisate;

3. febra este ridicată şi deseori însoţită de ***frisoane*** şi de alterarea stării generale;

4. prezenţa ***scurgerilor uretrale*** sau a altor semne de infecţie urinară este deseori întâlnită.

Diagnosticul pozitiv

Se bazează pe o anamneză atentă şi pe un examen clinic local minuţios.

Dat fiind că, uneori, datele clinice sunt sărace sau dubioase, ***examenul echografic al scrotului***poate preciza diagnosticul.

Diagnosticul diferenţial

Se face în principal cu următoarele afecţiuni ;

- ***tumora testiculară;***
- ***torsiunea de cordon spermatic;***
- ***torsiunea hidatidei Morgani;***
- ***hernia inghino-scrotală ştrangulată;***
- ***traumatismele scrotale.***

În tumora testiculară lipsesc semnele inflamatorii locale şi sistemice, iar pe masa tumorală se poate palpa epididimul distinct şi aspect normal.

Torsiunea de cordon spermatic apare mai frecvent la copii şi mai rar la tineri. Epididimul este situat anterior, febra lipseşte iar *suspensia scrotală exacerbează durerea (semnul Prehn)*.

Tratamentul

Trebuie să fie adaptat datelor clinice şi severităţii afecţiunii. Constă în măsuri specifice şi în măsuri generale.

Tratamentul specific se face cu antibiotice de tipul *cefalosporinelor, betalactaminelor* sau *tetraciclinelor*.

Alegerea antibioticului se face pe considerente clinice sau atunci când pacientul prezintă scurgeri uretrale sau are urocultură pozitivă, în concordanţă cu rezultatul antibiogramei.

În formele severe cu risc de supuraţie şi abcedare se preferă tratementul injectabil cu cefalosporine (1g x 2 ori/zi).

În formele cu transmitere sexuală, în care agentul cauzal este în majoritatea cazurilor un macrovirus, teraciclinele sunt foarte eficiente (*doxiciclina* 10-14 zile).

Tratamentul general este la fel de important ca cel specific şi constă în:

- repaos absolut la pat 3-5 zile, urmat de repaos relativ 7-10 zile.
- suspensie scrotală şi gheaţă local.
- analgetice şi antiinflamatorii (diclofenac, indometacin 3 supozitoare/zi).
- eventual,în formele foarte dureroase, infiltraţii locale în funiculul spermatic cu xilină 1%.

Tratamentul chirurgical – este rezervat formelor complicate, supurate sau abcedate. Constă în simplul *drenaj al abcesului*, sau în *epididimectomie* sau *orhidectomie* de necesitate.

7.14. Urosepsisul

Introducere. Definiţii.

Frecvenţa şi gravitatea afecţiunilor septice chirurgicale precum şi complicaţiile septice postoperatorii reprezintă probabil problemele cele mai serioase cu care se confruntă serviciile de terapie intensivă şi chirurgie în general, astfel încât diagnosticul precoce, evaluarea rapidă a prognosticului, monitorizarea complexă şi tratamentul adecvat acestei categorii de pacienţi constituie la ora actuală direcţii de cercetare în continuă evoluţie. Urologia, la rândul său o ramură a chirurgiei aflată în plină expansiune odată cu progresele recente înregistrate în domeniul endoscopiei, nu poate să nu se confrunte cu aceleaşi probleme ridicate de complicaţiile septice cu punct de plecare uro-genital.

În cadrul acestei vaste entităţi clinico-patologice, un loc aparte dată fiind frecvenţa crescută şi particularităţile evolutive este reprezentat de urosepsisdefinit ca:*SIRS la un pacient cu ITU pe fondul unei afecţiuni urologice cunoscute ± urocultură şi/sau hemocultură pozitivă.* Deşi criteriile fundamentale pentru definirea noţiunii de sepsis rămân cele clinice, la ora actuală nu se mai poate concepe un diagnostic

corect al unei entităţi septice fără investigaţii paraclinice şi de laborator din ce în ce mai complexe. Studii recente insistă asupra importanţei implicării mediatorilor imunologici (markeri, proteine de fază acută, citokine şi alte molecule active imunologic sau chiar receptorii celulari ai acestora) în dezvoltarea sindromului septic şi complicaţiilor sale sistemice, sugerând că o corectă evaluare şi monitorizare a acestora ar putea reprezenta cheia succesului în lupta cu această entitate încă insuficient cunoscută la ora actual.

Cadru nosologic – adaptat după definițiile celei de-a III-a conferință de consens asupra sepsisului și șocului septic (Sepsis-3)

Infecţia este o invazie a ţesuturilor gazdei de către microorganisme şi un răspuns inflamator datorat acestora.

Bacteriemia se defineşte prin prezenţa de bacterii viabile în sânge. Bacteriemia se poate asocia în procent de 37% cu sindrom septic.

Septicemia este mai dificil de delimitat de bacteriemie şi în prezent, nu se mai regăseşte ca entitate clinică şi fiziopatologică.

SIRS - Systemic Inflammatory Response Syndrome (Sindrom de răspuns inflamator sistemic). SIRS-ul reprezintă un răspuns inflamator generalizat mai larg, ce apare la un număr mare de pacienţi gravi din terapie intensivă, cu potenţial de infecţie.

Sepsis – Este definit ca o disfuncţie organică cu potențial letal datorată unui răspuns dezechilibrat al gazdei la o infecţie. Sepsisul corespunde deci unui răspuns inflamator sistemic exagerat secundar unui proces infecţios. Cercetări recente au dovedit că sepsisul este legat de răspunsul imunologic al gazdei şi nu de microorganismul invadant ca atare. Sepsisul implică eliberarea unui număr mare de mediatori celulari şi umorali. În ceea ce priveşte definirea SIRS-ului, a sepsisului şi a unor forme de gravitatea acestuia (sepsis sever, şoc septic) actualmente sunt acceptate ***criteriile ACCM/SCCP*** elaborate la Conferinţa de Consens din 1992 şi redefinite în 2001 și ulterior în 2015.

Nr. categ	Categorie ACCP/SCCM	Criteriile ACCP/SCCM
1	***SIRS***	Cel puţin 2 din următoarele: • ***T >38°C sau <36°C*** • ***>20 respirații/min sau $PaCO_2$<32 mm Hg(4.3 kPa)*** • ***AV >90/min*** • ***L>12.000 sau <4.000/mm^3 sau elemente tinere >10%***
2	***Sepsis***	SIRS cu etiologie microbiană dovedită (hemocultură) sau suspectată
3	***Sepsis sever***	Sepsis + una sau mai multe disfuncţii organice
4	***Şoc septic***	Sepsis + hipotensiune refractară la resuscitare volemică + disfuncţie organică

Tabel nr. 7.4. Criteriile ACCM/SCCP de clasificare a sepsisului (2002)

Sindroame asociate sepsisului: ***MODS, ARDS, CID***

MODS (Multiple Organ Dysfunction Syndrome) – alterarea funcţiilor diferitelor organe la un bolnav a cărui homeostazie nu poate fi menţinută fară intervenţie terapeutică. Include diverse stadii pâna la cel de insuficienţă multiorganică (***MSOF*** - se referă doar la disfuncţiile grave care necesită suport aritficial).

Leziuni multiorganice - termenul a fost introdus ca o nouă noţiune pe lângă MODS şi MSOF, noţiune ce reprezintă de fapt suportul anatomo-patologic al MODS. Studii recente au încercat obiectivarea sa prin determinarea ratei de apoptoză, a nivelului nucleozomilor circulanţi sau prin determinarea concentraţiilor mediatorilor celulari (ex. citokinele).

ARDS **-** este o insuficienţă pulmonară acută, severă, datorată alterării morfo-funcţionale a membranei alveolo-capilare secundară unui proces inflamator.

CID **-** activarea sistemică a coagulării ducând la tromboză în vase mici şi mijlocii şi în final la apariţia leziunilor multiorganice.

Disfuncția organică este definită actual ca o modificare acută a **scorului SOFA** cu ≥ 2 puncte consecutiv unei infecții. La pacienții fără disfuncții cunoscute scorul SOFA este 0. Pacienții cu sepsis suspectat care necesită tratament în Terapie Intensivă sau risc de deces pot fi rapid identificați rapid prin efectuarea scorului *qSOFA* (alterarea stării de conștiență, tensiune arterială sistolică ≤ 100 mm Hg și rata respiratorie ≥ 22/min).

Epidemiologie. Categorii de gravitate – Prognostic

Incidența globală a sepsisului este în continuă creștere în ultimii ani, fiind între 0.3 și 1.5% în populația generală. La pacienții spitalizați aceasta este de 2-4%, iar la pacienții critici din serviciile de terapie intensivă incidența poate ajunge la 8-30%.

Din punct de vedere al reprezentării categoriilor de gravitate, datele statistice din literatură variază în limite largi (22 - 50% sepsis, 29 - 35% sepsis sever, 18 - 41% şoc septic.

Mortalitatea generală înregistrează valori de 18-25% în sepsis, de 35-60% pentru sespisul sever şi de peste 80% la pacienţii cu ≥ 3 tipuri de insuficienţă organică.

Etiopatogenia sepsisului

Sepsisul, şocul septic şi MODS sunt entităţi clinico - biologice în mişcare, secvenţe fiziopatologice în cascadă, cu evoluţie naturală către insuficienţa multiorganică (MOF).

Rolul capital în generarea leziunilor celular-organice din şocul septic şi MODS revine toxinelor microbiene şocogene, anumitor substanţe active endogene, dar mai ales aşa-zişilor mediatori inflamatori. Poarta de intrare a germenilor este în principal respiratorie, afecţiunile cu localizare intra-abdominală situându-se ca frecvenţă pe al doilea loc.

Urosepsisul definit ca sepsis cu punct de plecare urinar se situează pe locul trei cu o frecvenţă de aproximativ **20%** din totalul cazurilor de sepsis.

În general, germenul cel mai frecvent implicat în producerea sepsisului este după majoritatea lucrărilor ***E.coli*** cu o frecvenţă situată între 25 şi 30% din cazuri, urmat de ***Stafilococ*** şi ***Streptococ***, ponderea gram-negativilor şi a gram-pozitivilor fiind aproximativ egală.

În privinţa urosepsisului, gram-negativii deţin o pondere covârsitoare (>90%), cel mai frecvent germen cauzal fiind ***E.Coli*** (~ 50%), urmat de ***Proteus, Enterobacter, Klebsiella*** şi ***Pseudomonas***.

Metode de diagnostic in urosepsis

Diagnosticul SIRS- îndeplinirea a cel puţin două din următoarele criteriile de SIRS (sindrom de răspuns inflamator sistemic) conform clasificării internaţionale ACCP/SCCM.

Diagnosticul de UROSEPSIS= SIRS + etiologie infecţioasă suspectată(ITU + urocultură pozitivă) sau certificată de hemocultura pozitivă.

Evaluarea Disfuncțiilor Organice ➔ Criterii deDiagnostic al MODS

1.Disfuncţia neurologică

Scor Glasgow <6

2. Insuficienţa respiratorie

Dispnee <5 sau >49 resp./minut;
Pa O_2<60mm Hg;
$PaCO_2$>50mm Hg;
Radiografie caracteristică;
Dependenţa de VM cu PEEP.

3. Insuficienţa cardio-vasculară

Bradicardie <50 bătăi/minut sau
Tahicardie >120 bătăi/minut;
TAS <70 sau TAM <50 mm Hg;
ESV sau FV

4. Insuficienţa renală acută (cu excepţia bolnavilor renali cronici)

Oligurie <500 ml/24h;
Uree sangvină >100 mg/dL;
Creatinină serică >3,5 mg/dL;

5. Insuficienţa hepatică

Icter;
Bilirubina serică >5 mg/dL;
ASAT >50 UI/l;

6. Insuficienţa gastro-intestinală

Hematemeză/melenă (fără cauze organice);
Ileus paralitic;

7. Insuficienţa hematologică

Peteşii;
Hematocrit < 25%;
Leucocite < 1000/mm^3;
Trombocite < 40000/mm^3.

8. Insuficienţa imunitară

PPD-negativ;
Limfocite totale < 1500 /mm^3

9. Insuficienţa nutritiv metabolică

Proteinemia < 5,5 g/dL;
Albumina serică <2,5 g/dL;
Transferina<160 mg/dL;
pH < 7,20;
BE<

Monitorizarea şi diagnosticul complex al urosepsisului

Scorul APACHE II (Acute Physiologic and Chronic Health Evaluation) - este compus din corelarea unui **scor fiziologic acut (APS)** format din 5 parametri clinici (Temperatura, Tensiunea Arterială Medie, Alura Ventriculară, Frecvenţa Respiratorie şi Scorul Glasgow şi 7 parametri paraclinici (PaO_2, HCO_3^- seric sau pH-ul arterial, Sodiul seric, Potasiul seric, Creatinina serică, Hematocritul şi Leucocitele) – cu un **scor al stării cronice a pacientului** şi un **scor pentru vârstă**. Scorul APACHE II se obţine prin sumarea celor 3 scoruri parţiale. Valorile sale sunt cuprinse între 0 şi 71. El este completat şi cu un indice de mortalitate probabilă de grup.

Scorul SOFA (Sequential – *sepsis related* – Organ Failure Asessement) – Este un scor de gravitate compus din 6 parametri (respirație, coagulare, hepatic, circulator, neurologic si renal) cu câte 4 categorii de gravitate fiecare (0-18). ***Disfuncția organică*** este definită actual ca o modificare acută a **scorului SOFA** cu ≥ 2 puncte față de starea inițială consecutiv unei infecții.

Elemente terapeutice in urosepsis

Programul de management al sepsisului sever şi al şocului septic realizat de specialişti în terapia intensivă şi boli infecţioase,reprezentând 11 organizaţii internaţionale în cadrul ″Campaniei de Evaluare a Supravieţuirii in Sepsis″(CESS) include o serie de principii generale de tratament care evident trebuie adaptate fiecărui caz în parte:

A. Resuscitarea iniţială,
B. Diagnosticul microbiologic,
C. Antibioterapia cu spectru larg,
D. Controlul sursei de infecţie,
E. Terapia hidroelectrolitică,
F. Vasopresoarele,
G. Terapia inotropa,
H. Steroizii,
I. Administrarea produşilor de sânge,
J. Ventilaţia mecanică în ARDS,
K. Sedarea, analgezia,
L. Controlul glicemiei,
M. Hemodializa,
N. Administrarea de bicarbonat,
O. Profilaxia trombozei venoase,
P. Profilaxia ulcerului de stress.

8. INFECŢIILE URINARE SPECIFICE
TUBERCULOZA UROGENITALĂ (T.U.G.)

Tomescu P. , Gidea M.

Definiţie – boală infecţioasă cu localizare urogenitală produsă de *bacilul Koch (Mycobacterium tuberculosis)*. Face parte din infecţiile specifice ale aparatului urogenital.

Istoric – Tuberculoza este una dintre cele mai răspândite şi periculoase infecţii, şi a afectat omenirea din cele mai vechi timpuri.

Leziuni tuberculoase au fost identificate pe mumii egiptene din epoca primelor dinastii, iar Barthels a descris leziuni tuberculoase chiar şi la schelete datând din epoca de piatră. În sec. IV î.e.n., Hippocrate a realizat o descriere clinică remarcabilă a ftizicului în stadiile terminale. După o perioadă de stagnare, şi chiar regres în epoca obscurantismului medical medieval, începutul sec.XIX marchează progrese deosebite în cunoaşterea, descrierea şi tratamentul afecţiunii.

În jurul anului 1820, Laennec face primele studii ştiinţifice aprofundate asupra anatomopatologiei bolii şi realizează o prezentare fidelă a manifestărilor clinice ale acesteia.

În anul 1882, Robert Koch descoperă bacilul tuberculozei, iar un an mai târziu (1883), Ziehl Nielsen îl evidenţiază prin coloraţia specifică. La începutul sec.XX (1908), Calmette şi Guerin realizează vaccinul ce le poartă numele *(BCG)*, şi care este folosit şi în zilele noastre. Ranke, în anul 1926, realizează descrierea modelului patogenic al bolii în trei stadii evolutive, concepţie acceptată şi în prezent. Primul pas decisiv în tratamentul medicamentos antituberculos a fost făcut abia în anul 1943 prin descoperirea streptomicinei de către Waksman.

8.1. Etiologie – Agentul patogen cauzal este Mycobacterium tuberculosis (bacilul Koch), ce face parte din familia Mycobacteriacee – ordinul Mycobacteriales - clasa Actynomycetales – încrengătura Mycobacteria.

Din acest gen fac parte mai multe grupe:

1. Bacili patogeni pentru om:

- M.Hominis
- M.Bovis
- M.Muris
- M.Avis

2. Bacili patogeni pentru animale (M.ranae, M.pisicum)

3. Bacili saprofiţi (M.smegmatis, M.graminis, M.butiricum)

Descrierea bacilului Koch – Germenul are forma unui bastonaş subţire şi sinuos, cu o lungime de 2-4µ şi o grosime de 0,5-1,5µ. Germenul este strict aerob şi nesporulat rezistând la întuneric timp de luni de zile. În schimb, la lumina obişnuită moare în două ore, iar expus la UV moare în 10-20 minute. La caldură rezistă chiar şi 45 minute la 100 ºC, în timp ce la frig rezistă timp nedeterminat chiar şi la –180 ºC.

Se înmulţeşte numai în organism sau pe *medii speciale (Loewenstein – Jensen)*. Pe *coloraţia Ziehl Nielsen*, cea mai folosită, bacilii apar în roşu pe fond albastru. Este un germen *"acidoalcoolorezistent " (AAR),* odată colorat cu albastru de metilen nu se mai decolorează, chiar la spălările cu soluţii alcoolice sau acide.

Calmette şi ***Guerin*** au cultivat BK succesiv pe un mediu de cartof fiert în bilă de bou până la dispariţia virulenţei. În acest mod au obţinut ulterior vaccinul *BCG*. Este un germen rezistent la antibioticele obişnuite, rezistent de asemeni şi procesului de fagocitoză macrofagică.

8.2. Etiopatogenie

În ciuda profilaxiei extinse şi a medicaţiei antituberculoase din ce în ce mai performante, tuberculoza continuă să constituie şi în zilele noastre o problemă deosebită de sănătate. Anual în lume sunt raportate peste 3.000.000 decese, majoritatea în ţările subdezvoltate. Tuberculoza însă este prezentă şi în

ţările foarte dezvoltate marcând chiar o recrudescenţă notabilă în ultimii ani. Pe plan mondial tuberculoza reprezinta cea de-a doua cauza de deces prin boli infecțioase dupa HIV/SIDA. În România sunt raportate anual 5 cazuri noi de îmbolnăvire la 100.000 locuitori (1994), în timp ce în occident numărul cazurilor noi de îmbolnăvire este de două ori mai mic. La începutul anilor 2000 in țara noastra s-a constatat o stagnare în cresterea numarului de cazuri noi in țara noastra. În ţările lumii a treia incidenţa cazurilor noi de îmbolnăvire este de 40 la 100.000 locuitori pe an. În ultimii ani s-a constatat o crestere a incidenței in țarile foste URSS.

Tuberculoza este o boală a întregului organism, cu localizare preferenţială pe anumite organe (plamân, rinichi, meninge, os, intestin etc.).

Tuberculoza urogenitală (T.U.G.) reprezintă a doua localizare ca frecvenţă după tuberculoza pulmonară, cu o pondere de 20% din totalitatea cazurilor de boală. T.U.G. este o etapă posibilă în evoluţia TBC, o localizare temporară a unei boli a întregului organism fiind vorba în speţă de o localizare preferenţială pe rinichi, şi ulterior pe celelalte organe ale aparatului urogenital.

Aşadar, T.U.G. este o *boală de aparat,* nu doar de segment. Afecţiunea are o mare gravitate prin efectele distructive pe care le produce asupra aparatului urinar. Până la apariţia medicaţiei antituberculoase T.U.G. era o problemă exclusiv urologică, actualmente rolul principal în tratarea acesteia revenind serviciilor de ftiziologie.

Infestarea cu germenul cauzal se produce în principal pe cale *respiratorie* (95%), excepţional de rar poarta de intrare fiind *digestive* (3%) în special la cei ce consuma lapte de vaca infestata nefiert sau *cutanată* (1,5%).

Primul contact se produce în copilărie, mai rar la adolescenţi şi extrem de rar la adulţi.Se consideră că, practic, toată populaţia este expusă primoinfecţiei TBC până la vârsta de 24 ani.

Procentual, rata primoinfecţiei în raport cu vârsta prezintă urmatoarele valori : 10% < 2 ani ; 30% < 7 ani ; 55% < 14 ani şi 95% < 21 ani.

Vaccinarea BCG se face imediat după naştere şi pune organismul neinfectat într-o situaţie mai favorabilă în faţa bacilului tuberculozei. Astfel, primoinfecţia produsă practic la întreaga populaţie rezidă într-o formă clinic asimptomatică.

Vaccinarea scade foarte mult procentul formelor clinic manifeste şi al formelor grave de boală, fără a asigura însă o protecţie absolută. Această protecţie este realizată de vaccinare prin amorsarea imunităţii organismului prin germenii atenuaţi aduşi de vaccin.

Imunitatea organismului faţă de bacilul Koch se numeşte ***premuniție***, fiind o formă de imunitate existentă doar pe timpul prezenţei bacilului în organism.

Cât timp germenul este prezent în organism reinfectarea este imposibilă, dispariţia acestuia însă făcând posibilă reîmbolnăvirea. Imunitatea antituberculoasă este de tip ***celular*** fiind realizată prin acţiunea limfocitelor T producătoare de limfokine. Imunitatea umorală în tuberculoză este practic nesemnificativă.

Patogenia tuberculozei a fost sistematizată de ***Ranke*** în trei perioade: ***Primara, Secundara, Tertiara (Ftizia)***.

I. Tuberculoza Primara afectează practic întreaga populaţie, evoluţia ei fiind însă, de regulă, subclinică, asimptomatică şi autovindecabilă.Infestarea se produce pe cale respiratorie, iar expresia anatomopatologică este reprezentată de ***complexul primar***. Acesta este constituit din ***afectul primar, limfangita*** şi ***adenopatia satelită***. Aspectul radiologic pulmonar bine cunoscut este de imagine în" halteră". Excepţional de rar primoinfecţia poate evolua cu forme acute clinic manifeste pulmonar, sau cu forme supraacute, septicemice (***TBC Miliară***).

II. Tuberculoza Secundara este localizată în plămân sau alte organe (rinichi, meninge, os, ganglioni etc.). Este o formă de boală clinic manifestă spre deosebire de tuberculoza primară. Atunci când se produce, în marea majoritate a cazurilor acest lucru se întâmplă după mulţi ani de la primoinfecţie prin redeşteptarea leziunilor cicatriciale pulmonare. Excepţional de rar se poate produce rapid după perioada primară sau în continuarea ei (clinic manifestă peste câteva luni).

III. Tuberculoza Tertiara(Ftizia) este o formă de evoluţie cronică, trenantă, distructivă, aparent localizată la un organ (mai ales plămânul).

Tuberculoza Urogenitala (TUG) este o formă de *TBC secundara*. Calea de contaminare este exclusiv ***hematogenă*** de la un focar pulmonar. Şi alte organe sunt infectate simultan, dar pot sau nu să dezvolte forme simptomatice de boală. ***Leziunea iniţială*** *este* ***bilaterala, parenchimatoasă, inițial corticală***. Deşi leziunile iniţiale sunt bilaterale, afecţiunea evoluează ***clinic prevalent unilateral***.

Doar în 15-20% din cazuri evoluţia clinică poate fi bilaterală urmare fie a reactivării leziunilor preexistente, fie a tardivităţii instituirii tratamentului. Glomerulii renali iau primii contact cu bacilul Koch, dar nu sunt afectaţi, leziunea începând în spaţiul dintre tubii contorţi = ***faza corticală***.

În această fază, tendinţa de vindecare spontană este foarte mare. Nerezolvată însă, leziunea produce erodarea tubilor şi progresie în " pată de ulei ", pe cale endotubulară către medulară = ***faza medulară***.

Leziunile medulare nu au tendinţă la vindecare spontană, se cazeifică, confluează şi, în cele din urmă, se deschid în calea urinară. Faza corticală + Faza medulară iniţială reprezintă etapa evolutivă de ***TUG inchisă***. Momentul ulceraţiei leziunilor medulare şi a deschiderii lor în calea urinară marchează începutul fazei de ***TUG deschisă***. Bacilul Koch este absent în urină în faza de TUG inchisă şi prezent în faza de TUG deschisă. Bacilul Koch nu se gaseşte în urina oamenilor sănătoşi. Depistarea sa însă este deseori extrem de dificilă, existând chiar cazuri de TUG deschisă la care nu poate fi evidenţiată.Se poate afirma, prin urmare, că ***nu există bacilurie fără TUG, în schimb poate exista TUG fără bacilurie***. Aproximativ 50% din barbații cu tuberculoza genitala au, deasemenea afectare renala. În aceasta fază apar BK în urina si piurie acida.

Principiile patogenice ale TUG pot fi sintetizate după cum urmează

I. ***TUG*** este întotdeauna ***secundară***, niciodată primitivă. Poarta de intrare este respiratorie şi doar excepţional de rar digestivă sau cutanată, infestarea neproducându-se niciodată pe cale urinară sau genitală.

II.Însămânţarea este ***hematogenă***, leziunile iniţiale fiind întotdeauna bilaterale în corticala renală. Ulterior, evoluţia este asimetrică, forma clinic manifestă fiind de regulă unilaterală.Evoluţia se face în două faze, inchisă (iniţial) şi deschisă (după ulcerarea căii urinare).

III. Leziunea renală este ***primordială şi obligatorie***. Leziunile ureterale, vezicale sau genitale sunt secundare propagării BK prin fluxul urinar.

IV.Pacienţii cu ***Tuberculoza Genitala*** prezintă întotdeauna şi leziuni tuberculoase renale, mai mult sau mai puţin clinic manifeste.

Anatomia patologică a T.U.G.

Aspecte microscopice

Examenul microscopic al pieselor de biopsie sau al celor prelevate operator relevă la pacienţii cu TUG următoarele trei tipuri de leziuni:

1. Leziuni Exudative– constau în hiperemie, plasmexodie şi diapedeză a PMN. Evoluează spre rezorbţie sau spre transformarea în celelate două tipuri de leziuni, după cum urmează:

2. Leziuni Alterative – sunt reprezentate de ***necroza de cazeificare***, care reprezintă calea obişnuită de evoluţie. Aceasta constă în închistare, calcifiere, remaniere proliferativă, ramolire şi evacuare, cavernă.

3. Leziuni Proliferative – sunt cele care conferă specificitate inflamaţiei tuberculoase, forma microscopică fiind reprezentată de ***Foliculul (Granulomul)Tuberculos Koster***. Acesta conţine central celule gigante ***Langhans*** (macrofage epitelioide de 50-100 μ) cu bacili fagocitaţi, iar periferic celule limfoide în coroană. Foliculii tuberculoşi evoluează spre fibroză sau cazeificare după ce confluează.

Aspecte macroscopice

Sunt descrise următoarele trei tipuri de leziuni :

1. Leziuni circumscrise – sunt reprezentate de granulaţii miliare cu diametrul de 1-2 mm realizate prin confluenţa mai multor foliculi, nodulii simpli şi tuberculomul (5-10 cm diametru – leziune nodulară pseudotumorală)

2. Leziuni difuze– edemul, congestia şi infiltratul tuberculos.

3. Leziuni ulcerative– ulceraţia şi caverna.

Formele anatomopatologice ale TUG – sistematizate pe diversele segmente ale aparatului urogenital sunt următoarele:

Renal – Tuberculomul renal
– Rinichiul scleroatrofic
– Rinichiul mastic
– Pionefroza tuberculoasa
– Peripielita şi Perinefrita

Vezical – Cistita ulcerata
– Citita granuloasă
– Cistita pseudoproliferativă
– Cistita veziculoasă

Ureteral – Stenoze
– Ureterohidronefroză
– Ureter moniliform
– Panureterită
– Retracții ureterale

Prostatic – Caverna prostatica
– Prostatita scleroasa

Epididim – Nodul cefalic (clasic), caudal, bipolar
– Panepididimita
– Epididimita în balanță
– Epididimita fistulizată

Clinica TUG

TUG închisă – manifestările clinice sunt estompate. Lipsesc semnele urinare.Clinica este dominată de ***Sindromul de impregnare bacilară***: astenie complexă, sub febră, transpiraţii, inapetenţă şi scădere ponderală.Urina este de aspect normal.

TUG deschisă – manifestările urinare sunt pregnante, fiind dominantă ***cistita tuberculoasă*** ; polakiurie intensă, permanentă, tenesme vezicale, usturimi micționale. Sindromul de impregnare bacilară persistă în continuare. Pacienţii prezintă ***piurie sterila acida***. La acestea se pot adăuga semne şi simptome caracteristice diverselor forme anatomoclinice de localizare (nefralgie, colică renală, nefromegalie, hematurie, prostatită, epididimită etc.)

Forme clinice ale TUG deschisă

Principalele forme clinice ale acestei entităţi patologice sunt următoarele :

1. ***Cistita tuberculoasă*** (cea mai frecventă formă clinică, 2/3 din cazuri)
2. ***Forma hematurică***
3. ***Forma frbrilă***
4. ***Forma dureroasa***
5. ***Forma pseudotumorală***
6. ***Forma pionefritică***
7. ***Forma hipertensivă***
8. ***Forma nefrotică*** (cu albuminurie)
9. ***Forma cu boală cronică de rinichi***
10. ***Forma cu litiază asociată***

Investigaţiile paraclinice în TUG

A. Examenele de laborator:

I. Examene de urină:

- ***Examenul sumar de urină***: evidenţiază prezenţa piuriei şi albuminuriei şi a unui pH acid. Hematuria microscopica poate fi prezentă.
- ***Proba Addis– Hamburger*** indică valori patologice ale hematiilor şi leucocitelor urinare.
- ***Urocultura*** pe medii uzuale este ***sterilă***.
- ***BK în urină*** poate fi evidenţiat prin: ***baciloscopie directă*** (coloraţie Ziehl Nielsen); însămânţare pe ***medii speciale*** de cultură (Lowenstein-Jensen) sau ***inoculare la cobai***. Urina se recoltează în trei probe, trei zile consecutiv, frotiul având valoare redusă, orientativă. Pentru rezultatul culturii pe mediile speciale este nevoie de o aşteptare de 1-2 luni.

II. Examene sangvine: evidenţiază leucocitoză cu limfocitoză şi creşterea VSH. Determinarea ureei sanguine şi a creatininei serice este importantă pentru aprecierea funcţiei renale.

III. IDR cu PPD (tuberculină: se face la pacienţii sub 24 ani, putând evidenţia hipersensibilitatea sau virajul tuberculinic. Reacţia pozitivă constă într-o induraţie cu diametrul mai mare de 10 mm, pe fond hiperemic.

IV. Examenul piesei chirurgicale sau de ***biopsie vezicală.*** Examenul anatomopatologic poate evidenţia prezenţa foliculului tuberculos şi/sau a necrozei de cazeificare. Pentru diagnosticul de certitudine se recomandă însămânţarea simultană pe mediul de cultură a prelevatului chirurgical.

B. Explorarea imagistică în TUG – se bazează pe trepiedul investigaţional clasic reprezentat de radiografia renovezicală simplă (RRVS), ecografie şi urografia intravenoasă (UIV).

- ***RRVS*** poate evidenţia un rinichi mastic, morb Pott, calcificări ganglionare, renale, modificări de formă şi contur ale rinichiului. Informaţiile aduse de ea sunt reduse.
- ***Ecografia*** nu oferă informaţii specifice ci doar de natură morfologică, comune şi altor afecţiuni.Valoarea acestora este însă mare pentru aprecierea răsunetului bolii. Poate obiectiva prezenţa unui tuberculom sau a cavernelor renale, dispensia sistemului pielocalicial, diminuarea capacităţii vezicale, afectarea prostatei sau a epididimului etc.
- ***Urografia IV*** reprezintă "regina" investigaţiilor imagistice, remarca fiind cu atât mai valabilă în TUG. Oferă informaţii morfofuncţionale diverse asupra tuturor segmentelor posibil afectate de boală, după cum urmează:

1. **modificări renale**: rinichi mut urografic, hidronefroză, hidrocalicoză, "rosătură de molie" (***ulceraţie papilară*** = primul semn al TUG deschise), proces înlocuitor de spaţiu (***tuberculom, cavernă***), "trop belle image" (***opacifiere prea frumoasă*** datorată parezei căilor urinare prin toxinele eliberate de BK în TUG închisă) etc.
2. **modificări ureterale**: stenoze, dilataţii, retracţii, angulaţii, devieri etc.
3. **modificări vezicale**: vezică mică, spastică sau afectări segmentare cum ar fi : retracţia homolaterală (***semnul Freundenberg***), expansiunea cornului homolateral (***semnul Mussiani***), opacifierea slabă homolaterală (***semnul Constantinescu***)

d. Alte investigaţii radiologice ce pot fi folosite în diagnosticul TUG sunt : ***ureteropielografia retrogradă (UPR), tomografia computerizată (CT)*** şi ***rezonanţa magnetică nucleară (RMN)***. Acestea se folosesc de regulă când informaţiile oferite de UIV sunt insuficiente sau când pacienţii prezintă intoleranţă la iod sau sunt în insuficienţa renală.

UPR – este o investigaţie invazivă ce implică riscuriseptice sau traumatice şi care are indicaţii restrânse. Oferă detalii mai fidele decât UIV, mai ales în cazul leziunilor ureterale sau în rinichiul mut urografic.

Ex.CT şi **RMN** sunt explorări mai costisitoare, cu valoare diagnostică superioară în raport cu UIV, mai ales în privinţa leziunilor parenchimatoase. Permit reconstrucţia spaţială computerizată a organelor şi segmentelor afectate, aspect foarte important în indicaţiile chirurgicale cu viză conservatoare.

Scintigrafia renală are indicaţie restrânsă, în cazurile de afectare parenchimatoasă renală cu insuficienţă renală consecutivă.

C. Explorarea endoscopică

Permite vizualizarea directă a leziunilor tuberculoase de la nivelul diverselor segmente ale aparatului urinar. În acelaşi timp face posibilă prelevarea bioptică de ţesuturi pentru examen histopatologic.

Cuprinde diverse procedee cum ar fi : ***uretrocistoscopia, ureteroscopia*** şi ***ureteropielocalicoscopia***. Toate sunt manevre instrumentale, care se execută sub anestezie şi care prezintă riscuri septice şi traumatice.

Tratamentul TUG – este medical şi chirurgical.

Tratamentul medical al TUG – este tratamentul de bază şi constă în măsuri specifice şi nespecifice. El trebuie s-a asigure vindecarea și conservarea cât mai rapida a funcției organului afectat. În prezent durata tratamentului ajunge undeva pe la 6 luni.

Tratamentul nespecific rezidă în regim alimentar hipercaloric, bogat diversificat, vitaminizare şi repaos relativ fizic şi intelectual.

Tratamentul specific tratamentul principal al TUG şi constă în administrarea de *medicamente antituberculoase*.

Clasificarea medicamentelor antituberculoase

Din punct de vedere al eficienţei şi al modalităţii de utilizare medicamentele antituberculoase se clasifică în trei categorii:

1. Esenţiale: *Izoniazida (H/INH) = Hidrazidă* şi *Rifampicină (R/RMP)*
2. De asociere: *Pirazinamidă (Z/PZM)*, *Etambutolul (E/EMB)* precum şi *Streptomicina (S/SM)*
3. De rezervă: *Kanamicină (K/KM)*, *Amikacină (A/AM)*, *Viomicină (V/VM)* etc

Hidrazida (H/INH) – este un antituberculos major, puternic bactericid activ, atât intra cât şi extracelular. Mod de prezentare: comprimate de 100 şi 300 mg, şi fiole de 250 mg.Dozele administrate sunt de : 5 mg/Kgc în regimul 5/7 (max.300 mg) ; 10 mg/Kgc în regimul 3/7 (max.600 mg) ; 15 mg/Kgc în regimul 2/7 (max.900 mg/zi).

Rifampicina (R/RMP) – este de asemeni un antituberculos major, cu spectru larg, ce se administrează în asociere cu INH. Mod de prezentare: cp 150 şi 300 mg. Dozele administrate: 10 mg/Kgc în regimurile 5/7 si 3/7 (max.600 mg); 15 mg/Kgc în reg.2/7 (max.900 mg/zi).

Pirazinamida(P/PZM) – este un derivat al acidului nicotinic folosit ca medicament de asociaţie alături de INH şi RMP. Mod de prezentare: cp 500 mg. Dozele administrate: 1g/zi în regim 5/7; 2g/zi în regim 2/7.În funcţie de doză are efect bacteriostatic sau bactericid.

Etambutolul(E/EMB) – are efect bacteriostatic. Prezentare : cp 250 mg.
Doze adm inistrate 20 mg/Kgc/zi în regimul 5/7, respectiv 30 mg/Kgc în regimul 2/7.

Strptomicina/(SM) – este un aminoglicozid bactericid cu spectru larg de acţiune, inclusiv pe mycobacterii. Amendează rapid fenomenele cistitice şi poate contracara eficient apariţia stenozelor ureterale. Prezentare: fiole de 1g. Doze de administrare: 15 mg/Kgc (max 1g/zi) administrată injectabil im. Datorită toxicităţii se administrează timp de maxim 14 zile consecutiv (oto şi nefrotoxicitate mare).

Administrarea medicamentelor antituberculoase se face, de regulă, în serviciile specializate de ftiziologie sau în ambulatoriu conform unor regimuri terapeutice standardizate stabilite prin norme tehnice de către Ministerul Sănătăţii (1995).

Regimul I – ***3RHZE + 3RH*** = INH+RMP+PZM+EMB timp de 3 luni + INH+RMP încă 3 luni. Regimul este indicat în formele grave de TUG, ritmul de administrare fiind de 3/7 sau 5/7 pe perioada internării, şi de 2/7 ulterior, în ambulatoriu.

Vechile regimuri cu ritm de administrare 7/7 au fost abandonate chiar şi în formele grave, constatându-se că raportul optim între eficacitate, efecte adverse şi acceptabilitate, este obţinut prin ritmul 3/7.

Regimul II – *2RHZ + 2-4RH* (cel mai des aplicat în TUG) = INH+RMP+PZM timp de 2 luni + INH+RMP timp de încă 2-4 luni. Tratamentul se prelungeşte cu încă 2 luni în caz de intoleranţă la o substanţă, întreruperi mai mari de două săptămâni, sau în cazul efectuării unei intervenţii chirurgicale.

Corticoterapia în TUG – are ca scop prevenirea stenozelor şi a altor leziuni cicatriciale ireversibile. Tratamentul se face în paralel cu cel specific antituberculos şi constă în administrarea de ***Prednison,*** 1 mg/Kgc/zi timp de o lună. Ulterior, dozele se scad cu 5 mg/săptămână.

Tratamentul chirurgical al TUG – este complementar tratamentului medicamentos. Se execută, de regulă, după un interval de cel puţin 4 săptămâni de tratament antituberculos premergător. De altfel, tratamentul medicamentos se execută obligatoriu şi postoperator pe o durată de până la 8 luni în total.

Tratamentul chirurgical în TUG poate fi:

⇒ conservator (plastic/reconstructiv) sau,

⇒ Rradical (extirpare de organ)

Principalele tipuri de intervenţii chirurgicale cu *viză conservatorie* sunt : ***cavernotomia (speleotomia), pieloplastia, nefrectomia parţială, ureterectomii segmentare şi ureteroplastii, protezarea endoureterală, enterocistoplastia de mărire, rezecţia transuretrală (TUR), uretrotomia optică internă (UOI)*** etc.

Printre intervenţiile cu *viză radicală* pot fi citate : ***nefrectomia, nefroureterectomia, epididimectomia, orhidectomia*** etc.

Complicatiile TUG – sunt, de regulă, urmarea diagnosticării tardive a bolii sau a indisciplinei pacienţilor în administrarea medicamentelor. Principalele complicaţii citate ale TUG sunt următoarele:

- ***vezică mică tuberculoasă***
- ***ureterohidronefroză***
- ***pionefroză tuberculoasă***
- ***boală cronică de rinichi***
- ***perinefrita supurată şi fistulele***
- ***hipertensiunea arterială***
- ***infertilitatea etc***.

Concluzii

Tuberculoza urogenitală este clasificată ca o formă gravă de tuberculoză cu o simptomatologie nespecifică. Ea trebuie luată în calcul la pacienții cu simptome de aparat urinar la care nu s-a identificat un diagnostic clar.

Diagnosticul se bazează pe apariția germenilor în urina recoltată din cel puțin 3 zile din urina de dimineață. Tratamentul de primă linie este medicamentos cu o durată minină de 6 luni.

9. TUMORILE RENALE PARENCHIMATOASE

Mitroi G., Drocaş A.

9.1. TUMORILE RENALE BENIGNE

9.1.1. Adenomul renal reprezintă leziunea benignă cea mai frecventă de la nivelul parenchimului renal. Este o tumoră epitelială glandulară bine diferenţiată, situată în cortexul renal, cu diametru mic, asimptomatică în majoritatea cazurilor. Ca urmare, adenomul renal este descoperit fie incidental în cursul explorărilor ecografice sau CT pentru alte afecţiuni fie pe piesa de nefrectomie pentru altă patologie renală, fie la necropsie.

Cu toate că adenomul renal este definit, teoretic, ca o tumoră benignă, nu există nici un criteriu clinic, histologic sau imunohistochimic care să permită o diferenţiere certă de carcinomul renal.

9.1.2. Oncocitomul renal este o tumoră cu potenţial evolutiv variabil între benign şi malign, a cărei origine nu a fost pe deplin stabilită. Macroscopic, apare ca o tumoră solidă, de obicei unică şi unilaterală, limitată de o capsulă fibroasă. Invadează rar sistemul pielo-caliceal, capsula renală sau grăsimea perirenală. Diagnosticul oncocitomului este histologic, întrucât nu există criterii clinice caracteristice care să permită diferenţierea de carcinoamele renale. Se descriu două grade, după criterii similare celor adoptate pentru tumorile maligne: gradul I (bine diferenţiat) şi gradul II (slab diferenţiat). La 20% dintre pacienţi pot apărea dureri lombare sau hematurie macroscopică. Examenele imagistice nu aduc criterii specifice de diagnostic, cu excepţia arteriografiei renale care sugerează această varietate tumorală prin dispunerea arteriolelor tumorale în spiţe de roată şi absenţa vaselor în capsula tumorii. Tratamentul de elecţie al oncocitoamelor renale este nefrectomia radicală iar pentru cazuri selecţionate, de tumori mici, se pot practica intervenţii conservatoare: nefectomii parţiale sau enucleorezecţii tumorale.

9.1.3. Angiomiolipomul sau **hamartomul renal** este o tumoră renală benignă rară, întâlnită mai frecvent la adulţii cu scleroză tuberoasă Bourneville (boală care asociază și adenoame sebacee faciale, retard mental, epilepsie). Aproximativ 80% dintre pacienţii cu scleroză tuberoasă au angiomiolipoame, tipic bilaterale, fără simptome. La pacienţii fără scleroză tuberoasă, hamartoamele se întîlnesc mai frecvent la femei şi apar ca leziuni solitare, unilaterale. Histologic, angiomiolipomul este alcătuit din trei componente (sugerate, de altfel, de nume): celule grăsoase mature, celule musculare netede şi vase sanguine.

Macroscopic, apar ca tumori de culoare galben-gri, care se pot extinde local în grăsimea perirenală sau ţesutul celulo-grăsos sinusal şi pot invada limfaticele regionale şi alte viscere. Nu s-au descris creşterea progresivă şi recidiva cu evoluţie letală.

Există aspecte imagistice specifice care permit diagnosticul angiomiolipomului renal prin ecografie şi mai ales prin CT. Grăsimea din componenţa tumorii determină o imagine hipoecogenă ecografic, în timp ce la examenul CT leziunea renală cu densitate negativă (-20 pînă la -80 uH) este patognomonică.

Tratamentul depinde de prezenţa şi severitatea simptomelor. Atunci când simptomatologia este intensă sau pune viaţa în pericol prin hemoragie retroperitoneală masivă se practică nefrectomia. Pentru celelalte cazuri, cu simptome mai puţin severe, se recurge la nefrectomie parţială sau embolizare arterială selectivă sau supraselectivă.

Alte tumori renale benigne rare sunt leiomiomul, hemangiomul, lipomul şi tumora cu celule juxtaglomerulare.

9.2. TUMORILE RENALE MALIGNE

9.2.1 ADENOCARCINOMUL / CARCINOMUL RENAL

Scurt istoric

Prima descriere macroscopică a tumorilor renale pare să aparţină lui Konig, în 1826, iar originea din epiteliul tubular renal a fost propusă de Robin (1855) şi susţinută de Waldeyer (1867). Din păcate, Grawitz a introdus ulterior (1883) conceptul histogenetic eronat al originii tumorilor renale din resturi ale

glandelor suprarenale dezvoltate în rinichi, şi, o dată cu acesta, numele de tumoră Grawitz. În acord cu această teorie, în 1894 apare şi termenul de hipernefrom (care sugera originea deasupra rinichiului), o altă denumire sub care tumora parenchimatoasă renală primară va fi cunoscută în literatura de specialitate timp de peste o jumătate de secol. Confuzia a fost îndepărtată o dată cu stabilirea definitivă a originii tumorii din celulele tubului renal contort proximal, pe baza caracterelor ultrastructurale, de către Oberling şi colab. în 1960. Consecutiv, a fost adoptat numele de adenocarcinom renal sau carcinom cu celule renale (Renal Cell Carcinoma = RCC).

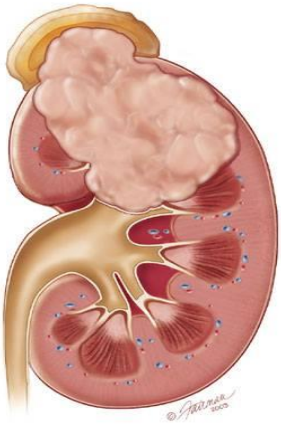

Fig 9.1. Tumoră renală

9.2.2. Epidemiologie descriptivă. Etiologie.

Carcinomul renal este o tumoră rară, reprezentând circa 3% din totalitatea cancerelor adultului şi aproximativ 85% din toate tumorile renale maligne primare. Este pe locul trei între neoplasmele tractului urinar, dar se caracterizează prin mortalitate dublă (40%) comparativ cu tumorile vezicale şi prostatice (20%).

Este întâlnit cu frecvenţă maximă în decadele a 6-a şi a 7-a de viaţă, fiind de 1,5 ori mai frecvent la bărbaţi decât la femei. Incidenţa şi mortalitatea sunt crescute în mediul urban şi în ţările industrializate: Scandinavia, Europa centrală şi America de Nord şi sunt mici în Asia, America de Sud, Africa. Numărul de cazuri noi este estimat la 8,7/100.000 loc./an, aceasta însemnând aproximativ 50.000 de cazuri noi/an în SUA şi UE.

Datorită creșterii ratei de detecție a tumorilor renale cu ajutorul ecografiei și computer-tomografiei, incidența tumorilor renale descoperite întâmplător a crescut. Aceste tumori sunt de obicei mici ca dimensiune și intr-un stadiu tumoral scăzut.

Există o multitudine de factori de risc care au fost incriminaţi dar pentru nici unul din aceştia nu a fost clar dovedită o relaţie cauză-efect. Fumatul este singurul factor general acceptat ca reprezentând un risc pentru dezvoltarea carcinomului renal. Alţi potenţiali factori de risc sunt: obezitatea, hipertensiunea sau medicaţia antihipertensivă, aportul nutritiv de proteine animale în detrimentul fructelor şi legumelor, expunerea profesională la fier, oţel, petrol, azbest, cadmiu, afecţiuni renale preexistente. S-au descris şi rare cazuri familiale, în plus faţă de bine-cunoscuta incidenţă crescută la pacienţii cu sindrom von Hippel-Lindau (angioame retiniene, hemangioblastoame cerebeloase şi carcinom renal bilateral), la pacienţii cu rinichi în potcoavă, rinichi polichistic sau la cei cu maladie chistică renală dobândită consecutiv insuficienţelor renale cronice de alte cauze.

Timp de mulţi ani RCC a fost considerată o singură entitate patologică, cu mai multe variante, care se dezvoltă din epiteliul tubului renal proximal. Identificarea unor noi subtipuri de RCC cu diferenţe importante în aspectul histopatologic şi evoluţia clinică a determinat apariţia unei noi clasificări elaborate de Thoenes şi colaboratorii în 1986 (clasificarea Mainz). Studii citogenetice ulterioare au confirmat valabilitatea clasificării propuse de Thoenes prin identificarea unor modificări genetice caracteristice pentru fiecare tip de tumoră descrisă iniţial pe criterii histopatologice convenţionale.

9.2.3. Clasificarea tumorilor renale ale adultului (Lindner)

⇒ **TUMORI EPITELIALE**

Benigne

- Adenom papilar cortical
- Oncocitom renal
- Tumori cu celule juxtaglomerulare
- Adenom metanefric

Maligne - Carcinom cu celule renale

- Tip comun
- Tip cromofob
- Tip papilar
- Carcinom al ductului colector, carcinom medular
- Carcinom cu celule renale, neclasificat

⇒ **TUMORI MEZENCHIMALE**

Benigne

- Angiomiolipom
- Fibrom medular
- Leiomiom
- Lipom
- Hemangiom

Maligne

- Sarcom
- Limfom

⇒ **TUMORI BLASTEMALE**

⇒ **TUMORI NEUROENDOCRINE**

⇒ **METASTAZE**

9.2.4. Anatomie patologică. Tipurile de carcinom cu celule renale (RCC)

a) RCC comun sau obişnuit (celule clare şi/sau granulare) este forma cea mai frecventă (70%). Este tipic rotundă, de obicei unică, multicentrică în 4-5% din cazuri, de dimensiuni variabile, având un diametru mediu de 5-7 cm în momentul depistării clinice. Este tipic unilaterală, dar bilateralitatea, fie sincronă, fie asincronă se întîlneşte în aproximativ 2% din cazuri.

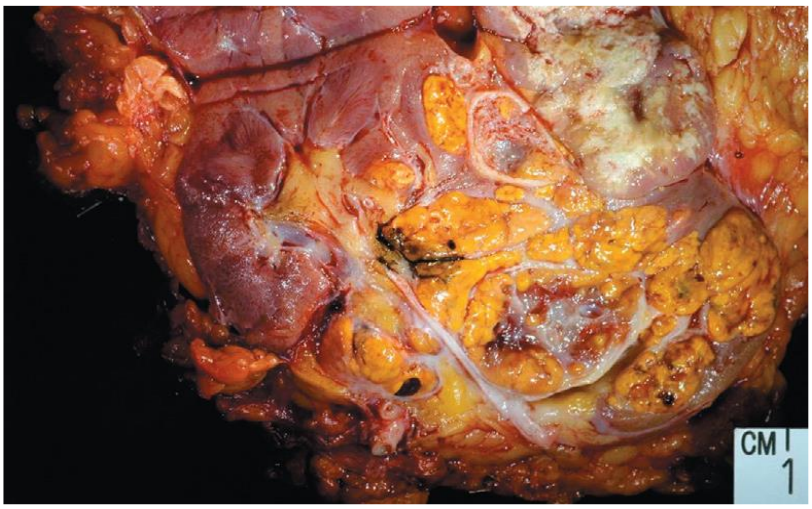

Figura 9.2. Carcinom cu celule renale

La început bine delimitată de parenchimul normal prin pseudocapsulă, pe măsura dezvoltării, devine infiltrativă prin extensie directă sau dezvoltarea unor noduli sateliţi. Pe suprafaţa de secţiune, are un aspect galben - portocaliu datorită conţinutului crescut de lipide sau aspect de mozaic prin apariţia, pe acest fond, a unor arii de necroză, hemoragie, zone chistice, gelatinoase, sau chiar cartilaginoase, calcificate. Arhitectura poate fi acinară, tubulară, chistică sau solidă cu stroma redusă dar vascularizaţia bogată.

b) RCC papilar sau tubulopapilar (cromofil) este diagnosticat în 10-15% din cazurile de RCC. Această formă afectează mai des pacienţii cu BCR în stadiul terminal şi boală chistică renală dobândită. Tipul papilar este mai frecvent multifocal (40%), comparativ cu celelalte tipuri.

Macroscopic carcinomul renal papilar este bine delimitat de o pseudocapsulă, de culoare galbenă pe secțiune, cu o consistență moale.

Microscopic este caracteristică arhitectura papilară sau tubulo-papilară. Celulele eozinofile mari, cu nuclei mari şi nucleoli vizibili, se asociază cu un prognostic mai rezervat.

Modificările citogenetice caracteristice tipului papilar sunt trisomia cromozomilor 7 şi 17 şi deleţia cromozomului Y. Mutaţii care conduc la activarea proto-oncogenei MET par responsabile de apariţia RCC papilar familial.

c) RCC cromofob se dezvoltă din segmentul cortical al tubului colector şi reprezintă 5% din RCC. Tumora este de regulă unilaterală iar pe secţiune are culoare gălben-maronie, fiind absente hemoragiile şi necrozele. Microscopic arhitectura solidă este cea mai frecventă. În coloraţiile uzuale celulele au fie un aspect de celulă vegetală, datorită citoplasmei abundente slab eozinofile (cromofobie), fie un aspect mai intens eozinofilic slab granular (prezenţa de numeroase mitocondrii). Indiferent de aspect, caracteristice acestui tip sunt microveziculele de 150-300 nm puse în evidenţă prin microscopie electronică, preponderent perinuclear.

d) RCC al tubului colector este un tip rar (<1%), localizat de obicei în medulară, cu diagnostic morfologic dificil şi cu evoluţie clinică agresivă. Carcinomul medular renal este considerat fie un alt tip de RCC fie o variantă a tipului dezvoltat din tubul colector şi este întâlnit la afro-americanii tineri, fiind asociat cu siclemia. Evoluţia este de asemenea agresivă.

e) RCC neclasificat În 4-5% din cazuri aspectul histopatologic nu poate fi încadrat în nici una dintre categoriile de mai sus, tumora fiind etichetată ca neclasificată.

f) Aspectele sarcomatoide sunt considerate variante slab diferenţiate ale subtipurilor menţionate mai sus, cu comportament agresiv şi prognostic infaust. Sunt asociate de obicei cu forma comună şi se întâlnesc în 1-5% din cazuri.

9.2.5. Gradul de diferenţiere celulară (gradingul tumoral) este apreciat printr-o clasificare elaborată de Mostofi şi adoptată de UICC :

- G_0 - adenom, tumoră benignă;
- G_1 - grad mare de diferenţiere;
- G_2 - grad mediu de diferenţiere
- G_3 - grad scăzut de diferenţiere, tumoră anaplazică

Extensia sau creşterea locală a tumorii se face lent (timp de dublare de circa 500 de zile), din aproape în aproape, cu următoarele efecte:

- măreşte rinichiul şi îl deformează, ulterior sparge capsula renală şi infiltrează grăsimea perirenală, realizând o adevărată carapace neoplazică care fixează rinichiul la structurile vecine (suprarenală, ficat, duoden, pancreas, colon, muşchii diafragm, psoas, pătrat lombar etc.). În paralel cu creşterea tumorii, în care se dezvoltă vasele de neoformaţie, peritumoral şi perirenal apare o importantă reţea venoasă, ceea ce permite acumularea unor cantităţi mari de sânge, în plus faţă de masa tumorală în sine.

- împinge, dislocă, dezorganizează şi invadează cavităţile pielo-caliceale producând imaginea de leziune ce ocupă spaţiul, pe urografia intravenoasă.

Extensia venoasă este caracteristică carcinomului renal şi are loc mai des în tumorile localizate în hilul renal, fiind independentă de mărimea neoplasmului şi tipul histologic. Cel mai frecvent sunt invadate

venele mari intrarenale apoi vena renală principală (15%) şi vena cavă inferioară (10%), posibil până la nivelul atriului, şi mai frecvent la tumorile renale drepte. Trombusul neoplazic, în general, aderă de endovenă şi obstruează lumenul venos, iar în cazurile avansate infiltrează peretele şi îl penetrează. Când flotează liber în lumenul venos, chiar dacă nu produce obstrucţie, există riscul de embolie pulmonară prin fragmentarea lui. Obstrucţia venoasă determină dezvoltarea circulaţiei venoase de supleere, colaterale, cu vene perirenale foarte dilatate, ceea ce explică funcţionalitatea urografică a rinichiului tumoral cu venă trombozată. Tromboza sau compresia venelor spermatice determină, clinic, varicocel.

Extensia limfatică apare în 25-38 % din cazuri şi se face de obicei anterograd, în limfonodulii regionali, care sunt limfonodulii renali hilari şi periaorto-cavi.

Extensia canaliculară este extrem de rară, dar posibilă.

Prin extensie venoasă şi/sau limfatică apar metastazele, care sunt relativ frecvente (apar în 50-80% din cazuri). Localizările cele mai frecvente sunt în plămîn (76%), ganglioni limfatici (66%), sistemul osos (40%), ficat (25%), suprarenală homolaterală, creier, etc. Metastazele se pot dezvolta contemporan cu tumora, metastaze sincrone sau după efectuarea nefrectomiei, metastaze asincrone. Ele sunt de obicei solitare, evoluează lent şi în unele situaţii pot fi extirpate chirurgical.

9.2.6. Stadializarea

Clasificarea stadială a carcinomului renal este necesară, ca şi pentru alte cancere, în vederea aplicării tratamentului adecvat extensiei tumorale, conform unui algoritm bine precizat şi pentru aprecierea prognosticului.

Stadiul	T	N	M
Stadiul I	T1	N0	M0
Stadiul II	T2	N0	M0
Stadiul III	T1,T2,T3	N1	M0
	T3	N0	M0
Stadiul IV	T4	Orice N	M0
	Orice T	Orice N	M1

Tabel 9.1. Gruparea pe stadii

T		Tumora primară
Tx		Tumora primară nu poate fi evaluată.
T0		Nu există semne de tumoră primară.
T1		Tumoră cu diametrul maxim de 7 cm sau mai puţin, localizată la rinichi
	T1a	Tumoră cu diametrul maxim de 4 cm sau mai puţin, localizată la rinichi
	T1b	Tumoră cu diametrul maxim peste 4 cm dar nu mai mare de 7 cm, localizată la rinichi
T2		Tumora cu diametrul maxim mai mare de 7 cm, localizată la rinichi
	T2a	Tumora cu diametrul maxim mai mare de 7 cm dar mai mic de 10 cm

	T2b	Tumora cu diametrul maxim mai mare de 10 cm, limitată la rinichi
T3		Tumora se extinde în venele mari sau ţesutul celulo-grăsos perirenal dar nu invadează glanda suprarenală și nu depăşeşte fascia Gerota
	T3a	Tumora invadează vena renală sau în ramurile sale, sau invadează țesutul grăsos perirenal, dar nu depășește fascia Gerota.
	T3b	Tumora se extinde macroscopic în vena cavă sub diafragm
	T3c	Tumora se extinde macroscopic în vena cavă deasupra diafragmului sau invadează peretele venei cave
T4		Tumora invadează dincolo de fascia Gerota.

N	**Ganglionii limfatici regionali (din hilul renal, paraaortici şi paracavi)**
Nx	Ganglionii limfatici regionali nu pot fi evaluaţi.
N0	Nu există metastaze în ganglionii limfatici regionali.
N1	Metastază în ganglioni regionali
M	**Metastaze la distanţă**
Mx	Prezenţa metastazelor la distanţă nu poate fi evaluată.
M0	Nu există metastaze la distanţă.
M1	Prezenţa de metastaze la distanţă.

Tabel 9.2. Clasificarea TNM 2012

9.2.7. Tabloul clinic

Majoritatea tumorilor renale sunt asimptomatice o lungă perioadă de timp.

Manifestările clinice apar în stadii avansate, fie prin compresia sau invazia structurilor vecine, datorită dimensiunilor mari, fie prin dezvoltarea unor depozite tumorale secundare, la distanţă. Clinic, tabloul este polimorf, de multe ori fără specific urologic, ceea ce determină prezentarea pacientului, în primă instanţă, mai degrabă la un internist.

Utilizarea pe scară largă a mijloacelor imagistice a condus, în ultimul deceniu, la descoperirea din ce în ce mai frecventă a tumorilor renale în stadii asimptomatice. La ora actuală, o mare parte din carcinoamele renale (25-40%) sunt cunoscute sub numele de incidentaloame, fiind descoperite în stadii mai precoce, întâmplător, în cursul unor examinări ecografice sau computer tomografice.

În funcţie de etiologia manifestărilor dominante, deosebim forme urologice, forme metastatice şi forme cu sindrom paraneoplazic.

a) Formele urologice de manifestare clinică sunt caracterizate prin hematurie macroscopică, durere lombară şi tumoră renală, care în 10-15% din cazuri apar sincron, constituind aşa-numita triadă clasică dar care pot apărea şi evolua separat. Triada clasică este un indicator de boală avansată apreciindu-se că circa 50% din pacienţii care se prezintă cu aceste simptome au diseminări metastatice.

Hematuria macroscopică este totală, spontană, capricioasă (unică sau repetată), de intensitate variabilă, nedureroasă sau posibil dureroasă (prin eliminarea de cheaguri), izolată sau asociată altor semne. Apare la aproximativ 40-60% din bolnavi şi semnifică penetrarea tumorii în căile de excreţie a urinii.

Durerea apare în 40% din cazuri, de regulă sub formă de nefralgie, surdă, permanentă, provocată de distensia capsulei renale sau tracţiunea pe pediculul renal dar posibil şi sub formă de colică renală în cazul eliminării de cheaguri. Apare rar iniţial şi ca simptom izolat.

Tumora, devine manifestă clinic de la un diametru de 5 cm şi se palpează mai ales cînd este localizată la polul inferior. Se întîlneşte în 25% din cazuri, ca masă retroperitoneală, dură, cu contact lombar şi balotare abdominală, cu sonoritate abdominală sau mată cînd s-a abdominalizat prin volum, mobilă sau nu cu respiraţia, mobilizabilă pasiv sau fixată.

Varicocelul simptomatic este secundar obstrucţiei venelor spermatice şi poate fi primul semn în 4% din cazuri.

b) Formele metastatice se întîlnesc la aproximativ 30% dintre pacienţii care se prezintă cu simptome secundare metastazelor cum ar fi: sindroame pulmonare, sindroame osteoarticulare (fracturi, sindroame reumatice etc.), sindroame neurologice centrale şi periferice, adenopatii periferice, hepatomegalie sau sindroame obstructive de vena cavă inferioară.

c) Formele cu sindroame paraneoplazice apar cu o frecvenţă de circa 30% şi se manifestă prin simptome, semne şi sindroame variate care nu au o legătură directă cu aparatul urinar sau cu metastazele. Secreţia de substanţe biologic active din ţesutul tumoral sau de către ţesutul normal, ca parte a răspunsului imun antitumoral, generează aceste manifestări, chiar şi în stadii localizate.

Alterarea stării generale cu scădere ponderală, astenie, paloare, prin anorexie, anemie, intoxicaţie neoplazică se întîlneşte în 30% din cazuri.

Febra este prelungită, permanentă, în platou, 38-38,5 grade C, fără semne de infecţie urinară sau alte infecţii, rezistentă la antibiotice. Nu are legătură cu mărimea tumorii sau tipul histologic şi scade brusc după nefrectomie dar poate să reapară în caz de metastaze. Necroza intratumorală sau stimularea centrului diencefalic al termoreglării prin substanţe piretogene eliberate de tumoră sunt cauze posibile ale febrei. Adesea, febra poate fi primul semn clinic de tumoră renală.

Sindromul hematologic constă în poliglobulie sau mai frecvent anemie. Poliglobulia este indusă de producerea şi eliberarea crescută de eritropoetină fie din ţesutul tumoral, fie din ţesutul normal, ca răspuns la ischemie şi hipoxie. Ea este în general moderată, 5-7 mil/mmc, şi cu semne clinice reduse (dispnee moderată, cefalee, astenie, eritrocitoză periferică). Cedează după nefrectomie şi poate reveni în caz de metastaze. Anemia se explică prin pierderile de sînge şi/sau metastaze ale măduvei hematoformatoare şi este normocromă şi normocitară.

Sindromul Stauffer este o disfuncţie hepatică non metastatică, provocată probabil de o substanţă toxică secretată de ţesutul tumoral şi manifestată prin hepatomegalie şi modificarea unor analize de laborator; dispare după nefrectomie şi reapare în caz de recidivă tumorală.

Formele cardio-vasculare se manifestă prin HTA și insuficiență cardiacă (la 25-40%) provocată probabil de secreţia excesivă de renină de către ţesutul tumoral, compresiunea arterei renale şi a ramurilor acesteia de către tumoră sau dezvoltarea unei fistule arterio-venoase în tumoră.

Formele endocrine apar ca urmare a secreţiei de către rinichiul tumoral, a unor hormoni sau substanţe cu acţiune asemănătoare lor. Astfel, hipercalcemia poate să apară prin secreţia unei substanţe PTH-like şi se însoţeşte de semne clinice de hiperparatiroidism: tulburări gastrointestinale, neuromusculare, psihice, cardiovasculare etc. Alte sindroame endocrine sunt: hipoglicemia (insulina), sindromul Cushing (hormoni corticosuprarenali), enteropatia proteică (enteroglucagon), galactoreea (prolactină), ginecomastie şi libidou scăzut la bărbat, respectiv hirsutism, amenoree şi pilozitate masculină la femeie (gonadotrofine), etc.

Având în vedere situarea profundă, retroperitoneală a rinichiului, protejat în mare parte de rebordul costal şi de masele musculare lombare descoperirea tumorii la examenul fizic este practic imposibilă în stadiile precoce şi foarte grea chiar în stadiile avansate, mai ales dacă pacientul este obez sau tumora se dezvoltă la polul superior. Toate semnele constatate la examenul fizic, tumora lombară, hepatomegalie, adenopatii supraclaviculare, edeme sunt semnele unui stadiu tumoral avansat.

9.2.8. Examenele de laborator

Examenele de laborator nu aduc informaţii diagnostice deosebite. Anemia este rezultatul pierderilor sanguine sau hemolizei, este normocitară, normocromă, iar corectarea acesteia se face prin

nefrectomie în stadiile precoce. Hematuria macroscopică sau microscopică şi viteza de sedimentare a hematiilor crescută sunt de asemenea prezente la 60% - 75 % din cazuri, fiind foarte nespecifice.

9.2.9. Explorările imagistice

Explorările imagistice sunt esenţiale pentru precizarea diagnosticului şi aprecierea extensiei reale a tumorii. Chiar cu investigaţiile imagistice moderne, nu este posibil un diagnostic diferenţial între carcinomul cu celule renale, adenomul renal şi oncocitom.

Ecografia are un rol important în diagnosticul precoce al tumorilor renale: majoritatea leziunilor asimptomatice (aproape 80%) sunt descoperite incidental în cursul unui examen ecografic.

Ecografia are o specificitate de 98% în evaluarea parenchimului renal și în diferențierea dintre tumorile cu conținut lichid față de cele solide.

Nu există contraindicații cunoscute pentru examinarea ecografică.

Mărimea, localizarea şi ecogenitatea leziunii sunt factori care influenţează diagnosticul. Carcinomul cu celule renale apare ca o masă renală solidă cu ecogenitate variabilă; masele renale hiperecogene sunt în majoritate angiomiolipoame sau hemangioame. Cu cât tumora este mai mică creşte probabilitatea de a fi izoecogenă, iar depistarea este cu atât mai dificilă cu cât este situată mai profund în parenchim. O tumoră cu diametrul de 2-3 cm este considerată limita inferioară de mărime pentru depistarea ecografică.

Fig.9.3. Tumoră renală – aspect ecografic

Ecografia mai este utilă în stadializare deoarece poate pune în evidenţă:

- adenopatii hilare sau retroperitoneale;
- trombi tumorali, sub forma unor mase ecogene solide în lumenul venos, care are un diametru mărit;
- metastaze hepatice cu diametrul > 1 cm

Tomografia computerizată (CT) este metoda de diagnostic de elecţie pentru orice masă tumorală renală, solidă sau mixtă, decelată ecografic. Poate depista leziuni cu diametrul minim cuprins între 0,5 şi 1 cm, adică practic toate masele renale. În 10% din cazuri diagnosticul este incert.

Noua generație de tomografe cu rotație continuă realizează achiziție de date în mod spiral permițând explorarea întregii arii renale într-un singur pas. Aceasta a devenit metoda investigațională de elecție, pentru că realizează reconstrucții multiplanare de înaltă calitate într-un timp redus.

Carcinomul renal apare ca o masă de volum variabil, cu contur uşor neregulat, fără limită netă, cu densitate tisulară (peste 20 unităţi Hounsfield), de regulă hipodensă în raport cu parenchimul normal. Imediat după injectare se poate evidenţia hipervascularizaţia formei comune de RCC. Ulterior, în faza nefrografică şi excretorie, se observă o creştere a densităţii ţesutului tumoral (cu până la 20 UH) dar şi a parenchimului normal. Tumora rămîne hipodensă comparativ cu parenchimul normal (40-80 UH faţă de

80-120 UH). Se apreciază că orice masă solidă renală a cărei densitate creşte cu 15 UH după injectarea substanţei de contrast trebuie considerată carcinom cu celule renale până la proba contrarie.

Examenul CT ne oferă următoarele informații:

- funcția și morfologia rinichiului contralateral
- gradul de extensie al tumorii
- invazia venoasă
- invazia ganglionilor limfatici regionali

Extensia locală este apreciată prin prezenţa imaginilor tumorale în masa grăsimii perirenale; persistenţa unei fascii între cele două planuri grăsoase (perirenal şi pararenal) afirmă localizarea exclusivă în loja renală a tumorii.

Extensia limfoganglionară este apreciată prin mărirea dimensiunilor ganglionilor (un criteriu diagnostic indirect) care în general trebuie să fie peste 1-2 cm pentru a fi consideraţi invadaţi.

Invazia venoasă este pusă în evidenţă printr-o lacună intraluminală de densitate mică (hipodensă), şi este suspectă când diametrul venei renale este în permanenţă mai mare de 1,5 cm iar al venei cave inferioare este mai mare de 3 cm, cu aspect rotund (VCI normală este aplatizată şi cu diametrul mai mic de 2,5 cm).

Metastazele la distanţă (ficat, suprarenale, plămâni, rinichi contralateral) sunt bine precizate prin examenul CT. Este cea mai sensibilă metodă pentru depistarea metastazelor pulmonare.

În plus, CT este utilizată pentru supravegherea postoperatorie a bolnavului şi în special pentru depistarea recidivelor locale după nefrectomie.

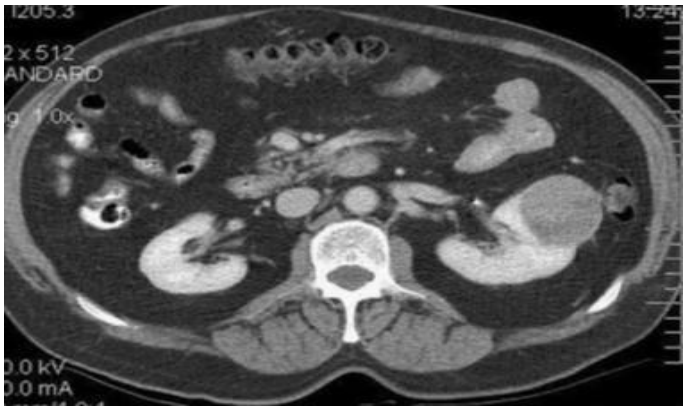

Fig 9.4. Tumoră renală – aspect CT

Urografia intravenoasă, a rămas o investigație utilă în multe cazuri datorită rolului în investigarea unei hematurii.

Urografia intravenoasă poate fi efectuată în completarea unui examen tomografic, imediat după efectuarea acestuia, permițând o foarte bună vizualizare a morfologiei renale și a căilor excretorii.

Corelat cu dimensiunile tumorii, pot fi întâlnite următoarele aspecte:

- aspect normal (tumori mici, anterioare sau posterioare, care nu alterează morfologia căilor urinare intrarenale sau conturul renal).

- sindromul tumoral (sindromul de leziune care ocupă spaţiu în masa renală) este aspectul produs de o leziune solidă care se opacifiază în timpul nefrografic, neregulată, fără capsulă, care pare în continuitate cu parenchimul renal şi alterează morfologia normală a arborelui pielo-caliceal producând refulări de calice, alungiri, împingeri, deplasări, dezorientări, îngustări, lacune sau amputaţii.

- rinichi nefuncţional (mut), poate fi întâlnit în 10-25%, fie prin trombus neoplazic al venei renale principale sau venei cave inferioare, cu obstrucţie totală instalată rapid, care nu a permis dezvoltarea circulaţiei colaterale, fie prin distrucţie totală a parenchimului, invazie pielo-ureterală, invazie a arterei renale.

- hidronefroză, prin infiltrarea iniţială a joncţiunii pielo-ureterale .

Imagistica prin rezonanță magnetică nucleară este o investigație neiradiantă, cu sensibilitate și specificitate similară cu CT în aprecierea extensiei perirenale. Această investigație este recomandată pacienților cu alergie la substanța de contrast.

Avantajele **RMN**:

- acuratețea diagnostică a trombului în vena cavă de 94-100% comparativ cu 33% pentru CT.
- o diferențiere mai bună între zonele de necroză și țesut tumoral viabil
- raritatea reacțiilor adverse la substanța de contrast

Renografia izotopică cu acid dimercapto-succinic (DMSA) este utilă pentru a face diferența între pseudotumi (o coloană Bertin hipertrofiată sau un rinichi cu formă anormală), care apar ca zone de hipercaptare, și tumori, care sunt hipocaptante.

Arteriografia renală are indicaţii bine stabilite actual, rolul său fiind mai scăzut de la apariţia CT: tumoră pe rinichi unic, tumori bilaterale, tumoră pe anomalie congenitală, anomalii vasculare la CT, diagnostic CT incert în cazul unor tumori cu diametrul sub 1 cm, embolizare preoperatorie, diagnosticul diferenţial cu metastaze renale ale altor tumori. Adenocarcinomul renal este hipervascularizat în 80% din cazuri. Arteriografia renală este cu adevărat utilă în stabilirea cu exactitate a configurației vasculare intrarenale, pentru orientarea abordului chirurgical la pacienții cu tumori parenchimatoase dezvoltate pe rinichi unic în încercarea efectuării unei operații conservatoare.

9.2.10. Diagnosticul diferenţial

Diagnosticul diferenţial al carcinomului renal este în principiu diagnosticul unei mase renale sau al unui rinichi mare, descoperit prin examene imagistice (ecografie sau CT - cel mai frecvent), fie în urma explorării unui pacient cu hematurie şi/sau durere lombară, fie incidental, în cursul evaluării unui pacient cu altă simptomatologie.

Diferenţierea de un chist renal simple, tipic, se face în majoritatea cazurilor prin examenul ecografic sau CT. Diferenţierea de neoplasmele benigne este dificilă chiar prin CT, aspectele care sugerează malignitatea incluzând: diametrul tumorii peste 2 cm, amputări ale sistemului pielo-caliceal, prezenţa de calcificări, limită imprecisă între parenchimul normal şi leziune, invazia în grăsimea perirenală sau structurile adiacente, adenopatii periaorto-cave, depozite tumorale metastatice. Angiomiolipomul poate fi deosebit prin aspectul tipic CT. Abcesul renal, pielonefrita xantogranulomatoasă, forma hipertrofică de tuberculoză renală au istoric al evoluţiei, tablouri clinice şi valori ale explorărilor de laborator foarte sugestive. Un rinichi mare mai poate fi polichistic sau poate reprezenta o hidronefroză. Limfoamele renale au tablou clinic şi hematologic caracteristic. Carcinoamele tranziţionale de calice sau bazinet, invadante în parenchimul renal, tumorile de glandă suprarenală sunt alte afecţiuni care pun probleme de diagnostic diferenţial.

Clasificarea **Bosniak** a chistelor renale:

Această clasificare împarte chistele renale în 5 categorii, bazându-se pe caracterele la examenul CT, pentru a prezice riscul de malignitate.

Categoria Bosniak	Caracteristici	Atitudine terapeutică
I	Chist simplu, benign,cu perete subțire, fără septuri, calcificări sau leziuni solide.Aceeași densitate ca și apa.	Benign
II	Chist benign care poate conține câteva septuri fine.Calcificări fine pot exista în perete sau în septuri.Leziuni uniforme, <3 cm în dimensiune, cu margini ascuțite fără hipervascularizație.	Benign
IIF	Aceste chisturi pot conține septuri fine.Minimă ingroșare a septului sau a pereților.Aceste chisturi pot conține calcificări, care pot fi nodulare sau plate, fără prize de contrast.	Urmărire.Unele se pot dovedi a fi maligne

III	Aceste chisturi sunt greu de diferențiat, mase chistice cu pereți îngroșați, neregulați sau cu septuri cu prize de contrast.	Indicație pentru chirurgie sau supraveghere activă
IV	Chiste maligne, conținând țesut tumoral cu prize de contrast.	Indicație pentru chirurgie

Tabel 9.3. Clasificarea Bosniak

9.2.11. Prognosticul

Este în general rezervat, cu supravieţuiri globale la 5 ani de aprox. 40-60% dar este mai favorabil comparativ cu alte cancere ale aparatului urinar, exceptândul pe cel prostatic, fiind descrise evoluţii întinse de-a lungul a două - trei decenii şi supravieţuiri îndelungate cu metastaze solitare.

Factorii de prognostic sunt clasificaţi în trei mari categorii: prezența simptomatologiei, factori dependenţi de tumoră, factori biomoleculari

Prezența simptomatologiei la prezentare reprezintă un factor de prognostic negativ, cu o supraviețuire la 5 ani de 62%, comparativ cu 85% supraviețuire la 5 ani pentru pacienții la care a fost descoperită tumora întâmplător. Semnele clinice care determină un prognostic rezervat sunt reprezentate de scăderea ponderală cu mai mult de 10% din greutatea corporală și o stare generală influențată. Anemia, trombocitoza, hipercalcemia se asociază cu un prognostic nefavorabil pentru pacienții diagnosticați cu cancer renal.

Dintre factorii dependenţi de tumoră cel mai important este stadiul TNM. În publicaţiile recente ratele de supravieţuire a 5 ani sunt următoarele:

stadiul I	stadiul II	stadiul III	stadiul IV
90-100%	75-95%	60-70%	15-30%

Tabel 9.4. Rata de supraviețuire pe stadii

Invazia prin fascia Gerota (T4) scade supraviețuirea la 5 ani la aproximativ 45% iar extensia la organele vecine este rar asociată cu supravieţuire la 5 ani chiar după exereză radicală.

Invazia sistemului colector s-a dovedit un factor de prognostic nefavorabil, comparativ cu tumorile limitate la parenchim.

Invazia venoasă a fost considerată un factor de prognostic foarte nefavorabil, până când mai multe studii au arătat ca pacienții cu trombi venoși pot fi salvați dacă tratamentul chirurgical este agresiv. Aceste studii ne prezintă o rată de supraviețuire la 5 ani de 45-69% pentru pacienții cu invazie venoasă, dar cu tumoră circumscrisă la rinichi.

Invazia ganglionilor regionali (N+) are un prognostic rezervat fiind asociată cu supravieţuire la 5 ani de 5-30%.

În prezenţa metastazelor (M1) supravieţuirea la 5 ani este de 5-10%. Are importanţă numărul şi sediul metastazelor.

Alţi factori prognostici utilizaţi în practică sunt mărimea tumorii, gradul (mai puţin important decât stadiul datorită subiectivităţii tehnicilor de apreciere), tipul histologic (prognostic rezervat pentru tipul medular şi al ductelor colectoare şi pentru variantele sarcomatoase, prognostic intermediar pentru tipul comun şi prognosticul cel mai bun pentru tipul cromofob) şi invazia microvasculară.

Din punct de vedere histologic, cea mai folosită schemă de clasificare este cea realizată de Fürhman. Acestă schemă este realizată ținând cont de dimensiunile nucleilor, neregularitățile membranei nucleare și prezența sau absența nucleolilor. S-a dovedit că gradul nuclear reprezintă un indicator de prognostic mai bun decât alte tipuri de gradare care nu utilizează aceste criterii. Gradul nuclear Fürhman este cel mai important aspect microscopic, care se corelează cu supraviețuirea în toate stadiile tumorale, în special pentru carcinomul cu celule clare.

Supraviețuirea la 5 ani este strâns corelată cu gradul Führman, fiind de 89% pentru gradul 1, de 65% pentru gradul 2 și de 46% pentru gradele 3 sau 4.

Gradul	Dimensiuni nucleare	Forma nucleilor	Nucleoli	Alte aspect
1	10µm	Rotunzi, uniformi	Absenți	-
2	15µm	Neregulați	Prezenți	Nucleoli identificați cu obiectiv 400x
3	20µm	Foarte neregulați	Mari	Nucleoli identificați cu obiectiv 100x
4	>20µm	Bizari, multilobați	Mari	Cromatină grosolană, celule alungite

Tabel 9.5. Gradul nuclear Fürhman pentru carcinomul renal

O mulţime de markeri biomoleculari din tumoră au fost studiaţi dar nu au intrat în practica curentă. Ploidia ADN a fost studiată intens, deviația de la normal fiind un indicator de instabilitate genetică și un factor de predicție a recurenței și a progresiei tumorale.

9.2.12. Tratamentul

A. Tratamentul cancerului renal localizat

Tratamentul carcinomului renal este chirurgical. Nefrectomia radicală constă în extirparea în bloc a rinichiului cu grăsimea perirenală (delimitată de fascia lui Gerota), incluzînd suprarenala ipsilaterală, jumătatea proximală a ureterului şi ganglionii retroperitoneali de la pilierii diafragmatici la bifurcaţia aortei.

Calea de acces în spaţiul retroperitoneal este fie anterioară, transperitoneal prin mai multe tipuri de incizii (subcostală unilaterală sau bilaterală, pararectală, mediană), fie toraco-abdominală, toracofrenolaparotomia, pentru tumori de pol superior voluminoase.

Calea de abord lombară, are indicații limitate, la pacienţi vârstnici, taraţi, cu tumori care nu au depăşit capsula renală. Această cale de abord este foarte rar folosită în practica curentă.

Abordul anterior permite accesul primar la pediculul renal, cu ligatura arterei şi venei renale separat, înainte de mobilizarea rinichiului.

Evaluarea extensiei limfatice are un rol prognostic important dar rolul terapeutic al limfadenectomiei regionale este controversat. În ceea ce priveşte suprarenalectomia, sunt autori care recomandă efectuarea acesteia dacă tumora renală este mai mare de 5 cm întrucât au fost puse în evidenţă metastaze microscopice în 7,5% din cazuri. Alţii practică excizia suprarenalei numai dacă tumora renală este situată la polul superior, invadează rinichiul în întregime sau glanda este mărită macroscopic.

Trombusul venos flotant, poate fi extras prin cavotomie; atunci cînd aderă la sau invadează peretele venos se impune extragerea radicală, rezecţia laterală sau chiar rezecţia totală a unui segment al venei cave abdominale. În cazul trombozelor care se extind în porţiunea supradiafragmatică sau intrapericardică a venei cave inferioare sau în atriul drept (tromboze cavo-cardiace) extragerea se face în echipe mixte, urologico-cardiace, cu abord bipolar, abdominal şi cardiac, şi necesită oprire cardiacă sub refrigeraţie şi circulaţie extracorporeală.

Nefrectomia radicală este o intervenţie majoră. Intra şi postoperator pot surveni complicaţii importante: hemoragii, leziuni gastro-intestinale sau ale cozii pancreasului, leziuni de splină, leziuni pleurale.

Tumorile renale bilaterale sau tumorile pe rinichi unic pot fi tratate fie prin operaţia standard, nefrectomia radicală, urmată de dializă cronică sau transplant (în cazul evoluţiei în timp fără recidive) fie prin intervenţii conservatoare.

Pe măsura creşterii numărului de incidentaloame şi a perfecţionării tehnicilor vasculare a crescut şi numărul intervenţiilor chirurgicale care conservă parenchimul renal, denumită nephron sparing surgery (NSS). Rata de supraviețuire la 5 ani, conform ultimelor statistici este similară pentru pacienții cu nefrectomie radicală comparativ cu cei care au beneficiat de tehnica nephron sparing. Studiul a fost efectuat pe pacienți cu tumori mai mici de 5 cm diametru, solitare, cu rinichi contralateral normal morfofuncțional. Recurența locală a fost comparabilă între cele 2 loturi, 1 din 6 pacienți având recurență locală.

Există mai multe tehnici de nefrectomie parţială: enucleerea simplă, enucleorezecţia, nefrectomia polară segmentară, heminefrectomia. S-a constatat că marginea de rezecţie este sigură în condiţiile exciziei circumferenţiale a câţiva mm de parenchim normal peritumoral. Cel puţin 30% din parenchimul normal trebuie conservat pentru a evita instalarea insuficienţei renale.

Indicaţiile sunt:

- absolute sau imperative: tumoră pe rinichi unic, tumori renale bilaterale, tumori multifocale la pacienţii cu RCC forma familială;
- relative: tumori asociate cu patologie benignă în rinichiul contralateral sau pacienţi cu diabet sau nefroscleroză;
- elective: tumori incidentale < 4 cm, cu rinichi contralateral normal;

Intervenţiile chirurgicale laparoscopice se efectuează după aceleaşi principii tehnice. Indicaţiile actuale sunt: tumori T1,T2a N0, tumori sub 4 cm dacă nu au indicaţie pentru nefrectomie parţială. În termeni de morbiditate şi mortalitate rezultatele sunt egale cu cele din chirurgia deschisă. Au fost descrise în literatura de specialitate rezultate oncologice similare între chirurgia deschisă și cea laparoscopică.

B. Tratamentul cancerului renal metastatic

Supravieţuirea la 5 ani în cazurile cu adenopatie regională se situează între 8 şi 35%. Asocierea limfadenectomiei la nefrectomia radicală pare să nu crească morbiditatea şi mortalitatea dar concluzii privind eficacitatea în prelungirea supravieţuirii nu au putut fi încă stabilite.

În tumorile metastatice, nefrectomia reduce volumul tumoral din organism, îndepărtează sursa de noi metastaze şi are rol curativ sau preventiv pentru complicaţiile locale (nefralgia intensă, hematuria importantă, compresiunea asupra organelor vecine) sau sindroamele paraneoplazice, cu condiţia ca tumora să fie rezecabilă fără a creşte exagerat morbiditatea.

Metastazele carcinomului renal sunt de obicei multi-focale în acelaşi organ sau în locuri multiple. Supravieţuirea la 5 ani este sub 10% la pacienţii care se prezintă cu metastaze. În 1-3% din cazuri pacienţii au metastaze solitare. Dacă este posibilă excizia metastazelor solitare asociată cu nefrectomia radicală, supravieţuirea la 5 ani creşte la aproximativ 25%. Leziunile cele mai favorabile sunt masele pulmonare solitare.

Deşi citostaticele sunt piatra de temelie în tratarea majorităţii neoplasmelor solide, succesul lor în tratarea carcinomului renal este slab. Sunitinib, Temsirolimus, Bevacizumab şi 5-fluorouracilul sunt cei mai folosiţi agenţi iar ratele de răspuns au fost cuprinse în diverse studii între 0 şi 20%, în majoritate răspunsuri parţiale şi de scurtă durată. Chimioterapia este mai eficientă dacă se asociază 5-fluorouracilul cu agenți imunosupresori. Asocierea bevacizumab+interferon crește răspunsul la tratament comparativ cu monoterapia cu interferoni. Din păcate cele mai multe studii au fost efectuate pentru tumori cu celule clare.

Sunitinib este recomandat ca și primă linie de tratament în cancerul renal cu celule clare în stadiu avansat/metastatic. Bevacizumab+Interferon este recomandat ca și primă linie de tratament pentru pacienții diagnosticați cu cancer renal cu celule clare în stadiu avansat dar încadrați în clasa de risc favorabil sau moderat. Temsirolimus este recomandat pacienților cu cancer renal și cu risc nefavorabil.

Radioterapia a fost aplicată atât ca tratament adjuvant după intervenţia chirurgicală cât şi ca tratament de primă întenţie în cazurile avansate local şi metastatice, dar fără rezultate benefice. Radioterapia are rol în tratamentul paliativ al metastazelor dureroase sau hemoragice.

Istoria naturală a carcinomului renal diseminat nu este întotdeauna predictibilă fiind descrisă în cazuri foarte rare (sub 1%) regresia spontană a metastazelor după nefrectomie. Aceste observaţii de regresie spontană şi descoperirea de elemente imune circulante umorale şi celulare, apariţia tardivă a leziunilor metastatice şi timpii variabili de dublare tumorală au sugerat implicarea sistemului imun în răspunsul natural al organismului la neoplasm. Datorită acestor considerente şi datorită eşecului modalităţilor terapeutice tradiţionale (radioterapie, chimioterapie) au fost dezvoltate metode destinate a susţine şi amplifica răspunsul imun antitumoral, metode care folosesc agenţi ce modifică răspunsul biologic al organismului (modificatori ai răspunsului biologic = biological response modifiers = BRMs). Citokinele sunt astfel de BRMs.

Majoritatea studiilor efectuate până în prezent, investigând utilizarea citokinelor în tratamentul cancerului renal metastatic au folosit interferon-α (IFN-α), interleukina IL-2 (IL-2), combinaţii ale lor sau imunoterapie adoptivă cu celule TIL sau LAK (vezi mai jos).

IFN-α este o proteină cu activitate anti-proliferativă şi imunomodulatoare sintetizată de leucocite sub stimulul unei infecţii virale. În cancerul renal metastatic produce răspunsuri obiective în aproximativ 14 % din cazuri, cu o durată medie de 8-10 luni. Răspunsurile clinice complete au fost rare şi tranzitorii.

IL-2 este produsă de limfocitele T-helper activate şi determină proliferarea celulelor T citotoxice şi a celulelor NK care sunt capabile să producă liza celulelor tumorale. Tratamentul cu IL-2 a determinat o rată a răspunsurilor obiective de circa 15%, cu o durată de aproape 2 ani. Rezultatele sunt mai bune la doze mari dar cu preţul unei toxicităţi foarte mari, ceea ce a şi dus la înlocuirea căii intravenoase cu calea subcutanată de administrare.

Tratamentul combinat IFN-α cu IL-2 şi adăugarea 5-fluorouracilului la celor două citokine au realizat o creştere modestă a răspunsurilor obiective (20%).

Imunoterapia adoptivă a folosit iniţial celulele LAK (lymphokine-activated killer), nespecifice, care sunt celule NK obţinute prin cultivarea celulelor sanguine periferice cu IL-2 după care sunt reinjectate pacientului în combinaţie cu IL-2. Celulele TIL (tumor infiltrating lymphocytes) sunt limfocite T citotoxice cu memorie imunologică obţinute prin cultivarea limfocitelor T cu celule tumorale şi înmulţirea cu IL-2. Ambele modalităţi au fost abandonate datorită rezultatelor slabe.

O strategie nouă este inserţia genelor ce codifică citokine direct în celulele tumorale sau transfecţia directă a celulelor TIL cu aceste gene.

Rezultate mai încurajatoare au fost obţinute prin aplicarea radio-imunoterapiei cu anticorpul monoclonal G 250 radiomarcat cu I. G 250 reacţionează cu antigene de pe suprafaţa celulei tumorale renale în aproape 90% din carcinoamele renale primare şi în 50-80% din leziunile metastatice şi nu reacţionează cu ţesut renal normal.

Dezvoltarea imunoterapiei a readus în atenţie problema rolului chirurgiei în cancerul metastatic deoarece s-a constatat că ratele de răspuns la imunoterapie sunt mai mari cînd este aplicată după îndepărtarea rinichiului tumoral. Intervenţia chirurgicală citoreducţională urmată de imunoterapie a fost evaluată în câteva studii fiind considerată la ora actuală tratament standard pentru cancerul renal metastatic. La pacienţii cu status de performanţă bun este prelungit intervalul până la progresie şi creşte supravieţuirea. Pe de altă parte, aplicarea iniţială a imunoterapiei, urmată de nefrectomie adjuvantă numai la pacienţii cu regresie semnificativă a leziunilor secundare, ar permite evitarea unor intervenţii inutile. Prin urmare, în cancerul renal metastatic, tratamentul multimodal pare să fie mai util decât monoterapia.

Controlul postoperator

Riscul de recidivă şi de apariţie a metastazelor după tratamentul chirurgical depinde de stadiul bolii: 7% pentru T1N0M0, 26,5% pentru T2N0M0 şi aproape 40% pentru T3N0M0. Pentru evaluarea corectă a riscului un rol important au factorii anatomo-patologici: stadiul patologic, gradul, invazia vasculară, extensia în ganglionii regionali.

Controalele vor include examen clinic, ecografia abdominală, probe hematologice şi biochimice pentru evaluarea funcţiei hepatice şi renale, tomografia computerizată şi scintigrafia osoasă. Atunci când riscul de recurență este moderat sau crescut, computer tomografia toracică și abdominală trebuie efectuată,

deşi morbiditatea asociată expunerii la radiații trebuie luată în considerare. CT poate diagnostica cu certitudine determinările secundare cancerului renal.

Categoria de risc	***Tratament***	***6 luni***	***1 an***	***2 ani***	***3 ani***	***4 ani***	***5 ani***	***>5 ani***
Scăzut	NR/NP	ECO	CT	ECO	CT	ECO	CT	Scoatere din evidență
Intermediar	NR/NP	CT	CT	CT	ECO	CT	CT	CT la fiecare 2 ani
Crescut	NR/NP	CT	CT	CT	CT	CT	CT	CT la fiecare 2 ani

NR- nefrectomie radicală, NP- nefrectomie parțială, CT- computer tomografie,ECO- ecografie

Tabel 9.6. Strategia de urmărire a pacienților

9.3. SARCOMUL RENAL

Sarcoamele renale primare sunt rare, cu o incidenţă de 1-3% din toate neoplasmele renale maligne. Tipic, au origine în capsula renală şi pot fi leiomiosarcoame, fibrosarcoame, liposarcoame sau hemangiopericitoame. Apar mai frecvent în decada a 5-a de viaţă şi se manifestă prin dureri lombare şi scădere ponderală. Se caracterizează prin extensie locală agresivă şi metastaze tardive în ficat şi plămân.

Nefrectomia radicală este tratamentul de bază, însă recidivele locale sunt frecvente chiar cu radioterapie adjuvantă. Ca agenţi chimioterapeutici au fost folosiţi doxorubicina, dacarbazina şi ifosfamida care produc răspunsuri parţiale şi de scurtă durată.

9.4. TUMORILE RENALE SECUNDARE (METASTATICE)

Metastazele în rinichi apar în stadiile tardive ale unor tumori primare situate în plămâni, sâni, stomac şi rinichi contralateral; prezintă invazie stromală şi capsulară şi sunt bilaterale în aprox. 50% din cazuri. Dintre manifestările clinice mai frecvente sunt albuminuria şi hematuria. Tratamentul este tratamentul bolii primare în stadiul diseminat.

Limfoamele produc de asemenea în 0,5-7% depozite secundare sub forma unor noduli tumorali, multipli, bilaterali. Şi în acest caz tratamentul constă în chimioterapie combinată.

10. TUMORILE DE UROTELIU

Tomescu P, Stoica L

Cadru nosologic

Reprezintă proliferări celulare anormale ce au ca punct de plecare mucoasa căilor urinare reprezentată de un epiteliu paramalpighian pluristratificat numit şi epiteliu tranziţional sau urotelial.

Acestă mucoasă tapetează interiorul căilor urinare de la nivelul calicelor renale şi până la veru montanum învelind prin urmare bazinetul, ureterul, vezica urinară şi uretra prostatică.

În mod uzual însă, în limbajul urologic, sub această denumire sunt cuprinse doar tumorile căilor urinare superioare- pielocaliceale și ureterale, cele vezicale constituind o categorie aparte.

Deşi au un punct de plecare comun, considerentele de ordin clinic, diagnostic, terapeutic şi prognostic prevalează faţă de cele histopatologice.

10.1 Tumorile căilor urinare superioare

10.1.1. Epidemiologie – Incidenţă

Sunt tumori relativ rare, al patrulea tip de cancer al adultului ca incidentă (după tumorile prostatice/sân, cancerul de plămân si cancerul colorectal), reprezintă sub 1% din cancerele adultului şi aproximativ 5-10% din totalitatea tumorilor căilor urinare, 90-95% din tumorior căilor urinare fiind tumori vezicale. În țările vestice incidența este de circa 2 cazuri la 100000 de locuitori[1]. Ele sunt de circa 20 de ori mai rare decât cele renale parenchimatoase.

Cea mai frecventă localizare este cea **pielocaliceală (**de doua ori mai frecventă decât cea ureterală), 17 % din cazuri au tumori vezicale concomiente, iar recurența la nivel vezical este de 22-47% din pacienții cu TCUS comparativ cu recurența la nivelul căilor urinare contralaterale. 60% din tumorile de cale urinară superioară sunt infiltrative la momentul diagnosticului comparativ cu 20% din tumorile vezicale[1].

Bărbaţii sunt afectaţi de circa trei ori mai frecvent decât femeile, incidenţa maximă înregistrându-se în decada a 7-a de vârstă.

10.1.2. Etiopatogenie

Cauzele apariţiei acestor tumori sunt încă insuficient cunoscute, în ciuda studiilor intense vizând citogenetica, imunitatea, biochimia moleculară a cancerului.

Studii epidemiologice sau experimentale au identificat însă o serie de factori de risc carcinogenetici cum ar fi anilina, *ortofenolul, benzidina, troluenul, fenacetina, analgezicele, ciclofosfamida, staza* şi *infecţia urinară cronică*. Peste 80% din pacienţi sunt **fumători,** boala având o incidenţă crescută şi la muncitorii din industria chimică, a lacurilor, a vopselurilor, a cauciucului,etc.

Farmaciştii, coafezele, preoţii, pacienţii iradiaţi, trataţi cu ciclofosfamidă, cei cu infecţii urinare cronice, cu litiază urinară sau cu nefropatie endemică balcanică au deasemenea o incidenţă crecută dovedită a bolii.

În general acei factori metabolici, fizici sau toxici, exo sau endogeni care conduc la o creştere a ratei apoptozei (morţii celulare) uroteliale se constituie în factori de risc pentru tumorile de uroteliu. Diferențele între capacitatea de a contracara acțiunea carcinogenilor țin de susceptibilitatea gazdei de a dezvolta tumori de cale urinară superioară și par să aibă la bază polimorfismul genetic.

Din punct de vedere patogenic a fost vehiculată „teoria filiaţiei mamă – fiică”, ce susţinea ideea diseminării distale, în sensul curgerii urinii, a tumorilor pielice şi caliceale prin grefe celulare.

Teoria a fost infirmată, actualmente fiind acceptată teoria patogenică a „carcinogenezei uroteliale multicentrice”, conform căreia întreg uroteliul este supus simultan aceleiaşi presiuni oncogenetice, tumorile părând apărea ca surori de vârstă diferită.

10.1.3. Anatomie patologică

Majoritatea tumorile căilor urinare superioare sunt tumori uroteliale (TCC – transitional cell carcinoma) maligne. În 25% din cazuri tumorile pieloureterale pot avea histologie non-urotelială.

Aproximativ 7% sunt carcinoame scuamoase (asociate de obicei unui trecut vechi inflamator și infecțios urolitiazic)şi sub 1% sunt adenocarcinoame, carcinoame cu celue mici și sarcoame.

Din punct de vedere macroscopic acestea sunt:

- *pediculate;*
- *sesile*
- *sesil-pediculate.*

Majoritatea au aspect pediculat în momentul diagnosticării. Rareori, 2-4% din cazuri, afecţiunea poate fi bilaterală, afectarea vezicală fiind mult mai frecventă în cursul evoluţiei bolii.

După pierderea celulelor normale în cadrul populaţiei celulare tumorale generale, tumorile uroteliale sunt clasificate la mometul actual în 3 grade (grading-ul histologic): tumori uroteliale cu *potențial malign redus,* tumori uroteliale *de grad mic* și tumori uroteliale *cu grad mare.* În realitate există foarte puține tumori uroteliale cu potențial malign redus.

Clasificarea stadială a tumorilor de uroteliu se face în sistemul TNM şi se prezintă astfel:

T- tumora primară
Tx tumora primară nu poate fi apreciată
T0 absenţa evidenţei tumorii primare
Ta carcinom papilar non-invaziv
Tis carcinom in situ
T1 tumora depăşeşte membrana bazală fiind extinsă până în corion
T2 tumora invadează musculara
T3 invazie adventiceală ureterală, peribazinetală sau renală
T4 invazia organelor vecine sau prin rinichi până în grăsimea perirenală
N- ganglioni limfatici regionali (periaortico-cavi, iliaci comuni sau pelvini**)**
Nx ganglionii limfatici nu pot fi evaluați
N0 absenţa adenopatiei regionale
N1 adenopatie într-un singur ganglion mai mic de 2 cm
N2 adenopatie unică sau multiplă mai mare de 2 cm dar până la 5 cm
N3 adenopatie mai mare de 5 cm

M- metastaze la distanță
M0 absenţa metastazelor la distanţă
M1 metastaze la distanţă prezente

Tabel 10.1. Stadializarea TNM

10.1.4. Clinica tumorilor uroteliale

Diagnosticul tumorilor de cale urinară superioară poate fi întâmplător sau pus în urma explorării simptomelor în general limitate.

Hematuria *macroscopică sau microscopică* este semnul dominant fiind prezentă la aproximativ *70-80%* din cazuri. Ea este în general spontană, de repaos, izolată, episodică şi întotdeauna totală. Deseori în sedimentul urinar se pot observa cheaguri tubulare, mulaje ureterale produse de sângerarea reno-ureterală cu coagulare intraureterală, fenomen ce indică cu certitudine nivelul lezional. Pacienţii fără hematurie macroscopică au aproape întotdeauna hematurie microscopică, decelabilă prin examenul sumar de urină.

Durerea în flanc – este prezentă la 20-40% din pacienţi. Ea poate îmbrăca fie aspectul unei colici renale, secundare obstrucţiei ureterale prin cheaguri, fie cel de nefralgie, datorată invaziei tumorale sau suprainfecţiei.

Tumora palpabilă – lombară sau de flanc, este o manifestare rară şi necaracteristică tumorilor uroteliale, prezentă în 10-20% din cazuri. Ea se poate datora fie hidronefrozei produsă prin obstrucţia tumorală pielică sau ureterală, fie invaziei şi extensiei tumorale în fazele avansate de boală.

Sindromul de impregnare neoplazică – constând în paloare, anemie, astenie, anorexie şi scădere ponderală este datorat intoxicaţiei neoplazice şi apare fie în fazele avansate de boală, metastatice fie în formele foarte agresive, anaplazice. Odată prezentă impregnarea neoplazică obligă la investigarea completă a pacientului pentru excluderea eventualelor metastaze.

Varicocelul – dilataţia venelor plexului pampiniform de la nivelul scrotului. Este o manifestare extrem de rară datorată compresiunii venelor spermatice prin tumoră extinsă sau prin adenopatie retroperitoneală. Apariţia sa bruscă la adult este anormală. Deasemenea varicocelul drept este întotdeauna patologic.

10.1.5. Explorarile paraclinice

⇒ **Examene de laborator**

Examen sumar de urină - certifică prezenţa hematuriei.

Proba Addis – Hamburger – obiectivează hematuria microscopică fiind utilă mai ales în urmărirea pacienţilor dispensarizaţi.

Urocultura – poate scoate în evidenţă asocierea infecţiei secundare obstrucţiei tumorale.

Hemoleucograma – indică gradul anemiei, secundare sângerării cronice.

Determinarea **ureei sangvine** şi a **creatininei serice -** este obligatorie pentru aprecierea funcţiei renale.

Obligatorie la aceşti pacienţi este şi efectuarea **probelor de coagulare** şi a **testelor hepatice**.

Citologia urinară - este foarte utilă pentru diagnosticul pozitiv şi pentru urmărirea în timp a pacienţilor. Ea necesită prezenţa unui serviciu specializat în diagnosticul citologic şi uneori efectuarea unor manevre endoscopice invazive cum ar fi cateterismul ureteral separator sau brushing-ul ureteral. **Brushing-ul ureteral** (periajul) este un cateterism ureteral efectuat cu o sondă ureterală specială (brush-cateter) al cărei vârf are o mică periuţă. Prin mişcări de sus în jos repetate endoureterale sunt descuamate mai multe celule tumorale ceeace poate uşura diagnosticul citologic.

⇒ **Explorările imagistice**

Radiografia reno-vezicală simplă (RRVS) – are valoare diagnostică foarte redusă putând însă evidenţia eventualele metastaze osoase osteolitice.

Echografia – se execută de rutină, dar aduce informaţii reduse în diagnosticul acestei afecţiuni. Ea poate evidenţia răsunetul obstrucţiei ureterale sau poate obiectiva un proces înlocuitor de spaţiu pielic sau renal.

Urografia intravenoasă – este mijlocul diagnostic paraclinic cel mai util în această afecţiune. În tumorile uroteliale înalte se întâlnesc trei tipuri de imagini urografice: defectul de umplere (lacuna), stenoza şi rinichiul mut.

a) ***Defectul de umplere*** este semnul cel mai frecvent şi constă într-o lacună marginală sau centrală, unică sau multiplă; segmentul de deasupra lacunei poate fi dilatat iar uneori chiar şi sub lacună poate exista o dilataţie „în cupă de şampanie” (semnul Bergman).

b) ***Stenoza*** este mai rară deoarece şi forma infiltrativă, cea care conduce la o astfel de imagine, este mai rară decât cea vegetativă. Segmetul ureteral din amonte este dilatat.

c) Obstrucţiile tumorale pielo-ureterale complete sau cele cu invazie parenchimatoasă renală pot conduce la ***rinichi mut urografic***.

Ureteropielografia retrograde (UPR) – se realizează prin cateterizarea endoscopică a orificiilor ureterale cu sondă tip Chevassu sau Braasch prin care se injectează substanţă de contrast ce va opacifia

retrograd ureterul şi arborele pielocaliceal. Metoda este foarte utilă în rinichiul mut urografic, iar precizia dilataţiilor referitoare la natura obstacolului este net superioară celei din urografia intravenoasă.

Datorită naturii sale invazive manevra prezintă riscul vehiculării ascendente a unei infecţii situate în căile urinare inferioare, fapt ce-i limitează indicaţiile. Eventuala sa efectuarea se va face strict preoperator.

Tomografia computerizată (CT) şi **rezonanţa magnetică nucleară (RMN)** – sunt metode neinvazive complet anodine. Ele pot obiectiva cu uşurinţă prezenţa tumorilor pielice sau caliceale şi ceva mai greu pe cele ureterale. Sunt foarte utile în diagnosticul diferenţial cu litiaza radiotransparentă.

Au deasemenea mare valoare diagnostică în aprecierea extensiei tumorale, în aprecierea adenopatiilor şi în depistarea metastazelor la distanţă.

În această ordine de idei, ex.CT se constituie într-o investigaţie obligatorie de stadiere a bolii şi în urmărirea evoluţiei ulteriore. Urografia computer tomografică are cea mai mare acurateţe diagnostică. Leziunile plate nu sunt detectabile decât dacă au efect de masă sau dacă determină îngroșarea peretelui căii urinare. Prezența hidronefrozei secundare se asocază cu evoluție oncologică proastă, iar prezența maselor adenopatice mari este predictivă pentru boala metastatică.

⇒ **Explorarea endoscopică**

Cistoscopia – permite stabilirea locului sângerării (ureter stâng/drept) şi depistarea eventualelor tumori vezicale sincrone. Se efectuează deasemenea obligatoriu în controalele periodice ale pacientului dispensarizat oncologic.

Ureteroscopia retrogradă – este investigaţia „regină” în această afecţiune. Ea permite stabilirea diagnosticului de certitudine de tumoră urotelială prin vizualizarea directă şi biopsierea acesteia. Se execută cu ureteroscoape rigide sau flexibile, sub anestezie, permiţând explorarea ureterului şi bazinetului sau chiar a calicelor (ureteroscoapele flexibile).

Pe lângă valenţele diagnostice deosebite ureteroscopia prezintă şi reale posibilităţi terapeutice în chirurgia conservatoare a ureterului.

Diagnosticul pozitiv – al tumorilor de uroteliu se pune pe baza informaţiilor oferite de :

- *citologia urinară;*
- *cistoscopia trebuie efectuată standard pentru a exclude tumori vezicale concomitente și pentru a identifica originea sângerării ureterale ;*
- *urografia computer tomografică;*
- *urografia intravenoasă/UPR.*

Diagnosticul de certitudine – se pune pe baza ex. anatomopatologic al piesei chirurgicale sau al biopsiei efectuate prin ureteropielonefroscopie.

Diagnosticul diferenţial – se face de regulă cu următoarele afecţiuni:

- *tumorile renale parenchimatoase;*
- *litiaza reno-ureterală radiotransparentă;*
- *tuberculoza urogenitală;*
- *necroza papilară* – afecţiune foarte rară;
- *ureterita chistică* – afecţiune rarisimă.

10.1.5. Evoluţie. Prognostic.

Netratată, boala evoluează implacabil complicându-se cu obstrucţia căilor urinare, sângerare, anemie severă, suprainfecţie, invazia organelor vecine şi metastaze la distanţă.

Pentru pacienţii trataţi cel mai important factor prognostic este reprezentat de stadierea TNM în momentul diagnosticului. Astfel supravieţuirea la cinci ani după chirurgia radicală este:

- Stadiul Tis, Ta, T1 – aproximativ 90%;
- Stadiul T2 – aproximativ 40%;
- Stadiul T3, T4, N1 – aproximativ 10%;
- Stadiul N2 sau M1 – 0%.

Supravieţuirea globală la cinci ani pentru întreg grupul este de aproximativ 35%.

Grading-ul tumoral este la rându-i un element prognostic foarte important.

Rata de recurenţă după chirurgia conservatoare deschisă, endoscopică sau pe bontul ureteral restant, este semnificativă, între 25 – 40%.

Recurenţa contralaterală după nefroureterectomie este apreciată la 2% iar cea vezicală între 10 – 20%.

Pentru o mai bună decizie terapeutică pacienții au fost încadrați în categorii de risc în funcție de evoluție. Avem așadar TCUS cu risc mic- tumori unifocale, mai mici de 1 cm, cu citologie și biopsie de grad mic, fără aspect infiltrative la urografia computertomografică (toți acești factori trebuie să fie prezenți) și TCUS cu risc mare- hidronefroza, tumora mai mare de 1 cm, citologie sau biopsie cu grad mare de anaplazie, tumori multifocale sau cistectomie radicală pentru tumoră vezicală în antecedente (oricare dintre factori trebuie să fie prezent).

10.1.6. Tratamentul

Este esenţialmente chirurgical, aceasta fiind singura modalitate terapeutică prin care se poate obţine vindecarea bolii sau prelungirea vieţii pacienţilor.

Tratamentele adjuvante, radioterapia, chimioterapia citostatică sistemică sau instilaţională sau imunoterapia, au rezultate relativ slabe în această afecţiune însă aplicarea lor în completarea chirurgiei poate conduce la o reducere a ratei recurenţelor şi la îmbunătăţirea prognosticului.

Tratamentul chirurgical - se realizează actualmente printr-o multitudine de modalităţi: chirurgie deschisă, laparoscopică sau endoscopică, cu viză conservatoare sau radicală.

Indicaţia chirurgicală se va pune după o evaluare minuţioasă şi complexă în care se va ţine seama de: stadiul şi grading-ul tumoral; mărimea, numărul şi localizarea tumorilor; funcţionalitatea aparatului urinar, vârsta pacientului şi tarele organice asociate.

În principiu **tratamentul conservator** este rezervat stadiilor incipiente şi tumorilor bine diferenţiate, unice şi de mici dimensiuni.

Indicaţiile sale sunt mai extinse la pacienţii vârstnici, taraţi şi la cei cu afectare bilaterală, insuficiență renală sau cu rinichi unic. La aceştia se va avea în vedere în primul rând evitarea unui stress anestezico-chirurgical şi prezervarea pe cât posibil a funcţiei renale.

Principalele **modalităţi de tratament chirurgical conservator** sunt următoarele:

- ***ureterectomia distală*** cu sau fără ***ureterocistoneostomie*** – în tumorile de ureter pelvin;
- ***ureterectomia segmentară*** cu ***anastomoză ureterală termino-terminală*** – în cele lomboiliace; este asociată cu rată de recurență mai mare decât în ureterectomiile de ureter distal.
- ***nefrectomia parţială*** – în tumorile caliceale;
- ***excizia parţială de bazinet*** – în cele pielocaliceale;
- ***electrorezecţia, electrocauterizarea, fulgurarea*** sau ***laser-vaporizarea*** prin ***ureteroscopie***, etc.

O modalitate modernă de tratament conservator este **tratamentul endoscopic**.

Se realizează prin **ureteroscopie retrogradă sau anterogradă** (prin nefrostomie percutană) utilizând ureteroscoape rigide sau flexibile. Riscurile de perforaţie sau strictură ureterală sunt considerabile (5-15%) mai ales în electrorezecţiile efectuate prin ureteroscopie retrogradă.

Abordul anterograd, cu ureteroscop flexibil şi utilizarea laservaporizării prezintă riscuri mai reduse.

În general însă procedurile chirurgicale conservatorii sunt grevate de un ***risc înalt de recurenţă tumorală (până la 40%)***.

Tratamentul chirurgical radical – se realizează prin nefroureterectomie totală cu cistectomie perimeatică, considerată operaţia standard în tumorile de uroteliu.

Ea este indicată în TCC extinse şi în cele cu stadiu sau grading înalt, fiind singura modalitate care, ţinând cont de multicentricitatea procesului oncogenetic urotelial, previne recidivele în segmentele indemne macroscopic. Simpla nefrectomie sau nefroureterectomia subtotală cu abandonarea ureterului distal este grevată de recidive în bont în 30% din cazuri.

Se execută printr-o singură incizie abdominală extinsă ori printr-o lombotomie combinată cu laparotomie puboombilicală. Acest abord larg este grevat deseori de complicaţii precoce sau laxitate parietală. Pentru a evita incizia dublă, foarte şocogenă la vârstnici, bontul ureteral distal poate fi extras endoscopic prin striping cu rezecţie perimeatică.

Nefroureterectomia totală laparoscopică - exclude riscurile chirurgiei radicale deschise, anterior enumerate, complicaţiile parietale fiind neglijabile.

Aspectul estetic al abdomenului nu este compromis iar spitalizarea este mult redusă.

Durata intervenţiei este cel puţin dublă iar manipularea ureterală laborioasă poate creşte riscurile de însămânţare tumorală.

Limfadenectomia retroperitoneală sau **pelvină** - sporeşte radicalitatea nefroureterectomiei totale fiind expres indicată în tumorile cu stadiu/grading înalt.

Tratamentul complementar

Imunoterapia – se realizează prin instilaţii cu **BCG** prin cateter pielic percutan sau prin instilaţii endovezicale după realizarea unui reflux vezico-ureteral. Este indicată ca tratament complementar al operaţiilor conservatoare, riscurile fiind minime iar beneficiile asemănătoare celor din tratamentul similar al tumorilor vezicale.

Astfel în cazurile de TCC cu CIS (carcinom „in situ”) asociat, tratate conservator, instilaţiile cu BCG pot realiza o negativare a citologiei urinare în 70-80% din cazuri.

Chimioterapia instilaţională – cu *Thiotepa sau Mitomicină C* se face prin cateterul ureteral lăsat pe loc după electrorezecţia TCC prin ureteroscopie, sau prin cateter pielic percutan. Este în general bine tolerată şi scade semnificativ rata recidivelor.

Chimioterapia sistemică – este rezervată pacienţilor cu TCC cu risc înalt sau celor cu metastaze la distanţă. Schema terapeutică cea mai utilizată include *metrotexatul, vinblastina, adriamicina* şi *cisplatinul (MVAC)*. Rata de răspuns este apreciată la 10%, complicaţiile la 40% iar mortalitatea la 2-3%.

În general se consideră că beneficiile aduse de MVAC sunt contrabalansate statistic de rata complicaţiilor.

Gemcitabina (Gemzar),un citostatic recent introdus are toxicitate mai redusă şi eficienţă mai mare.

Radioterapia – poate fi indicată ca tratament adjuvant pentru prevenirea recidivelor locale după operaţiile radicale în TCC cu risc înalt. Rezultatele sunt considerate ca slabe.

Urmărirea postoperatorie

Este obligatorie pentru a detecta tumorile vezicale metacrone, recurența locală și metastazele la distanță. Urmărirea implică cistoscopia și citologia urinară efectuate periodic mai mult de 5 ani.

După **nefroureterectomie radicală** urmărire mai mult de **5 ani**
Tumori non-invazive
Cistoscopie și citologie urinară la 3 luni apoi annual
CT annual
Tumori invasive
Cistoscopie/ citologie urinară la 3 luni și apoi annual
CT la 6 luni primii 2 ani, apoi annual
După **managementul conservator** urmărire mai mult de **5 ani**
Citologie urinară, cistoscopie la 3, 6 luni și apoi anual
Cistoscopie, ureteroscopie și citologie in situ la 3 și 6 luni, apoi la 6 luni timp de 2 ani, ulterior annual.

Tabel 10.2. Strategia de urmărire a pacienților

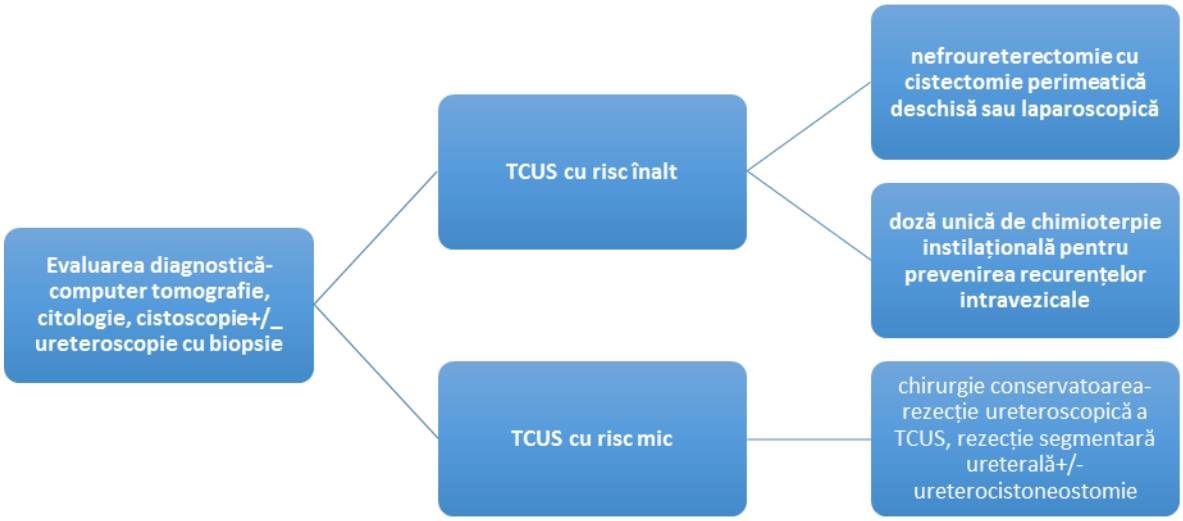

Figura 10.1. Managementul TCUS

11.Tumorile vezicii urinare

Drăgoescu O, Tomescu P

11.1. Date epidemiologice

Tumorile vezicale (TV) sunt cele mai frecvente tumori ale tractului urinar fiind pe locul doi, după cancerul de prostată între tumorile aparatului uro-genital.

Cu o incidenţă globală de 5% din totalitatea cazurilor noi de cancer diagnosticate anual, tumorile vezicale se situează pe locul patru ca frecvenţă la bărbat după cancerul de prostată, cel bronhopulmonar şi cel de colon.

Boala este de circa trei ori mai frecventă la bărbaţi faţă de femei, incidenţa tumorilor vezicale la populaţia albă europeană fiind de aproximativ 20 cazuri noi/an/100.000 de locuitori. Riscul unui bărbat de a dezvolta cancer vezical în timpul vieţii este de aproximativ 2%, iar al unei femei de 0,7%.

America de Nord înregistrează cea mai crescută incidenţă, fiind urmată de Europa de Vest şi de Europa de Est. La populaţia de culoare incidenţa este de două ori mai mică, iar în Asia şi Oceania frecvenţa este şi mai redusă până la de 10 ori.

Riscul de îmbolnăvire creşte semnificativ cu vârsta, incidenţa pe categorii de vârstă fiind de 10 cazuri noi %ooo la 45 de ani, 50 de cazuri noi/an %ooo la 60 de ani şi de 100 cazuri noi/ an%ooo la 85 de ani.

11.2. Etiopatogenie

Rehn în 1895 a fost primul care a descris cazuri de tumoră vezicală la muncitori cu expunere prelungită la anilină.

Primele studii ştiinţiifice asupra cauzelor profesionale ale cancerului vezical datează însă din 1950 în Anglia, când au fost identificate cazuri în industria lacurilor, vopselurilor, coloranţilor şi cauciucului. Ulterior au fost identificate aproximativ 40 de ocupaţii cu risc înalt. Totuşi riscul profesional nu a putut fi precis cuantificat. Există însă dovezi evidente ale unui risc crescut în industria vopselurilor, a cauciucului, pielăriei, la pictori, şoferi şi în industria aluminiului. Astfel riscul de mortalitate prin tumoră vezicală este de 10 – 50 de ori mai mare la lucrătorii din industria vopselurilor în funcţie de duratra expunerii.

Şoferii profesionişti au la rândul lor un risc de 3 ori mai mare de a dezvolta boala decât restul populaţiei. O frecvenţă crescută este semnalată şi în petrochimie, la mineri, la mecanicii auto, preoţi, farmacişti, coafeze, etc.

Modificările oncogenetice uroteliale reprezintă un fenomen complex ce a fost asiduu studiat în ultimii ani. Au fost identificate numeroase substanţe numite “iniţiatori” sau metaboliţi ai acestora ce alterează A.D.N.-ul celular transformând celula normală într-una malignă.

Ultrerior acţionează o altă categorie de substanţe numite “promotori” care, deşi nu sunt intrinsec carcinogene, favorizează dezvoltarea clonală a celulelor tumorale.

Fumatul – este considerat principalul factor de risc al tumorilor vezicale. Sute de studii epidemiologice au demonstrat evident acest fapt. Aproximativ 85% din pacienţii cu tumoră vezicală sunt fumători. Fumătorii au un risc de 2-5 ori mai mare faţă de nefumători de a dezvolta boala. Acest risc este direct proporţional cu numărul de ţigarete fumate zilnic şi cu durata în ani a viciului.

S-a demonstrat că nitrozaminele din fumul de ţigară, după ce sunt metabolizate prin glicuronoconjugare în ficat se elimină prin urină sub formă de ortofenol, o substanţă puternic carcinogenă, cu ajutorul căreia s-a şi reuşit reproducerea experimentală de tumori vezicale la animale. Alte amine carcinogene ce pot induce tumori vezicale sunt: betanaftilamina, anilina, fenilalanina şi benzopirenul (ultima prezentă de asemenea în fumul de ţigară).

Factori dietetici - cafeaua, alcoolul şi îndulcitorii artificiali nu cresc riscul de tumoră vezicală. Fructele, laptele şi alimentele bogate în vitamina A scad uşor acest risc. Persoanele care consumă puţine lichide şi care beau apă clorinată de la robinet au un risc de două ori mai mare de a se îmbolnăvi decât cei care beau apă minerală.

Medicamentele – există studii care indică o creştere uşoară a riscului de boală la indivizii cu ingestie prelungită de analgetice sau la cei trataţi cu ciclofosfamidă.

Afecţiuni urinare – infecţiile urinare cronice sau cele frecvent recidivate cresc riscul de îmbolnăvire de 2-3 ori. Există zone în Africa în care datorită infecţiilor endemice cu schistosoma tumorile vezicale sunt foarte frecvent întâlnite.

Staza urinară creşte deasemenea evident rata de risc, diverşii carcinogeni eliminaţi prin urină fiind practic în contact permanent cu mucoasa vezicală la aceşti pacienţi.

Iradierea pelvisului – folosită frecvent în scop terapeutic la femeile cu cancer cervicouterin creşte de 8-9 ori rata de risc.

Studiind evoluţia naturală a mai multor cazuri de cancer vezical, s-a constatat că unii bolnavi au avut în antecedente tumori uroteliale înalte sau din contră, ulterior tratării unei tumori vezicale au dezvoltat tumori înalte.

S-a ajuns astfel, firesc, la teoria multifocalităţii tumorilor uroteliale care concepe aceste tumori ca o maladie a întregului uroteliu, supus acţiunii continue a unui agent carcinogen.

Până nu de mult se considerase că tumorile vezicale apăreau ca o consecinţă a grefării pe mucoasa vezicală a celulelor neoplazice vehiculate în sens descendent de la o tumoră înaltă.

Această teorie a filiaţiei "mamă-fiică" a fost însă abandonată pentru ideea de tumori "surori" de aceeaşi vârstă sau de vârste diferite (tumori sincrone sau asincrone), teoria multicentrică stabilind că este vorba de o "diateză tumorală de câmp urotelial".

11.3. Anatomie patologică

Majoritatea tumorilor vezicii urinare sunt tumori maligne (>97%). Aproximativ 90% din tumorile maligne dezvoltate la nivelul vezicii urinare au origine epitelială (carcinoame), iar 90% dintre acestea sunt carcinoame uroteliale.

Din punct de vedere *histopatologic* se disting trei categorii de tumori vezicale:

- **Carcinoamele uroteliale sau carcinoame cu celule tranziţionale (TCC – Transitional Cell Carcinoma)** reprezintă majoritatea a tumorilor vezicale maligne (90-92%). Sunt tumori de mare agresivitate, care netratate pun viaţa pacienţilor în pericol. Deseori au aspect polipoid fiind etichetate, din păcate în mod eronat, drept "polipi vezicali", denumire ce sugerează greşit benignitatea.
- **Carcinoamele vezicale netranziţionale** – sunt mult mai rare – 7-8%, sunt în principal carcinoame scuamoase ce apar frecvent în orientul mijlociu care este zonă endemică pentru schistosomiază şi mai rar adenocarcinoame, sarcoame sau tumori mixte.
- **Formele rare** cuprind: melanoame, lipoame, hemangioame, coriocarcinoame, limfoame, feocromocitoame, etc.

Papilomul vezical – este o tumoră vezicală benignă extrem de rară, fiind practic excepţia ce confirmă regula că tumorile vezicale sunt majoritar maligne.

O formă particulară de tumoră urotelială malignă este **"carcinomul in situ" (CIS)**. Acesta constă într-o proliferare anaplazică mucoasă, ***foarte agresivă***, care dezorganizează arhitectura uroteliului pe care îl îngroaşă, de unde şi numele de carcinom plat ("flat carcinoma"). El se poate prezenta atât ca formă vizibilă macroscopic, ca zone de ***"agitaţie celulară"***, cât şi ca formă fără nici o manifestare macroscopică, fiind evidenţiabil numai prin biopsii seriate, randomizate ale mucoasei. Se exprimă microscopic prin anomalii cito-arhitecturale ale uroteliului, interesând întreaga sa grosime şi corespunzând atipiilor de grad înalt (similar gradului G3 al tumorilor papilare cu care coexistă – 25%). Carcinomul "in situ" are o evoluţie imprevizibilă, evoluează deseori spre tumoră infiltrativă dar uneori poate regresa spontan sau se poate menţine în formă latentă mulţi ani.

Din punct de vedere al *aspectului macroscopic* tumorile vezicale pot îmbrăca una din următoarele trei forme:

1. **Pediculate** – la care baza de implantare parietală este mai mică decât coroana. Acest aspect este cel mai frecvent fiind de regulă tipic pentru tumorile non-invazive, cu grad mai mic de agresivitate

Când sunt foarte multe, pot ocupa aproape toată endovezica, realizând forma clinică de maladie viloasă vezicală.

2. **Sesile** - care prezintă o bază largă de implantare. Aspectul este de regulă caracteristic tumorilor agresive, infiltrative.
3. **Sesil-pediculate** - la care diametrul coroanei este aproximativ egal cu cel al bazei de implantare. Sugerează de asemenea o agresivitate crescută a tumorii.

In general cu cât baza de implantare este mai largă, cu atât este mai probabil caracterul infiltrativ al tumorii. Acelaşi lucru este valabil şi pentru tumorile ulcerate, necrozate, cu franjuri scurte, murdare, uşor sângerânde. Aproximativ 75% din toate tumorile vezicale se localizează la nivel trigonal şi, prin urmare, vor interesa în cursul evoluţiei orificiile endovezicale; aproape 10% sunt localizate în zona domului vezical, cu origine embriologică, iar restul, de 15% sunt distribuite pe mucoasa peretelui posterior şi a pereţilor laterali ai vezicii.

Diferențierea tumorală. In funcţie de raportul existent între celulele normale şi cele nediferențiate, neoplazice în cadrul populaţiei celulare generale a unei tumori, se stabileşte *gradul de diferenţiere - "grading-ul" tumoral*. Se apreciază în acest fel ce grad de asemănare există între ţesutul tumoral şi un ţesut normal. Cu cât asemănarea este mai slabă cu atât tumora este mai slab diferenţiată şi mai agresivă.

Clasificarea O.M.S. **(WHO/ISUP 1998)** foloseşte trei grade de diferenţiere a tumorii vezicale:

G1- tumori bine diferenţiate - celulele normale reprezintă peste 2/3 din total;

G2- tumori mediu diferenţiate - celulele normale reprezintă 1/3 - 2/3 din total;

G3- tumori slab diferenţiate - celulele normale reprezintă sub 33% din total.

D. Gradul invaziei tumorale parietale - reprezintă profunzimea invaziei tumorale (extensia tumorală) la nivelul peretelul vezical (elementul T).

Dacă din punct de vedere anatomopatologic tumorile vezicale sunt împărţite după elementul T în TV non-invazive (Tis,Ta) şi TV invazive (T1-T4), o serie întreagă de citerii clinice, prognostice şi, mai ales, terapeutice au determinat separarea acestora în două grupuri unanim acceptate la ora actuală, în funcție de invazia muscularei:

TV non-invazive sau **superficiale** (Tis,Ta,T1 – non-muscle invasive bladder cancer); **TV infiltrative** sau **invazive în musculară** (T2-T4 muscle invasive and metastatic bladder cancer). Gradul invaziei tumorale parietale, cuantificat prin elementul "T" din stadierea TNM, are deci o foarte mare importanţă din punct de vedere prognostic, tumorile non-invazive fiind mult mai puţin agresive decât cele infiltrative. Indicaţia terapeutică este de asemenea net diferită pentru cele două mari categorii de tumori vezicale. Acest grad este apreciat clinic, endoscopic sau imagistic însă stabilirea sa cu certitudine nu este posibilă decât prin examenul histopatologic.

11. 4. Sisteme de stadializare

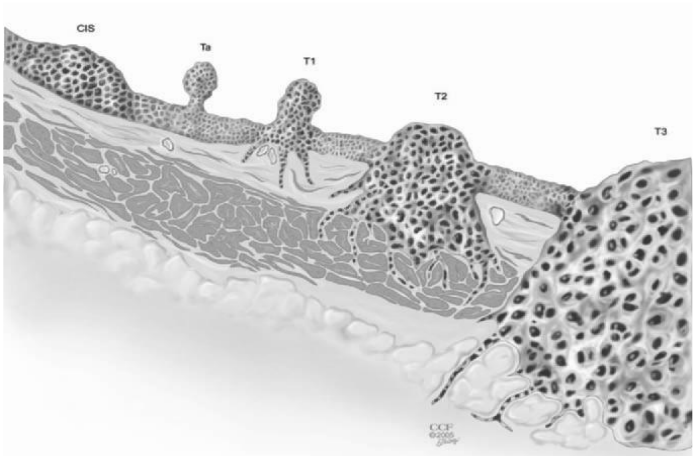

Figura 11.2. Clasificarea TNM în cancerul vezical

Clasificarea TNM 2009 în cancerul vezical:

Tumora primară (T) *(Specimenul bioptic trebuie să conţină musculara)*

Tx Tumora primară nu poate fi evaluată
T0 Nu există evidenţe asupra tumorii primare
Tis Carcinom *in situ* (*flat tumor*)
Ta Carcinom papilar neinvaziv
Tl Tumora invadează ţesutul conjunctiv subepitelial
T2 Tumora invadează musculara vezicii urinare
T2a Tumora invadează musculara superficială (1/2 internă)
T2b Tumora invadează musculara profundă (1/2 externă)
T3 Tumora invadează ţesutul perivezical
T3a Microscopic
T3b Macroscopic (masa extravezicală)
T4 Tumora invadează oricare dintre următoarele:
T4a Tumora invadează prostata, uterul sau peretele vaginal
T4b Tumora invadează peretele pelvin sau peretele abdominal

Ganglioni limfatici regionali (N)

(Ganglionii pelvini sub bifurcaţia arterei iliace comune – hipogastrici, obturatori)

Nx Ganglionii limfatici regionali nu pot fi evaluaţi
N0 Fără metastaze în ganglionii limfatici regionali
N1 Metastază ganglionară unică cu dimensiunea ≤ 2 cm
N2 Metastază ganglionară unică/multiplă cu dimensiunea 2 – 5 cm
N3 Metastază ganglionară unică/multiplă cu dimensiunea > 5 cm.

Adenopatia juxtaregională, periaorticocavă, mediastinală, etc. este considerată metastază la distanţă.

Metastaze la distanţă (M)

Mx Prezenţa metastazelor la distanţă nu poate fi evaluată
M0 Fără metastaze la distanţă
M1 Metastaze la distanţă.

Stadiul 0a	▪ Ta,N0,M0
Stadiul 0is	▪ Tis,N0,M0
Stadiul I	▪ T1,N0,M0
Stadiul II	▪ T2a,N0,M0 ▪ T2b,N0,M0
Stadiul III	▪ T3a,N0,M0 ▪ T3b,N0,M0 ▪ T4a,N0,M0
Stadiul IV	▪ T4b,N0,M0 ▪ orice T,N1,M0 ▪ orice T,N2,M0 ▪ orice T,N3,M0 ▪ orice T, orice N,M1

Tabelul 11.2. Stadiile tumorilor vezicale (AJCC-2009)

Pentru o mai fidelă orientare, modalitatea stadierii va fi notată cu litera C (Certainty - *indice de certitudine)* în modul prezentat mai jos:

C1 - stadiere exclusiv clinică;

C2 - imagistică;

C3 - chirurgicală, macroscopică.

C4 - anatomo-patologică, microscopică (p);

C5 - necroptică.

Criterii suplimentare de clasificare a cancerului vezical

Prefixul "**p**" notat înaintea clasificării TNM indică certificarea hitopatologică a stadiului respectiv (pTNM).

Numărul tumorilor se notează cu "**m**" urmat de cifra care indică numărul acestora: m1 - m9. Peste 9 tumori se notează mn.

Starea ureterelor ("**u**") este de asemenea cuprinsă în cadrul stadierii. Ureter drept indemn ud (-) sau afectat ud (+), respectiv us (+) sau us (-).

Iniţiala "**y**" indică lipsa/existenţa unor tratamente anterioare; y (-) sau y (+).

Litera "**r**" indică numărul recidivelor (r1, r2, etc.),

"**R**" arată eventuala restanţă tumorală postoperatorie : Ro fără restanţă; R1 restanţă microscopică, R2 restanţă macroscopică.

11. 4. Manifestări clinice

Hematuria cel mai frecvent simptom al tumorilor vezicii urinare, este nedureroasă, prezentă la aproximativ 85% din pacienţi ca manifestare de debut. În realitate aproape toţi pacienţii cu cancer detectabil cistoscopic au cel puţin hematurie microscopică decelabilă prin examen sumar de urină.

Hematuria din tumorile vezicale este de regulă *terminală* însă poate fi şi totală. De altfel, întotdeauna când intensitatea sângerării este mai mare hematuria este totală, toate hematuriile intense fiind totale. În general, fără a fi o însă o regulă absolută, se consideră că tumorile vezicale infiltrative sângerează mai puţin şi mai tardiv decât cele non-invazive.

Hematuria are, în general, **caractere tumorale**; spontană, variabilă ca intensitate, capricioasă ca orar, episodică, dar adesea însoţită de semne şi simptome care atrag atenţia asupra vezicii urinare. Caracteristicile hematuriei provocate de tumorile vezicale, ca de altfel întreaga simptomatologie a acestora sunt condiţionate de infiltraţie şi complicaţii. Într-un număr important de cazuri, hematuria constituie semnul care conduce la diagnostic şi poate rămâne singurul pe toata perioada evoluţiei clinice. Prin opoziţie, hematuria tumorilor infiltrante poate avea intensitate mai mică, fiind deseori însoţită de semnele reducerii capacităţii vezicale şi supuraţiei mucoasei patologice.

Hematuria determină bolnavul să se prezinte la consult medical, constituind – prin urmare – un semn favorabil diagnosticului. Dar nu toate tumorile vezicale sângerează. La circa 10-15% din cazuri, hematuria nu va fi consemnată niciodată în cursul întregii evoluţii! Între hematurie şi caracterele anatomice ale tumorii nu se poate stabili nici un raport precis. Tumorile non-invazive, pediculate sângerează abundent cu sânge roşu proaspăt, în timp ce tumorile infiltrative sângerează inconstant cu sânge vechi, negricios, cu sfaceluri tumorale, cheaguri vechi şi puroi.

Chiar dacă prin intensitatea ei, uneori spectaculoasă, hematuria nu pune în pericol imediat, deacât în mod cu totul excepţional, viaţa bolnavului, natura afecţiunii în sine reprezintă un pericol major.

Polakiuria - ca semn clinic, izolat, de debut, este relativ rară doar 5-10% din pacienţi. De regulă este asociată cu hematuria. Apare în formele avansate de tumoră infiltrativă ce reduc capacitatea vezicală şi doar excepţional de rar în tumori pediculate foarte voluminoase ce dislocă mult din volumul vezical.

Disuria – este deasemenea foarte rară (2-3%), simptom izolat, de regulă fiind asociată cu hematuria şi polakiuria în formele avansate de tumoră infiltrativă. Ea se datorează fie infiltrării colului vezical, fie obstrucţiei acestuia prin cheaguri de sânge sau prin franjuri tumorale plonjante.

Durerea pelvină – apare numai în fazele tardive de evoluţie a tumorilor infiltrative atunci când este invadat pericistul sau structurile extravezicale.

Cistita tumorală - este modalitatea clinică obişnuită de manifestare a tumorilor infiltrative avansate. Ea înglobează semnele şi simptomele enumerate anterior care apar, aşa cum am spus, rareori izolate.

Constă în hematurie moderată sau piohematurie, polakiurie nocturnă intensă, disurie şi dureri pelvine. La acestea se adugă semne de impregnare neoplazică, anemie, astenie complexă, anorexie şi scădere ponderală, dureri lombare şi dureri osoase etc.

Examenul local – constă în ***efectuarea palpării bimanuale*** ce constă în tuşeul rectal combinat cu palparea hipogastrică. Explorarea se efectuează pe masa ginecologică pacientul fiind în poziţie de talie perineală. În acest fel se pot obţine date foarte importante pentru aprecierea clinică a extensiei tumorale.

Tumorile infiltrative şi mai ales cele cu localizare posterocaudală sunt mai uşor de pus în evidenţă iar aprecierea extensiei lor este mult mai fidelă atunci când examenul este efectuat ***sub rahianestezie***.

Examenul clinic general – este relevant doar în stadiile evolutive foarte avansate ale tumorilor vezicale infiltrative. Pacienţii pot fi palizi datorită anemiei secundare hematuriei prelungite, pot prezenta semne de boală cronică de rinichi, limfedem al membrelor inferioare, dureri lombare sau dureri difuze osoase etc.

11.5. Explorările paraclinice

Examenele uzuale de laborator – hemoleucograma, examenul sumar de urină şi probele funcţionale renale, pot evidenţia gradul de anemie a pacientului şi prezenţa hematuriei sau pot aprecia funcţionalitatea renală, eventuala insuficienţă renală. Transaminazele, glicemia și probele de coagulare sunt teste obligatorii pentru evaluarea preoperatorie a oricărui pacient chirurgical.

Examene speciale de laborator

Citologia urinară exfoliativă – decelează eventualele celule maligne din sedimentul uinar. În mod normal, un număr apreciabil de celule uroteliale se exfoliază zilnic fiind eliminate prin urină putându-se decela în sedimentul urinar.

Celulele pentru examenul citologic pot fi obţinute în mai multe feluri:

- din urina eliminată spontan – dar niciodată din prima micţiune matinală, deoarece urina nocturnă stagnantă conţine prea multe celule alterate,
- în timpul unei cistoscopii,
- prin lavaj vezical – pe teaca cistoscopului sau pe cateter uretro-vezical.

Metoda se bazează pe evidenţierea directă, pe frotiu, a celulelor maligne exfoliate. Fixarea şi colorarea se fac după tehnica *Papanicolau* sau prin colorare simplă cu albastru de metil. Citologia urinară exfoliativă poate fi folosită:

- în scop de diagnostic al carcimoamelor uroteliale,
- pentru monitorizarea pacienţilor după tratamentul cancerului urotelial,
- ca *screening* al populaţiei cu risc crescut,
- ca prognostic al potenţialului biologic al cancerului urotelial.

Sensibilitatea citologiei urinare exfoliative este direct proporţională cu gradul de displazie celulară; 37 – 50% pentru tumorile cu grad jos de displazie, respectiv 74 – 100% pentru tumorile sesile, cu grad înalt de displazie [32-21].

Pentru interpretare este nevoie de un citologist experimentat care să poată sesiza modificările nucleare ale celulelor descuamate. Astfel în inflamaţiile acute sau cronice ale vezicii urinare minimul celulelor din sediment creşte spectaculos iar citomorfologia profund modificată ridică probleme de diagnostic diferenţial. Indiferent însă de valoarea citologistului testul are o acurateţe redusă sau crescută a rezultatelor fals negative făcând metoda nesigură. În special tumorile non-invazive şi cele bine diferenţiate cu risc redus sunt mai greu decelabile. Tumorile infiltrative, carcinomul „in situ” şi în general cele slab diferenţiate, anaplazice sunt mai uşor obiectivabile.

Citoflowmetria sau ***Citologia automatizată*** – are o fideliate diagnostică de peste 90% îndepărtând elementul subiectiv din studiul morfologic. Sedimentul celular obţinut prin centrifugarea urinii este impregnat cu un fluorocrom, ulterior conţinutul de ADN celular fiind determinat computerizat prin citirea cu laser a fluorescenţei emise.

Markeri diagnostici şi prognostici ai tumorilor vezicale

Căutarea unor markeri care să evidentieze afecţiunea în faze infraclinice, să-i aprecieze agresivitatea, evoluţia şi prognosticul vital este un demers ştiinţific în plin avânt. Există numeroase studii despre markeri genetici (proteina p53, proteina Ki67, Her2), markeri celulari (antigenele de suprafaţă ABO, BTA, etc) sau markeri biochimici (activitatea ornitindecarboxilazei) etc. Din păcate până în momentul actual informaţiile prognostic – evolutive oferite de aceştia sunt apreciate drept mediocre (specificitate şi sensibilitate sub 50-60%)

În continuare ***extensia*** şi ***grading-ul tumoral*** rămân cei mai buni indicatori de apreciere a prognosticului.

Pentru diagnostic şi mai ales pentru urmărirea evoluţiei bolii se foloseşte determinarea unor *markeri urinari* care spre deosebire de cei prognostici sunt mult mai elocvenţi:

- *proteinele matriceale nucleare (NMP22)* – cu o sensibilitate de până la 84% şi o specificitate de 97%,
- *telomeraza urinară* – cu o specificitate de 70% şi o sensibilitate de 75%,
- *acidul hialuronic/hialuronidaza urinară* - specificitate 90%, sensibilitate 85%.

11.6. Explorările imagistice

Echografia renovezicală – are o valoare diagnostică foarte ridicată. Metoda este complet neinvazivă şi se repeta fără probleme. Se poate executa foarte rapid permiţând stabilirea unui diagnostic pozitiv chiar de la prezentarea pacientului cu hematurie. Deasemenea poate oferii indicaţii preţioase referitoare la numărul şi mărimea tumorilor, localizarea lor, gradul de infiltraţie parietală şi răsunetul lor înalt. Chiar ganglionii pelvini pot fi vizualizaţi şi măsuraţi atunci când există adenopatie tumorală.

Figura 11.3. Aspect ecografic de tumoră vezicală-transductor abdominal

Ecografia vezicii urinare se execută de regulă pe cale abdominală. Tumorile vezicale apar la ecografie ca mase exofitice, ecodense, intra-cavitare, fixate la perete, care nu-şi schimbă poziţia odată cu schimbarea poziţiei pacientului, cu perete vezical normal adiacent tumorii.

De asemenea, permite evaluarea răsunetului asupra aparatului urinar superior (rinichi, căi urinare), dar și a celorlalte organe abdominale (ficat, splină, pancreas, etc).

Echografia transrectală sau cea **transvaginală** are o rezoluţie sporită faţă de cea abdomină permiţând evidenţierea tumorilor de mici dimensiuni sau aprecierea extensiei tumorale parietale. Şi mai performantă din acest punct de vedere este **echografia transuretrală** care, dat fiindcă este o manevră invazivă și costisitoare are indicaţii, mai restrânse.

Urografia intravenoasă rămâne prin prisma relaţiei cost/informaţii diagnostice, una dintre cele mai importante investigaţii diagnostice radiologică. Ea poate evidenţia în timpul cistografic, lacune sau rigidizări, retracţii şi infiltraţii parietale etc. În plus, se obţin relaţii morfologice dar și funcționale asupra aparatului urinar superior, ureterohidronefroză uni- sau bilaterală, rinichi nefuncțional sau prezenţa unor tumori („surori”) de căi urinare înalte.

Tomografia computerizată (CT) a devenit în ultima perioadă o investigaţie esenţială *ce* trebuie executată pentru studierea bolii şi pentru urmărirea evoluţiei în timp la pacienții cu tumori vezicale invazive. Atunci când efectuează cu substanţă de contrast, este posibilă aprecierea extensiei parietale a tumorii şi eventualul răsunet înalt.

Metoda este de asemenea cel mai bun mijloc de a aprecia prezenţa adenopatiei tumorale sau a metastazelor la distanţă. Tomografele de ultimă generaţie permit chiar şi reconstrucţia spaţială a organelor afectate. Astfel este posibilă efectuarea unei endoscopii virtuale a aparatului urinar putând fi evitată în acest fel endoscopia instrumentală mult mai traumatizantă.

Rezonanţa magnetică nucleară (RMN) – este o explorare ceva mai scumpă şi nu aduce informaţii în plus faţă de examenul CT. Este indicată mai ales la pacienţii cu insuficienţă renală la care nu se poate injecta substanţă de contrast.

Cele mai multe metastaze la distanţă, provocate de tumorile vezicale maligne, sunt localizate în plămâni şi oase. Diagnosticul radiologic al acestora se face prin: radiografii toraco-pulmonare sau CT toracic respectiv prin radiografii osoase sau scintigrafii osoase (evidenţiază metastazele osoase cu 9 - 12 luni mai devreme decât expresia evidentă a acestora pe radiografiile standard).

11.7. Explorarea endoscopică – Cistoscopia

Este o explorare instrumentală de bază şi ***obligatorie*** în diagnosticul tumorilor vezicale. Prin vizualizarea directă a tumorii, cistoscopia permite **diagnosticul pozitiv**, imaginea mult mărită de sistemul video-optic al cistoscopului fiind mult mai bună decât cea cu ochiul liber. Sunt apreciate totodată mărimea, aspectul, localizarea şi baza de implantare a tumorii ca şi aspectul mucoasei vezicale adiacente, orifiile ureterale şi colul vezical.

În cazul identificării unei formațiuni tumorale la nivel vezical se vor descrie: numărul, localizarea, dimensiunile maxime, aspectul, baza de implantare, relația cu orificiile ureterale, trigonul vezical, colul vezical su prostata, precum și alte detalii legate de tumoră (calcificări, ulcerații, cheaguri de sînge). Tumorile non-invazive, non-invazive, cu grad mare sau mediu de diferențiere sunt de regulă mici (< 3 cm Ø), pediculate, cu bază mică de implantare, cu franjuri tumorale lungi și mobile. Tumorile invazive, cu grad mediu sau redus de diferențiere sunt voluminoase, sesile, cu largă largă de implantare.

Cistoscopia se efectueză cu cistoscopul rigid sau flexibil sub rahianestezie sau sub anestezie locală de contact (geluri hidrosolubile cu Lidocaină).

Când strategia diagnostică şi terapeutică o impune, se efectuează rahianestezia ce permite **biopsierea** sau chiar **rezecţia endoscopică (TUR-V)** a tumorii. Relaxarea superioară obţinută astfel permite o mult mai bună evaluare a tumorii şi o apreciere mai fidelă (prin tuşeu rectal combinat cu palpare hipogastrică) a invaziei tumorale parietale.

Orice formațiune tumorală sau pseudotumorală situată la nivel vezical trebuie considerată tumoră malignă și biopsiată pentru stabilirea diagnosticului de certitudine, dat fiind că peste 95% dintre acestea sunt tumori maligne. Oricât ni s-ar părea de clară sau de patognomonică leziunea recoltată, numai examenul microscopic poate oferi atât diagnosticul de malignitate cât şi stadierea acestuia. De asemenea se recomandă biopsierea oricărei zone vezicale suspecte (hiperemică -”agitată”) la un pacient diagnosticat sau tratat în prealabil pentru tumoră vezicală pentru diagnosticarea carcinoamelor *in situ* (CIS) concomitente.

Examenul histopatologic al ţesutului vezical recoltat fie prin cistoscopie, fie prin electro-rezecţie transuretrală monopolară sau bipolară (TURV), este deci cel care pune **diagnosticul de certitudine**.

Pentru tumorile vezicale de mici dimensiuni, biopsia reprezintă de fapt electrorezecția completă a acestora, iar în cazul tumorilor mai mari, cu aspect infiltrativ, ce nu por fi eradicate prin tratament endoscopic se prelevă cu pensa de biopsie rece sau se electrorezecă fragmente semnificative pentru evaluarea tipului tumoral și a profunzimii invaziei tumorale. Astfel, pentru a obține diagnosticul complet este necesară prezența pe piesa de biopsie de fibre musculare din detrusor ce permit evaluarea profunzimii invaziei tumorale știut fiind că tratamentul chirurgical diferă fundamental la pacienții cu tumori ce prezintă invazie a muscularei vezicale (cistectomie radicală) față de cei cu tumori non-invazive, la care este suficientă de obicei intervenția endoscopică (TURV), mult mai puțin invazivă.

Detectarea tumorilor vezicale prin fluorescenţă – diagnosticul fotodinamic

Așa cum am menționat, cistoscopia convenţională şi rezecţia endoscopică permit vizualizarea şi biopsierea anomaliilor mucoase care au expresie macroscopică. Pot exista însă leziuni de displazie sau de carcinom *in situ* care nu sunt optic vizibile în momentul efectuării cistoscopiei. Aceste leziuni "invizibile" sunt probabil la originea a numeroase recidive tumorale care pot fi evitate dacă sunt depistate precoce. Diagnosticul fotodinamic (PDD - photodynamic diagnosis) al tumorilor vezicale poate pune în evidenţă aceste zone de displazie urotelială prin cistoscopie fluorescentă şi permite biopsierea lor dirijată urmată de distrucţia selectivă a acestora. Practic procedura presupune instilarea prealabilă în vezica urinară a unor substanțe numite fluorocrome (acid 5-amino levulinic sau hexaminolevulinic - Hexvix) care se fixează selectiv la nivelul uroteliului tumoral și permite obţinerea unei fluorescenţe selective a acestor zone care pot fi puse în evidenţă prin examen cistoscopic efectuat în lumină fluorescentă.

11.8. Diagnosticul diferenţial al tumorilor vezicale

Problemele de diagnostic diferenţial al tumorilor vezicale se ridică în etapa clinică de investigare preendoscopică. În această fază principalele afecţiuni ce trebuie avute în vedere sunt:

- ***adenomul şi adenocarcinomul de prostată,***
- ***litiaza vezicală şi corpii străini intravezicali,***
- ***ureterocelul,***
- ***cistoidul,***
- ***tuberculoza vezicală,***
- ***cistitele cronice hipertrofice, hemoragice sau ulcerative,***
- ***ulceraţiile de sondă,***
- ***tumorile de vecinătate*** invazive în vezică (cervico-uterine, simgoidiene, uracă,etc)

Pentru stabilirea diagnosticului de certitudine este obligatorie efetuarea examenului cistoscopic şi examenul histopatologic din piesele de biopsie sau rezecţie a tumorii.

11.9. Evoluţie. Prognostic

În momentul diagnosticului, 70% dintre pacienţi prezintă tumori vezicale non-invazive, non-invazive (40% - Ta şi 30% - T1) restul de 30% având tumori vezicale infiltrative, invazive în diverse stadii. Reprezentarea grading-ului la debutul clinic este de 40% pacienţii cu G1, 25% cu G2, 35% cu G3, procente ce susţin existenţa unei corelaţii evidente între agresivitatea celulară şi gradul extensiei parietale.

Se apreciază că, în lipsa unor tratamente complementare, până la 80% dintre pacienţii cu tumori non-invazive corect operate vor avea recidivă în următorii 5 ani, rata recidivelor fiind semnificativă în special în primii doi ani după operaţie. Aplicarea unor tratamente complementare moderne poate scădea rata recidivelor tumorilor non-invazive operate până la 25-30%.

Extensia tumorală se face local, limfatic şi hematogen.

Extensia locală se face în profunzime odată cu invazia muscularei, tumorile fiind considerate infiltrative. În timp, pot fi invadate meatele uretrale, colul vezical, prostata sau vaginul, pericistul, peritoneul şi pereţii pelvini („pelvis îngheţat").

Extensia ganglionară se produce pe direcţia ganglioni peri- şi retrovezicali, hipogastrici, obturatori, iliaci externi şi ulterior lomboaortici .

Metastazarea hematogenă este mai frecventă în oase, plămâni şi ficat. Dintre pacienţii cu metastaze doar 5% supravieţuiesc la 2 ani după diagnostic şi doar 0,5% după 5 ani.

Supravieţuirea la 5 ani este de **80%** la pacienţii **cu tumori vezicale non-invazive (Ta-T1)** și mult mai redusă la pacienții cu **tumori vezicale invazive (T2-T4)**, respectiv ***55%*** pentru cei cu ***T2***, ***40%*** cu ***T3*** şi ***15%*** pentru cei cu ***T4***. Prezența adenopatiilor tumorale (N+) și mai ales a metastazelor viscerale (M+) reduce supraviețuirea la sub 1% la 5 ani!

11.10. Tratamentul tumorilor vezicale

Tratamentul tumorilor vezicale este un proces complex. Niciodată o tumoră vezicală nu trebuie tratată printr-o singură metodă ci printr-un ***complex de măsuri terapeutice*** ce vor fi aplicate concomitent sau succesiv.

A. Tratamentul chirurgical - reprezintă pivotul terapeutic şi constă într-o multitudine de intervenţii chirurgicale ce trebuiesc corect indicate şi adaptate diverselor situaţii patologice întâlnite. Indicaţia chirurgicală se face ţinând seama de extensia tumorală: mărimea, numărul şi localizarea tumorilor, grading-ul tumoral, rata recidivelor, terenul, vârsta şi dorinţa pacienţilor.

Împărţirea tumorilor vezicale în non-invazive (Ta-T1) şi infiltrative (cu invazia musculoasei T2-T4) este foarte utilă din punct de vedere terapeutic, metodele chirurgicale de elecţie fiind în principiu rezecţia endoscopică transuretrală (TUR-V) pentru tumorile non-invazivee şi cistectomia radicală pentru cele invazive.

1. Electrorezecţia transuretrală a tumorilor vezicale (TUR-V) - este deci o metoda de elecţie în tratamentul chirurgical al tumorilor non-invazive. Se execută pe cale transuretrală. cu ajutorul rezectoscopului, sub rahianestezie sau anestezie generală. Presupune electrorezecția de multiple fragmente tumorale de mici dimensiuni până la înlăturarea completă a țesutului tumoral vizibil și a unei părți a peretelui vezical subjacent tumorii (inclusiv țesut muscular).

Este indicată în toate tumorile non-invazive **Ta-1** cu **G1-2** şi în **recidivele lor** şi ca tratament iniţial în **Ta-1** cu **G3** (recidiva în această situaţie poate pune în discuţie cistectomia). De asemenea se poate indica şi în unele tumori T2 de mici dimensiuni, ca tratament iniţial.

Pe lângă scopul curativ, metoda se mai execută şi ca ***modalitate diagnostică*** de stadiere în orice „T" şi ca ***metodă paleativă*** în sângerările masive la pacienţi cu tumori inextirpabile.

Principalele complicaţii ale TUR-V sunt: perforaţia vezicală, obstrucţia ureterală, hematuria, sindromul post TUR, infecţiile urinare, stricturile uretrale etc.

2. Electrofulgurarea endoscopică - se execută ca ***metodă de hemostază*** după efectuarea biopsiilor randomizate de mucoasă şi în scop paleativ hemostatic, în tumorile inoperabile. Ea se mai pate executa şi în alte circumstanţe însă indicaţiile sale sunt limitate de imposibilitatea prelevării de ţesut precum examen histopatologic.

3. Rezecţia laser - se poate executa mult mai ţintit decât TUR. La fel însă ca şi electrofulgurarea nu permite prelevarea de ţesut pentru examen histopatologic, ceea ce îi limitează semnificativ indicaţiile.

4. Fototerapia – constă într-o electro-rezecție transuretrală (TUR-V) sau vaporizare laser asistate prin fluorescență, îprin care pot fi distruse anumite inclusiv zone de CIS invizibile cistoscopic. Aceste zone sunt fotosensibilizate prin administrarea de acid hexamino-levulinic (*Hexvix*) şi ulterior vizualizate în lumină ultravioletă. Metoda permite identificarea a aproximativ 30% mai multe leziuni tumorale sau CIS în comparaţie cu cistoscopia standard cu lumină albă.

5. Rezecţia transvezicală a tumorilor – este o metodă chirurgicală clasică utilizată din ce în ce mai rar fiind astăzi practic înlocuită de chirurgia endoscopică. Îşi mai păstrează însă câteva indicaţii cum ar fi:

- tumorile non-inazive foarte mari ce nu pot fi rezecate endoscopic complet;
- tumorile non-inazive asociate cu litiază vezicală, adenom al prostatei sau stricturi uretrale;

- tumorile non-inazive din diverticulii vezicali;
- tumorile non-inazive localizate pe peretele anterior, retrovezical, inabordabile endoscopic;
- pacienţii cu tumori non-inazive ce nu pot sta în poziţie ginecologică din diverse motive (coxartroză) sau cei cu uretră strâmtă ce nu permite teaca rezectoscopului.

6. Cistectomia parţială – este de asemenea o operaţie clasică foarte controversată ce se execută din ce în ce mai rar şi are indicaţii foarte limitate:

- tumora să fie unică;
- să nu depăşească T3;
- biopsiile randomizate să fie negative;
- să permită o marjă de siguranţă de 3 cm;
- să nu afecteze orificiile ureterale;

Există situaţii în care, în virtutea dorinţei exprese a pacienţilor ce refuză cistectomia totală şi derivaţia urinară, indicaţiile cistectomiei parţiale pot fii extinse.

7. Cistectomia radicală cu limfadenectomie ilio-obturatorie (pelvină) – este mijlocul terapeutic chirurgical **de elecţie** în tumorile vezicale invazive. La bărbaţi, operaţia constă în extirparea completă a vezicii urinare, a prostatei cu veziculele seminale şi a ganglionilor pelvini (ilioobturatori). La femeie se practică **pelvectomia anterioară**, extirpându-se vezica urinară, uterul, anexele, peretele anterior vaginal şi uretra. Operaţia este foarte dificilă şi este grevată de o mortalitate perioperatorie de 2-5%. Complicaţiile postoperatorii sunt foarte frecvente (25%) şi uneori redutabile fiind reprezentate de infecţii parietale, ocluzie intestinală, pielonefrite, obstrucţie ureterală, ileus dinamic prelungit, eviscerații, insuficienţă cardiorespiratorie, etc.

Intervenţia presupune şi un grad apreciabil de invaliditate postoperatorie prin necesitatea realizării unei forme de **derivaţie urinară** ce poate fi internă (***uretero-sigmoidostomie*** – procedeu abandonat datorită incidenței crescute a complicațiilor infecțioase severe) sau externă (***ureterostomie cutanată directă*** *sau* ***prin conduct ileal Briker***). Ideală este realizarea unei ***neovezici ortotopice*** din grefon intestinal (***enterocistoplastie de substituţie***) ce poate contracara în oarecare măsură această invaliditate, însă procedura prelungeşte semnificativ operația şi implică un risc de complicaţii postoperatorii şi mai mari. Foarte mulţi dintre pacienţii cu neovezică au incontinenţă urinară nocturnă (60%) sau diurnă (20%), impotenţă sexuală, iar afectarea renală este relativ frecventă. Cistectomia radicală se execută în regim de planificare, ca operaţie de urgenţă (în sângerările mari şi în obstrucţiile ureterale) sau ca operaţie de salvare (vezică radică, ţesut restant).

B. Radioterapia externă

Se execută prin ***telecobaltoterapie*** (1,2 MeV) sau preferabil ***accelerator linear*** de electroni (10 MeV). Radioterapia convenţională a fost abandonată pretutindeni.

Radioterapia neoadjuvantă (preoperatorie) în doze de 10-20 Gy nu aduce beneficii evidente în rata de supravieţuire, dimpotrivă, complicaţiile apărute după cistectomie totală fiind evident mai numeroase în această variantă.

Radioterapia curativă ca tratament unic, este rareori indicată cazurilor cu diferite contraindicaţii operatorii sau celor depăşite chirurgical sau cu metastaze viscerale având rezultate net inferioare (supravieţuire la 5 ani – 30%) faţă de chirurgie (supravieţuire globală la 5 ani – 60%).

Radioterapie adjuvantă (postoperatorie) cu administrarea unei doze totale de până la 70 Gy în 30 de şedinţe zilnice are cele mai bune rezultate în ceea ce priveşte supravieţuirea pacienţilor cu boală avansată local.

C. Chimioterapia

1. Chimoterapia instilaţională intravezicală

Este o formă particulară de chimioterapie topică, de contact, ce presupune introducerea chimioterapicului în vezica urinară prin cateterism uretro-vezical în doze şi la intervale prestabilite şi adaptate cazului.

După rezecţia endoscopică a tumorii vezicale primare, există 40 – 60% şanse de recidivă, iar majoritatea recidivelor sunt tumori noi.

Indicaţiile chimioterapiei intravezicale includ:

- tumori primare multiple
- recidive tumorale multiple
- tumori în stadiul Ta
- citologie urinară pozitivă post-TURV
- displazie sau CIS în biopsiile randomizate.

În acelaşi timp, scopurile terapiei intravezicale urmăresc:

- prevenţia sau întârzierea apariţiei recidivei,
- eradicarea eventualei prezenţe de cancer rezidual microscopic sau CIS
- prevenirea progresiei tumorale
- reducerea indicaţiilor de cistectomie radicală
- menţinerea sau prelungirea calităţii vieţii.

Cel mai frecvent utilizate citostatice sunt ***Farmorubicina, Adriablastina (Doxorubicina)*** şi ***Mitomicina C***.

Analizată global, chimioterapia intravezicală are câteva dezavantaje şi anume, costul destul de mare al unei cure complete, rata de răspuns complet semnificativ mai mică decât în cazul imunoterapiei şi efectele secundare (mielosupresie, fibroză vezicală) destul de frecvente.

Având în vedere riscul înalt de recidivă şi/sau progresie imediat după TURV, chimioterapia intravezicală în primele 6 ore de la rezecţia endoscopică a tumorii primare se recomandă pentru toate TV non-invazive dacă nu există contraindicaţii. Instilaţia este considerată ca standard, alegerea agentului chimioterapic fiind însă opţională (Mitomicin C, Epirubicin sau Doxorubicin).

2. Chimioterapia sistemică

Se poate executa ***preoperator (neoadjuvant)*** la pacienții cu risc oncologic crescut cu scopul reducerii maselor tumorale locoregionale, ***postoperator (adjuvant)*** la pacienții cu adenopatii pozitive postoperator sau ***paleativ*** la pacienţii cu metastaze la distanţă.

Aproximativ 15 % dintre pacienţii cu tumori vezicale au adenopatii regionale sau metastaze în momentul diagnosticului. CIRCa 30-40 % din pacienţii cu tumori vezicale infiltrative vor dezvolta metastaze la distanţă chiar după cistectomia radicală sau radioterapia efectuată în doze terapeutice.

Pentru aceste categorii de pacienţi ameliorarea supravieţuirilor nu poate fi obţinută decât prin chimioterapie sistemică.

Cele mai eficiente citostatice s-au dovedit sărurile de platină (Cisplatin) cu rezultate modeste însă dacă sunt administrate singular. Aceste rezultate se ameliorează în combinaţii cu alte citostatice:

- **MVAC** (Methotrexat, Vinblastină, Adriablastină, Cisplatinium),
- **PCG** (Paclitaxel/Cisplatin/Gemcitabină),
- **GC** (Gemcitabină/Cisplatin) asociaţie introdusă mai recent.

Schemele terapeutice pot fi actual potențate semnificativ prin asocierea cu **G-CSF** (factor de creștere al coloniilor granulocitare, granulocyte-colony stimulating factor).

D. Imunoterapia intravezicală

Cu toate că din punct de vedere al toleranţei, efectele secundare ale chimioterapiei intravezicale sunt mult mai blânde şi mai rare, imunoterapia intravezicală a dovedit rezultate net superioare în tratamentul tumorilor vezicale non-invazive, indiferent de stadiu.

Imunoterapia intravezicală cu BCG

Bacilul *Calmette-Guérin* sau BCG, preparat din *Mycobacterium bovis*, este în mod curent cel mai activ agent imunoterapeutic pentru uz intravezical şi este considerat ca tratament de primă linie la pacienţii cu tumori vezicale non-invazive cu risc înalt şi/sau cu CIS, dar și ca alternativă la chimioterapia intravezicală pentru pacienții cu TV cu risc intermediar.

În cei aproape 30 de ani de folosire a terapiei intravezicale cu BCG, s-au remarcat trei aplicaţii clinice distincte: profilaxia postoperatorie împotriva recidivelor şi progresiei TV non-invazive, tratamentul primar al CIS și terapia ablativă a bolii reziduale sau multifocale.

Schemele terapeutice variază foarte mult, de la curele scurte de 6 – 12 săptămâni până la cele de întreţinere, pe o perioadă de 2 – 3 ani. Instilaţile vezicale cu BCG nu trebuie începute mai devreme de 3 săptămâni de la TURV, pe mucoasă încă necicatrizată, deoarece există risc de diseminare sistemică bacilară.

Efectele adverse ale tratamentului cu BCG constituie o preocupare a clinicienilor încă de la începutul folosirii acestuia în terapia tumorilor vezicale non-invazive și sunt reprezentate de cistite, polachiurie nocturnă sau /şi diurnă, stare febrilă, artralgii.

E. Protocoalele terapeutice ale tumorilor vezicale în funcție de stadiu (EAU 2015)

I. Tumorile vezicale non-invazive (Ta, T1)

Tumorile vezicale non-invazive (TVNI) se divid pe baza factorilor de prognostic în:

- tumori cu risc scăzut: unice, Ta, G1, sub 3 cm
- tumori cu risc mare: T1G3, multifocale sau cu recidive multiple, Cis
- intermediare: toate celelalte tumori, Ta-1,G1-2, multifocale, peste 3 cm.

Risc evolutiv	**Tumori vezicale non-invazive**	**Risc de progresie**	**Risc de deces**
Grupa 1 Risc scăzut	- pTa G1 unic, sub 3 cm - pTa G1-G2 non-recidivantă la 3 luni	**7,1 %**	**4,3 %**
Grupa 2 Risc intermediar	- pTa G1 peste 3 cm sau multifocală - pTaG2 - pTa multi-recidivantă - pTa G3, pT1 G2 unic	**17,4 %**	**12,8 %**
Grupa 3 Risc înalt	- pT1 G3 - CIS - pT1 multifocal - pT1 recidivant sub 6 luni	**41,6 %**	**36,1 %**

Tabelul 11.5. Clasificarea prognostică a tumorilor vezicale non-invazive

În funcție de această clasificare experţii Asociaţiei Europene de Urologie (EAU) au imaginat o serie de protocoale terapeutice pentru tumorile vezicale non-invazive a căror eficienţă a fost dovedită pe parcursul mai multor ani de studii multicentrice desfăşurate concomitent în numeroase tări europene şi în SUA. Acestea au intrat deja în practica curentă a urologilor din Europa (inclusiv din România) reprezentând la ora actuală tratamentul standard al acestei afecţiuni.

TVNI cu risc scăzut
• TUR complet (standard) • Instilaţie unică imediat postoperator (standard) cu un agent chimioterapic*

TVNI cu risc intermediar
• TUR complet (standard) urmat de o instilaţie unică imediat postoperator (standard) cu un agent chimioterapic * • re-TUR după 4-6 saptămâni dacă nu s-a obţinut o rezecţie completă (opţional) • Chimioterapie adjuvantă intravezicală ce nu trebuie să depăşească un an • Imunoterapie adjuvantă intravezicală cu vaccin BCG (doză întreagă sau redusă în caz de efecte secundare). Terapie de menţinere este necesară cel puţin un an (opţional până la 3 ani)
TVNI cu risc înalt
• TUR complet (standard) urmat de o instilaţie unică imediat postoperator (standard) cu un agent chimioterapic (opţional)* • re-TUR după 4-6 saptămâni (recomandat) • Imunoterapie adjuvantă intravezicală cu vaccin BCG (doză întreagă sau redusă în caz de efecte secundare). Terapia de menţinere este necesară cel puţin un an (opţional până la 3 ani), dar nu au fost determinate încă scheme optime. • Cistectomie radicală cu derivaţie urinară de la început (opţional) sau dacă nu se obţine răspuns favorabil la imunoterapia BCG (standard)
** Mitomicin C, Epirubicin sau Doxorubicin*

Tabelul 11.6. Protocolul EAU de tratament al tumorilor vezicale non-invazive în funcţie de gradul de risc

II. Tumori vezicale invazive local avansate (T2-4aN0M0)

Cistectomia radicală cu limfadenectomie ilio-obturatorie este tratamentul standard pentru toți pacienții cu tumori vezicale invazive local avansate T2-T4a sau pentru cei cu TVNI cu risc înalt ce nu răspund la tratamentul adjuvant. Procedura trebuie practicată la maxim 3 luni de la diagnosticul inițial. Intervenția standard este cea deschisă, dar în centre specializate se poate practica și laparoscopic sau robotic. Derivația urinară ideală pentru pacienții fără afectarea tumorală a uretrei este enterocistoplastia de substituție ortotopică. La pacienții cu tumori T4b intervenția are rol strict paleativ sau simptomatic.

Rezecția transuretrală (TUR) nu este considerat tratament curativ pentru acești pacienți. Se poate practica paleativ la pacienții cu contraindicații pentru chirurgia radicală.

Chimioterapia neoadjuvantă de scurtă durată cu combinații bazate pe *Cisplatin* este recomandată preoperator pentru pacienții cu tumori T2-T4. Chimioterapia sistemică adjuvantă nu este însă indicată la acești pacienți (N0M0), fiind rezervată numai celor cu adenopatii diagnosticate postoperator (pN+).

Radioterapia preoperatorie nu este indicată la acești pacienți. Metoda este rezervată pacienților cu contraindicații pentru tratamentul chirurgical radical și se asociază în acest caz cu chimioterapia sistemică.

III. Tumori vezicale invazive în stadiul metastatic (T2-4NxM1)

Chimioterapia sistemică bazată pe *Cisplatin* în diverse combinații (MVAC, PGC, GC) asociat cu G-CSF este tratamentul paleativ standard pentru pacienții cu boală metastatică. Combinațiile citostatice bazate pe Carboplatin sunt rezervate numai pacienților cu contraindicații la Cisplatin.

Radioterapia externă poate fi asociată pentru controlul paleativ al hematuriilor intense ce nu pot fi oprite prin alte metode.

Pentru tratamentul metastazelor osoase se recomandă *Acidul Zoledronic* sau *Denosumab*.

F. Supravegherea postoperatorie a pacienților cu tumori vezicale

1. Supravegherea pacienţilor după TUR pentru TVNI *(protocolul EAU 2015)*

Cistoscopia de control

Prima cistoscopie se face la 3 luni în toate cazurile.

În cazurile cu T1G2-3 s-a constatat că în 35% din cazuri, biopsiile sunt pozitive la 4-6 săptămâni după TURV. La această categorie de bolnavi se recomandă o reTURV în acest interval. Cistoscopiile ulterioare sunt adaptate factorilor de prognostic enumeraţi. În toate studiile rata recidivelor este mai mare în primii 2 ani.

La pacienţii cu tumori cu **risc redus** (50% din pacienţi) fără recidivă la 3 luni o nouă cistoscopie se face 9 luni mai târziu, apoi anual pe o periadă de 5 ani, datorită ratei reduse de recidivă. În cazul în care apar recidive au, în 95% din cazuri, aceiaşi histologie cu tumora primară.

În grupul cu **risc mare** (15% din total), se face o cistoscopie la fiecare 3 luni în primii 2 ani, apoi la 4 luni în al 3-lea an, la 6 luni până la 5 ani, apoi anual.

Grupul cu **risc intermediar** (35% din total) se evaluează cistoscopic în funcţie de factorii de prognostic.

Recidivele pot apărea la 10-12 ani de supraveghere. Pacienţii cu recidive regulate vor fi supravegheaţi toată viaţa sau până la cistectomie. Pacienţii cu recidive în primii 4 ani vor avea recidive toată viaţa.

Din datele cunoscute la o tumoră pTa G1 se opreşte supravegherea la 5 ani. În toate celelalte cazuri se supraveghează anual 10 ani, iar la cei cu risc mare toată viaţa.

Citologia urinară

Omite depistarea celulelor maligne bine diferențiate. Depistează celulele nediferențiate, fiind utilă în și în depistarea CIS-ului. Valoarea altor markeri în urmărirea TVNI nu a fost stabilită.

2. Supravegherea pacienţilor după tratamentul cu intenţie curativă a tumorilor vezicale invazive *(după protocolul EAU 2015)*

a. Dupa cistectomie (intervalul de repetare a controalelor 3-6 luni)

- Examen fizic complet, examen sumar de urină, creatinină, ecografie abdominală şi radiografie pulmonară la pacienţii fără adenopatii – N0;
- Citologia uretrei restante, evaluarea tractului urinar superior (în cazul CIS), CT abdomen şi scintigrafie osoasă la pacienţii cu metastaze ganglionare – N+.

b. După radioterapie

Cistoscopie, citologie urinară, CT pelvină, ecografie abdominală şi radiografie pulmonară

12. OBSTRUCȚIA PROSTATICĂ BENIGNĂ - HIPERPLAZIA BENIGNĂ DE PROSTATĂ

Mitroi G, Drocaş A.

Hiperplazia benignă de prostată **(HBP)** este o modificare patologică care contribuie, fără a fi singura cauză, la apariția simptomelor de tract urinar inferior (*LUTS – lower urinary tract symptoms*) la bărbații vârstnici.

Prostata este o glandă anexă a aparatului genital masculin situată în spaţiul subperitoneal pelvin, în loja prostatică. Forma prostatei este aceea a unei castane sau a unui con turtit anteroposterior, cu baza orientată in sus spre trigonul vezical şi vârful orientat în jos către diafragma urogenitală.

Dimensiunile glandei normale sunt 3 /4/ 2,5 cm, cu greutatea medie de 20 g.

Prostata este formată din 4 zone cu patologie diferită:

1. **zona periferică** este cea mai mare şi conţine 75% din întreg ţesutul glandular; este situată posterior şi lateral;
2. **zona centrală** care cuprinde aproximativ 20% din ţesutul glandular și conține glande ce sunt asemănătoare cu veziculele seminale, probabil având origine comună. Din acest motiv cancerul prostatic nu se dezvoltă din această zonă.
3. **zona de tranziţie** reprezintă 5% din ţesutul glandular, fiind situată la unirea uretrei proximale cu cea distală. Această zonă este sediul dezvoltării hiperplaziei benigne a prostatei.
4. **zona preprostatică** înconjoară uretra prostatică.

12.1. Epidemiologie şi istoria naturală a bolii

Denumirea clasică, de adenom al prostatei, încă utilizată în practica clinică, a fost înlocuită în literatura de specialitate deoarece, în fapt, termenul actual de hiperplazie benignă reflectă mai corect o entitate anatomo-patologică specifică caracterizată prin hiperplazia celulelor stromale şi epiteliale din prostată.

Când hiperplazia este destul de importantă, macroscopic apare o creştere a volumului prostatei care poate genera obstrucţia fluxului urinar prin creşterea rezistenţei la nivelul uretrei prostatice. În timp, obstrucţia determină o reacţie adaptativă a detrusorului care induce alterări morfo-funcţionale la nivelul muşchiului şi inervaţiei acestuia. Clinic, apar simptome nespecifice numite generic simptome ale aparatului urinar inferior (LUTS- lower urinary tract symptoms), cauzate atât de obstrucţia uretrală cât şi de modificările secundare ale complexului neuromuscular vezical.

În afara grupului de simptome nespecifice cunoscute ca LUTS, a obstrucţiei fluxului urinar şi a creşterii volumului prostatic, vârsta avansată este o caracteristică esenţială pentru definirea HBP clinică sau simptomatică. Modificări dependente de vârstă ale funcţiei vezicii urinare şi sistemului nervos pot contribui la amplitudinea LUTS.

Prin urmare, *HBP* poate fi definită ca un proces patologic caracterizat prin hiperplazia stromei şi a epiteliului, tradusă macroscopic într-o creştere a volumului prostatei, ceea ce poate determina diverse grade de obstrucţie a fluxului urinar şi modificări secundare la nivelul detrusorului, fenomene care se manifestă clinic prin simptome de aparat urinar inferior, de obicei la bărbaţii peste 50 de ani.

Relaţia dintre HBP histologică şi vârstă a fost pusă în evidenţă prin analiza datelor din 10 studii de autopsie, care au cuprins examenul microscopic a peste 1000 de prostate. Procesul patologic începe să se dezvolte după 30 de ani, ajungând ca, în decada a 9-a de viață, hiperplazia benignă să fie prezentă în prostata a 80-90% din bărbaţi.

Simptomele încep să apară în decada a 5-a iar proporţia de bărbaţi cu simptome moderate şi severe se dublează cu fiecare decadă de viaţă. În decada a 7-a, prevalenţa HBP clinică sau a LUTS variază între 28% şi 60%.

Volumul prostatic în relația cu vârsta a fost evaluat de două studii importante. Acestea au arătat că rata medie de creștere a prostatei este de 6 cm^3 per decadă de vârstă. Este descrisă și o scădere a debitului urinar maxim (Qmax) de 2 ml/an.

12.2. Factorii de risc pentru dezvoltarea HBP

- vârsta
- consumul de alcool, fumatul, obezitatea, diabetul zaharat

A fost constatat faptul că dieta bogată în vitamina A și ciroza hepatică se asociază cu un risc scăzut de dezvoltare al bolii. HBP nu apare la bărbatul castrat înainte de pubertate sau în cazul unor boli genetice care interferă cu sinteza sau acţiunea androgenilor. La pacientul cu HBP castrarea produce regresia bolii.

Există dovezi privind rolul unei componente genetice cu transmitere autozomal-dominantă în apariţia HBP. Se estimează că aproximativ jumătate din pacienţii sub 60 de ani operaţi pentru HBP au o formă familială a bolii.

12.3. Fiziopatologia HBP

Debutul HBP se face, la nivel microscopic, prin apariția în zona tranzițională a prostatei a unor noduli, care cresc în dimensiuni și care vor influența micțiunea prin două mecanisme:

- *mecanic* prin creșterea în volum a prostatei, alungirea, îngustarea și devierea laterală a uretrei prostatice, îngustarea colului vezical, cu creșterea rezistenței la flux
- *dinamic* prin hipertonia fibrelor musculare netede hiperplaziate din structura HBP

La nivelul peretelui vezical încep să apară modificări ce au menirea să compenseze obstrucția generată de HBP. Peretele vezical se hipertrofiază, crește presiunea de evacuare vezicală; inițial, aceasta compensează obstrucția și debitul urinar rămîne în limite normale. În această fază reziduul postmicțional este absent.

Ulterior apare depunerea de colagen între fibrele musculare netede ale detrusorului, acesta pierde din complianță și devine instabil (apare imperiozitatea micțională). Endoscopic, în această fază, se observă aspectul de celule și coloane.

Depunerea de colagen se accentuează, detrusorul se decompensează, devine hipoton și hipocontractil și debitul urinar scade semnificativ. În acestă etapă apare reziduul postmicțional (retenția cronică de urină) cu complicațiile ce decurg din acest fenomen (infecții de tract urinar, litiaza vezicală), diverticuli vezicali. Retenția cronică de urină cu distensie vezicală poate culmina cu ureterohidronefroza bilaterală și insuficiență renală obstructivă.

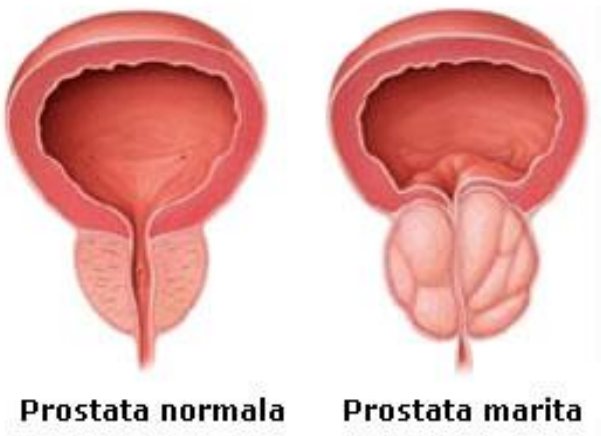

Figura 12.1. Hiperplazia prostatei

12.4. Manifestări clinice

Boala se manifestă clinic prin apariţia unor simptome urinare determinate de interacţiunea complexă dintre obstrucţia prostatică şi reacţia adaptativă vezicală. Cunoscute iniţial sub termenul de prostatism, aceste manifestări au fost redefinite ca simptome ale aparatului urinar inferior (Lower urinary tract symptoms = LUTS) deoarece nu sunt specifice pentru bolile prostatice.

LUTS se divid în 3 categorii:

⇒ Simptomele fazei de stocare/umplere vezicală

- Polachiuria – apare în HBP datorită

1.instabilității detrusorului (secundară modificărilor acestuia, modificări cu rol compensator ce apar în HBP)

2.reziduului post-micțional

3. infecției de tract urinar ce poate complica evoluția adenomului de prostată

- Urgența micțională - senzația bruscă și imperioasă de a urina, aproape imposibil de amânat ; trădează, de obicei, o instabilitate a detrusorului
- Nocturia definește polachiuria nocturnă. Mecanismul prin care apare este complex și implică instabilitatea detrusorului, reziduul postmicțional, factori legați de vârstă (clinostatismul prelungit din timpul somnului crește perfuzia renală),
- Pseudoincontinența prin urgență micțională

⇒ Simptomele fazei de evacuare/ micționale

- Jetul urinar slab
- Jetul urinar împrăștiat
- Jetul urinar întrerupt
- Întârziere în inițierea micțiuniii
- Urinarea dificilă
- Dribblingul terminal

Toate simptromele din timpul fazei de evacuare sunt consecința obstrucției subvezicale reprezentate de adenomul de prostată.

⇒ Simptome postmicționale

- Driblingul postmicțional – acesta apare după ce micțiunea a fost terminată. Apare datorită unor contracții neinhibate ale detrusorului instabil
- Senzația de golire vezicală incompletă – traduce, cel mai frecvent , apariția reziduului postmicțional

12.5. Complicații

Sunt situații când pacienții se prezintă cu **complicații ale adenomului de prostată:**

- Retenția acută de urină poate fi inaugurală în istoricul unui adenom de prostată (10-15% din cazuri). La examenul clinic se constată micțiuni imposibile, dureri hipogastrice, glob vezical
- Litiaza vezicală – urina stagnantă este un mediu favorabil pentru precipitarea sărurilor din urină dar și pentruinfecțiie urinare, care, la rândul lor, favorizează litogeneza
- Infecțiile – favorizate de staza urinară. Pot avea evoluţie acută sau cronică şi pot fi cistite, pielonefrite (mai ales dacă există și reflux vezico-ureteral), orhiepididimite şi adenomite
- Diverticulii vezicali apar ca urmare a presiunii intravezicale crescute din timpul micțiunii; se produce hernierea mucoasei vezicale printre fibrele musculare ale detrusorului
- Uropatia obstructivă – o consecință a creșterii presiunii intravezicale, în condițiile creșterii reziduului vezical postmicțional care, în stadii avansate poate duce la instalarea unei ureterohidronefroze bilaterale
- Hematuria macroscopică este un semn rar în evoluţia unui adenom prostatic astfel încât interpretarea originii ei trebuie făcută cu prudenţă. Hematuria de origine prostatică este de obicei iniţială, indoloră, redusă cantitativ, dar poate fi şi totală și abundentă.

12.6. Diagnostic

Anamneza și evaluarea simptomatologiei

Din antecedentele personale patologice trebuie reţinute bolile care pot afecta statusul general (cardiovasculare, metabolice, neurologice) şi tratamentul pe care pacientul îl urmează pentru aceste

afecţiuni. Sunt consemnate intervenţiile chirurgicale majore. Trebuie investigată în special patologia aparatului urinar şi identificate eventuale intervenţii chirurgicale anterioare. Anamneza se concentrează asupra debutului şi evoluţiei simptomelor de aparat urinar inferior, eventual a simptomelor şi semnelor generale, sugestive pentru BCR. Hematuria macroscopică, durerea şi relaţia ei cu micţiunea, semnele de infecţie (urină tulbure, febră, frison) trebuie identificate printr-o anamneză condusă corespunzător deoarece necesită investigaţii suplimentare. Episoadele de retenţie completă de urină în antecedente indică o fază avansată. Nu în ultimul rând, este recomandată evaluarea funcţiei sexuale întrucât HBP şi tratamentul său o pot influenţa.

Chestionarul adoptat de OMS sub denumirea de Scorul Internaţional al Simptomelor Prostatice (International Prostate Symptom Score = IPSS) este utilizat pentru a obiectiva şi măsura intensitatea suferinţei bolnavului. Acest chestionar constă din 7 întrebări cu 6 variante de răspuns pentru fiecare, punctate de la 0 la 5, permiţând pacientului să aleaga unul dintre cele şase răspunsuri pentru fiecare întrebare, pentru a indica frecvenţa sau intensitatea unui anumit simptom. Prin însumarea punctelor de la cele şapte întrebări va rezulta un număr cuprins între 0 şi 35, care reprezintă scorul simptomelor prostatice. Pacienţii pot fi clasificaţi astfel:

- - IPSS 0-7 = simptomatologie uşoară
- - IPSS 8-19 = simptomatologie moderată
- - IPSS 20-35 = simptomotologie severă

O întrebare suplimentară (a opta) măsoară gradul în care pacienţii tolerează simptomele (cât de mult sunt deranjaţi de simptome).

IPSS este un instrument folositor (dar nu utilizat în exclusivitate) pentru stabilirea opţiunii terapeutice la pacientul individual şi pentru predicţia şi monitorizarea răspunsului la tratament. Poate fi folosit şi pentru monitorizarea progresiei bolii în cazul adoptării unei conduite de supraveghere a pacientului fără tratament.

Examenul fizic general al unui pacient cu HBP poate decela semne de uremie dacă boala a avansat până la stadiul de insuficienţă renală. Semnele de insuficienţă renală includ: paloare, halenă uremică, HTA, tahicardie şi tahipnee, semne de neuropatie periferică, pericardită, etc.

La palparea sau percuţia hipogastrului poate fi descoperită o formaţiune pseudotumorală mată, cu convexitatea orientată superior, care sugerează vezică destinsă prin acumularea unei cantităţi mari de urină. Globul vezical poate fi însoţit de senzaţia imperioasă de a urina, micţiune imposibilă şi dureri intense în hipogastru în cazul retenţiei acute de urină sau dimpotrivă, poate fi moale, nedureros, asociat cu polakiurie intensă sau pierderi necontrolate de urină la bolnavii cu retenţie cronică incompletă de urină şi distensie vezicală.

Examinarea organelor genitale externe şi a uretrei este importantă pentru a recunoaşte fimoza, stenoza de meat uretral, carcinomul penian sau eventual o strictură uretrală. La nivelul testiculelor se pot identifica procese inflamatorii, hidrocel, tumori.

Tuşeul rectal este examenul esenţial şi se efectuează în poziţie ginecologică, decubit lateral stâng sau poziţie genu-pectorală, după micţiune. Palparea feţei posterioare şi parţial a feţelor laterale ale prostatei pune în evidenţă creşterea volumului prostatei şi caracterele acesteia.

Mărirea este globală, uniformă, de obicei simetrică şi duce la dispariţia şanţului median de pe faţa posterioară, cu pierderea delimitării între cei doi lobi. Examinarea digitală rectală indică numai parţial volumul glandei, deoarece procesul hiperplazic poate determina o dezvoltare mai pronunţată a prostatei cranial, endovezical, într-o zonă care nu este accesibilă examinării. Suprafaţa glandei este netedă iar consistenţa fermă-elastică, mai crescută decât a unei prostate normale, puţin variabilă de la un pacient la altul, în funcţie de predominenţa hiperplaziei glandulare sau stromale. Tumora este bine delimitată şi, de obicei, nedureroasă la palpare.

Mai important decât evaluarea aproximativă a volumului prostatei, tuşeul rectal poate descoperi un cancer de prostată concomitent sau o tumoră rectală. Prezenţa de noduli fermi sau duri, zone indurate sau

cu suprafaţă neregulată, sau o prostată dură în întregime sugerează cancer de prostată şi orientează protocolul de explorare în direcţia confirmării sau infirmării acestei patologii.

În sfârşit, un examen neurologic ţintit ar putea elimina eventuale probleme neurologice care se manifestă prin simptome de aparat urinar inferior.

12.7. Teste de laborator

Testele de urină – examenul sumar de urină și urocultura - trebuie să fie efectuate tuturor pacienților cu adenom de prostată încă de la prezentare. Sunt utile în diagnosticul unor afecțiuni care se pot asocia cu simptome de LUTS, precum infecția de tract urinar, hematuria sau diabetul zaharat.

Antigenul prostatic specific – PSA

Este o glicoproteină produsă de celulele epiteliale secretorii prostatice şi de glandele periuretrale, secretată în lichidul seminal uman în concentraţie mare: 0,3-3 mg/ml. Există anumite bariere care menţin în circulaţia generală o concentraţie de PSA de până la 4 ng/ml adică de un milion de ori mai mică faţă de fluidul prostatic.

PSA este organ-specific și nu este cancer-specific.

O serie de boli ale prostatei şi manevre iatrogene pot determina creşteri ale PSA seric. În primul rând patologia prostatică (cancer prostatic, hiperplazie benignă, prostatite, traumatisme) determină creşterea PSA seric. De asemenea manevrele invazive în prostată (puncţie, TUR, masaj prostatic, chiar tușeul rectal) pot produce creşteri, cu magnitudine variabilă, ale PSA seric.

Nu toţi bărbaţii cu afecțiuni ale prostatei au PSA seric crescut.

Valoarea se mai poate modifica după retenţie completă de urină şi după ejaculare. Ecografia transrectală, cateterismul uretral şi cistoscopia flexibilă sau rigidă nu determină creşteri ale PSA seric semnificative clinic sau statistic.

Tușeul rectal poate modifica valoarea PSA, dar fără ca aceasta să fie semnificativă, deoarece modificarea este între intervalele de măsură a PSA. Se recomandă totuşi ca determinarea PSA seric total să se facă înaintea sau la 48 de ore după efectuarea acestor manevre neinvazive.

Îndepărtarea chirurgicală de ţesut prostatic (prostatectomie radicală, TUR, adenomectomie deschisă), radioterapia, tratamentul de supresie hormonală prin orhidectomie sau analogi de LH-RH sau tratamentul cu inhibitori de 5 alfa reductază pot determina reduceri ale nivelului de PSA în ser. Nivelul PSA este puternic influențat de către androgeni.

Celulele tumorale prostatice nu produc neapărat o cantitate mai mare de PSA față de cele normale. Nivelul crescut al PSA este mai degrabă un rezultat al destabilizării structurii histologice a prostatei de către celulele tumorale.

Nivelul PSA seric se corelează cu volumul glandei şi ambele cresc cu vârsta. Într-o serie de studii recente s-a arătat că PSA şi volumul prostatic pot fi utilizate pentru a evalua riscul necesităţii unui tratament chirurgical şi al apariţiei unui episod de retenţie acută de urină. Pe baza valorii PSA s-ar putea face previziuni asupra istoriei naturale a HBP.

La bărbații fără adenom de prostată, rata cu care nivelul PSA crește este de 0,04 ng/ml per an, comparativ cu 0,07-0,27 ng/ml per an pentru bărbații cu adenom de prostată.

Riscul de cancer prostatic este direct proporţional cu nivelul PSA. Riscul aproximativ de cancer la biopsie este de 1/50 la bărbaţii cu PSA seric < 4 ng/ml, 1/4 la bărbaţii cu PSA între 4 şi 10 ng/ml şi de 1/2 pentru PSA > 10 ng/ml.

În general se recomandă determinarea anuală a PSA seric la bărbații cu vârsta peste 50 de ani cu speranţă de viaţă mai mare de 10 ani la care un eventual diagnostic de cancer ar influenţa decizia terapeutică.

***Uroflowmetria* (debitmetria urinară)** are scopul de a obiectiva gradul de obstrucţie subvezicală şi capacitatea funcţională a detrusorului prin măsurarea valorilor anumitor parametri ai fluxului urinar: volumul eliminat, durata micţiunii, debitul urinar maxim (Qmax), debitul urinar mediu. Sunt necesare cel puţin două determinări iar volumul urinat trebuie să fie mai mare de 150 ml. Probabilitatea de obstrucţie este cu atât mai mare cu cât Qmax este mai redus:

> 15 ml/s - 30%
10-15 ml/s - 67%
< 10 ml/s - 90%

Este cea mai simplă investigaţie urodinamică neinvazivă pentru a depista o eventuală obstrucţie de tract urinar inferior dar are dezavantajul că nu poate să deosebească pacienţii cu obstrucţie cervico-prostatică de cei cu tulburări de contracţie a detrusorului.

Măsurarea reziduului vezical postmicţional (RVPM)

Măsurarea cantităţii de urină care rămâne în vezica urinară imediat după micţiune (reziduul vezical postmicţional) se poate face neinvaziv, prin examen ecografic sau invaziv, prin cateterism uretro-vezical. O evaluare mai puţin precisă poate fi realizată pe cistograma postmicţională (ultimul timp al UIV).

Reziduul de 80-100 ml sau chiar mai mic, în prezenţa unei infecţii, constituie o indicaţie clasică de tratament chirurgical, deşi riscul apariţiei unor complicaţii la aceşti pacienţi nu este cunoscut cu precizie.

12.8. Examenele imagistice

Ecografia este considerată metoda de elecție pentru explorarea imagistică a aparatului urinar şi a prostatei. Este ieftină, nu are efecte adverse şi evită iradierea.

Ecografia abdominală apreciază foarte bine starea aparatului urinar superior şi patologia acestuia: staza uretero-pielo-caliceală, litiaza urinară, tumorile renale. La examinarea vezicii urinare se pot pune în evidenţă complicaţii ale HBP (litiază vezicală, diverticuli vezicali), boli asociate (tumori vezicale) şi se poate aprecia volumul vezical şi volumul reziduului postmicţional. Gradul de obstrucţie poate fi investigat şi prin măsurarea ecografică a grosimii peretelui vezicii urinare. În ceea ce priveşte prostata, se poate aprecia volumul său, conturul şi ecostructura internă.

Volumul prostatei se poate obține inmulțind lungimea (col-apex) x lățimea x diametrul antero-posterior x 0,52.

Ecografia transrectală este o metodă mult mai precisă pentru aprecierea volumului, conturului şi structurii prostatei. Ecografia rectală permite explorarea atentă a zonei periferice şi identificarea leziunilor hipoecogene sugestive de cancer prostatic.

Endoscopia aparatului urinar inferior (Uretrocistoscopia)

Această investigație nu se adresează pacienților care vor fi îndrumați către terapia non-chirurgicală.

Pentru pacienții care vor alege tratamentul chirurgical al afecțiunii, poate oferi informații referitoare la aspectul vezicii urinare, al prostatei (prezența lobului median), precum și informații asupra volumului prostatei.Este utilă în alegerea metodei de tratament chirurgical.

12.9. Diagnosticul diferenţial

Simptomele iritative şi obstructive care apar la pacienţii cu BPH nu sunt specifice bolii. Multe alte afecţiuni ale aparatului urinar inferior care produc obstrucţie şi/sau disfuncţie vezicală determină simptome similare.

Alte afecţiuni care produc predominant simptome obstructive sunt: stricturile de uretră, scleroza colului vezical (de obicei postoperator), starea de contractilitate scăzută a vezicii urinare (neurogenică sau prin alte mecanisme), cancerul de prostată avansat local.

Alte afecţiuni care produc predominant simptome iritative sunt: instabilitatea detrusorului, carcinom in situ al vezicii urinare, infecţii urinare, prostatite, calculi ureterali distali, corpi străini în vezica urinară.

12.10. Atitudine terapeutică

12.10.1 Tratament conservator - Supravegherea activă

Este o alternativă justificată de evoluţia naturală a bolii, deoarece un procent semnificativ de bolnavi prezintă o stabilizare sau ameliorare a simptomatologiei. Pacienţii cu simptomatologie uşoară sau moderată, fără complicaţii, sunt candidaţii ideali pentru acest tip de abordare terapeutică, care presupune în primul rând eliminarea unei suspiciuni de cancer al prostatei şi includerea pacienţilor într-un protocol de controale repetate la 6-12 luni, sau la apariţia unor modificări în evoluţia bolii.

Este importantă educarea pacienţilor în sensul cunoaşterii tuturor aspectelor bolii şi adoptării unor măsuri în stilul de viaţă care să conducă la ameliorarea simptomelor: reducerea ingestiei de lichide seara sau când ies în public, regim fără condimente, evitarea cofeinei, alcoolului, lichidelor acidulate, tratarea constipaţiei, evitarea frigului sau a şezutului pe perioade lungi de timp.

Numeroase studii au dovedit că autoeducația, ca parte a tratamentului de tipul supravegherii active, reduce simptomatologia și progresia bolii cu imbunătățirea calității vieții.

12.10.2. Tratamentul farmacologic

α1-blocantele - îşi exercită acţiunea prin relaxarea musculaturii netede din ţesutul prostatic, capsula prostatică şi de la nivelul colului vezical, înlăturând astfel componenta dinamică a obstrucţiei (care reprezintă până la 40% din obstrucţia subvezicală).

α1 – blocantele sunt recomandate pacienților cu intensitate moderat-severă a LUTS.

α1-blocantele disponibile actual sunt :

- Alfuzosin hidroclorid
- Silodosin
- Tamsulosin hidroclorid

Efectul se instalează în câteva săptămâni dar eficiența superioară placebo apare în câteva zile. Studii recente au dovedit faptul că aceste medicamente pot reduce scorul IPSS cu 30% și pot crește fluxul urinar maxim cu 20%.

α1- blocantele ameliorează atât simptomele de stocare cât și simptomele de golire din cadrul LUTS. Cele mai frecvente efecte adverse ale acestei clase de medicamente sunt astenia, amețeala și hipotensiunea ortostatică. Nu afectează libidoul și au un ușor efect benefic asupra funcției erectile, dar pot determina ejaculare retrogradă. Silodosin-ul are cea mai crescută rată de apariție a ejaculării retrograde sau chiar anejaculare.

α1 –blocantele sunt considerate prima linie de tratament în cazul bărbaților cu LUTS datorită acțiunii rapide , eficacității crescute și ratei scăzute a efectelor adverse.

Inhibitorii de 5 α reductază - acţionează prin inhibarea enzimei care transformă testosteronul în metabolitul său activ 5 dihidrotestosteron (DHT). Creşterea ţesutului prostatic este inhibată, ceea ce conduce la reducerea volumului glandei şi deci a obstacolului anatomic pe care îl realizează. Există două tipuri de izoenzime 5 α reductază (5 αR): tipul 1, prezent în ţesuturile extraprostatice (piele, ficat) şi tipul 2, forma predominantă în prostată.

Sunt disponibili 2 reprezentanți ai acestei clase:

- Finasterida
- Dutasterida

Finasterida inhibă doar 5α reductaza tip 2, spre deosebire de dutasteridă care inhibă ambele subtipuri de 5 α reductază.

Inhibitorii de 5 α reductază se adresează bărbaților cu simptomatologie LUTS moderat-severă și cu un volum prostatic mai mare de 40 cc^3.

Finasterida a fost cercetată în multe studii care au dovedit că poate reduce volumul prostatei cu 20-30%, ameliorează scorul simptomelor cu aproximativ 15% şi produce o creştere a debitului urinar cu 1-2 ml/s.

Inhibitorii de 5 α reductază pot determina o reducere a sângerării în timpul rezecției transuretrale, datorită efectului pe care îl au asupra vascularizației prostatice.

În cursul tratamentului pe termen lung s-a observat o scădere a ratelor episoadelor de retenţie acută de urină şi a intervenţiilor chirurgicale. Rezultatele sunt mai evidente la pacienţii cu volum prostatic mare (peste 40g) şi niveluri crescute ale PSA seric, care au un risc mai mare de retenţie urinară.

Fiind un medicament ce interferă mecanismele hormonale, instalarea efectului terapeutic se face mai lent, beneficiul maxim fiind observat la 6 luni. Efectele adverse sunt legate de funcţia sexuală: disfuncţie erectilă, scăderea libidoului, reducerea volumului ejaculatului.

După tratamentul cu finasteridă timp de 6 luni valoarea PSA seric se reduce la 50%. Pentru depistarea precoce a cancerului prostatei trebuie determinată valoarea PSA de bază (înainte de iniţierea tratamentului) şi trebuie dublate valorile determinate ulterior, sub finasterid, pentru a fi interpretate corect.

Dutasterid este al doilea inhibitor de 5 α reductază apărut, care acţionează şi asupra tipului 1 de izoenzimă şi reduce nivelul DHT seric cu peste 90%. Efectele sunt similare cu cele obţinute cu finasterid.

Antagonisti ai receptorilor muscarinici

Au fost decrişi 5 subtipuri de receptori muscarinici la nivelul detrusorului; dintre acestea, tipurile M2 și M3 sunt cele care predomină.

Antagoniștii receptorilor muscarinici se adresează bărbaților cu simptomatologie LUTS moderat/severă la care predomină simptomatologia de stocare a urinii.

Următorii agenți antimuscarinici sunt disponibili și se adresează tratamentului simptomelor de golire:

- Darifenacin
- Fesoterodin
- Oxibutinina
- Solifenacin succinat
- Tolterodina

Sunt semnificativ îmbunătățite incontinența urinară prin urgență micțională, polakiuria, urgența micțională. Efectele adverse al acestei clase sunt: senzația de gură uscată (xerostomie), constipație, amețeală.

Inhibitorii de 5-fosfodiesterază

Aceste medicamente determină reducerea tonusului detrusorului, musculaturii prostatei și uretrei. Singurul reprezentant al acestei clase aprobat pentru tratamentul LUTS este Tadalafil 5mg.

Tadalafilul reduce IPSS cu 25% la aproximativ o săptămână de la inițierea tratamentului. Efectele adverse sunt reprezentate de dureri de cap, dispepsie, congestie nazală. Este important de menționat că inhibitorii de 5-fosfodiesterază sunt contraindicați pacienților care primesc nitrați sau nitriți ; este, de asemenea, contraindicată asocierea cu doxazosin sau terazosin.

12.10.3. Fitoterapia

Cele mai frecvente plante folosite pentru prepararea acestor tratamente sunt Curcubita pepo, Serenoa repens, Pygeum africanum. Aceste extracte conțin acizi grași liberi, alcooli grași liberi. Mecanismul de acțiune nu este pe deplin înțeles. Conform ghidurilor de tratament, nu există recomandări pentru utilizarea fitoterapiei în tratamentul LUTS. Acest fapt se datorează heterogenității produselor și a lipsei de studii clinice și metaanalize.

12.10.4. Terapia combinată

α-blocante+inhibitori de 5α-reductază

α-blocantele acționează rapid pe component stromală spre deosebire de inhibitorii de 5α reductază care acționează mai lent.

Au fost efectuate studii care au asociat dutasterida cu tamsulosin și finasterida cu alfuzosin.

Avantajele terapiei combinate constau în prevenirea progresiei bolii, a retenției urinare și a infecțiilor de tract urinar. Terapia combinată ameliorează rapid simptomatologia, are un efect rapid, îmbunătățind jetul urinar și ajutând la reducerea volumului prostatic.

Terapia combinată se adresează bărbaților cu simptomatologie moderat/severă, dimensiuni crescute ale prostatei și cu reducerea Qmax.

α-blocantele+antagoniști ai receptorilor muscarinici

Această terapie combinată poate fi folosită de către pacienții cu simptomatologie LUTS moderat/severă dacă simptomele de stocare nu au fost remise în urma mono-terapiei cu oricare dintre aceste 2 medicamente.

12.10.5. Tratamentul chirurgical

Tratamentul chirurgical are scopul de a îndepărta ţesutul hiperplazic pentru a suprima obstrucţia fluxului urinar şi a reduce sau elimina simptomatologia urinară. Condiţia cea mai importantă pentru a obţine un rezultat bun prin terapia chirurgicală este prezenţa unor manifestări supărătoare pentru pacient, în special simptome de golire ale aparatului urinar inferior sugestive pentru un grad important de obstrucţie.

Prin urmare, tratamentul chirurgical in HPB este indicat în două categorii mari de situații:

1. LUTS moderate / severe, care reduc calitatea vieţii (sunt supărătoare pentru pacient) şi nu pot fi ameliorate prin tratament medical

2. O serie de complicaţii ale HBP - sunt indicaţii **absolute** de tratament chirurgical:

- insuficienţa renală, dilatarea tractului urinar superior
- retenţia cronică incompletă de urină cu distensie vezicală
- retenţia acută de urină refractară la tratamentul medicamentos
- infecţie urinară recidivantă
- hematurie recurentă severă, de origine prostatică (refractară la tratamentul cu finasteride)
- litiază vezicală secundară
- diverticuli vezicali

Alte indicaţii sunt **relative**:

- retenţia acută de urină, prim episod
- retenţia cronică incompletă de urină cu reziduu mare (peste 80-100 ml)
- eşecul tratamentului medical
- preferinţa pacientului pentru un tratament imediat.

Îndepărtarea chirurgicală a ţesutului adenomatos poate fi realizată în principal prin două metode: rezecţia transuretrală (TURP) şi adenomectomia deschisă. O metodă particulară pentru a reduce obstrucţia urinară este incizia transuretrală a ţesutului prostatic (ITUP). Volumul ţesutului adenomatos şi dispoziţia acestuia, prezenţa unor complicaţii ale HBP, anumite comorbidităţi constituie criterii pentru alegerea metodei chirurgicale.

TURP (Transurethral resection of prostate) este standardul de referinţă în tratamentul HBP deoarece are o eficienţa apropiată de cea a intervenţiei deschise dar este asociată cu o morbiditate mult mai redusă. Este indicată pacienţilor cu HBP de volum mediu-mare (30-80 g), sau de volum mic (< 30 g) cu lob median.

Principiul TURP este îndepărtarea ţesutului adenomatos obstructiv prin tăierea acestuia în fragmente mici utilizând un instrument endoscopic numit rezectoscop, care se introduce pe uretră. Secţionarea şi coagularea tisulară sunt realizate cu ajutorul unei anse metalice prin care trece curent electric. Intervenţia se desfăşoară într-un mediu de irigaţie continuu. Fragmentele rezecate se adună în vezica urinară, iar evacuarea lor se face cu instrumente speciale, la finalul intervenției. Limitele anatomice ale operaţiei sunt proximal - colul vezical, distal - verumontanum, circumferenţial - capsula prostatică.

Complicaţiile intra şi postoperatorii s-au redus mult în ultimele decenii, la 3,1-7,8%. Mortalitatea perioperatorie a scăzut de la 2,5% la sub 0,2%. Pe termen lung TUR-P poate fi urmată de: stricturi de uretră (3,8%), stenoza colului vezical (4%), incontinenţa urinară (2,2%), ejacularea retrogradă (65-70%), impotenţă (4%). Postoperator, necesitatea unei reintervenţii este apreciată la 1-2% pe an.

Adenomectomia deschisă constă în îndepărtarea ţesutului hiperplazic (adenomului) prin abord suprapubian transvezical (Fuller 1894, Freyer 1900) sau retropubian transcapsular (Millin 1945). Timpul principal al tehnicii chirurgicale, enucleerea manuală sau instrumentală a tumorii intraprostatice, este posibil datorită existenţei unui bun plan de clivaj între ţesutul neoplazic benign şi restul prostatei (capsula chirurgicală). Uretra prostatică supramontanală este îndepărtată o dată cu adenomul periuretral. Cavitatea care rămâne în mijlocul prostatei, între colul vezical şi uretră, se reduce treptat, prin reexpansionarea ţesutului prostatic periferic comprimat de adenom, se epitelizează şi reconstituie uretra prostatică.

Tehnica deschisă se adresează, în general, adenoamelor de peste 80-100 g sau, altfel spus, adenoamelor care nu pot fi rezecate endoscopic într-o oră, pacienţilor cu diverticuli sau calculi vezicali mari şi pacienţilor care nu pot fi aşezaţi în poziţia de litotomie pentru TUR.

Adenomectomia deschisă este cea mai eficientă alternativă terapeutică pentru HBP, cu rezultate excelente pe termen lung atât în ceea ce priveşte ameliorarea simptomelor cât şi din punct de vedere urodinamic. Are cea mai mică probabilitate de reintervenţie dintre toate metodele de tratament invaziv pentru HBP, aproximativ 2% la 5 ani postoperator.

În literatură a fost publicată o rată a complicaţiilor operatorii, cuprinsă între 4 şi 57%, cu o medie de 22,5%. Complicaţiile mai frecvente sunt: hemoragie perioperatorie care necesită transfuzie, clasic la 1/3 din pacienţi, recent la până la 10%, infecţii ale aparatului urinar (17%), epididimite (4,5%), infecţii ale plăgii (10%), stricturi de uretră (2,5-5%), scleroza colului vezical (2-3%), incontinenţă urinară (2-10%), ejacularea retrogradă (70-80%), fistule urinare hipogastrice, plăgi rectale.

Complicaţiile non urologice au o frecvenţă redusă (sub 1%): tromboză venoasă profundă, embolie pulmonară, infarct miocardic, accident vascular cerebral.

Incizia transuretrală a prostatei (ITUP) este un procedeu endoscopic rezervat pacienţilor cu volum al prostatei sub 30 g, fără lob median. Cu acelaşi instrument, rezectoscopul, la care se montează un cuţit electric în locul ansei de rezecţie, se practică două incizii ale colului vezical şi prostatei. Intervenţia este rapidă, eficientă în cazurile în care indicaţia a fost corectă şi are o morbiditate minimă.

12.10.6. Tratamentul minim invaziv

Tratamentul minim invaziv cuprinde o serie de metode care presupun fie ablaţia ţesutului prostatic prin necroză de coagulare (în cele mai multe cazuri) sau vaporizare (LASER), fie anularea fenomenului obstructiv (stenturi). Se obţine în primul rând o îmbunătăţire a simptomelor şi mai puţin o ameliorare a obstrucţiei, cu complicaţii minime. Metodele de ablaţie prin coagulare sau vaporizare au un dezavantaj comun: nu permit obţinerea de ţesut bioptic pentru examenul anatomo-patologic.

13. CANCERUL DE PROSTATA

Pănuş A. , Mititelu C.

Epidemiologie. Etiologie

La începutul deceniului 1991-2000 incidenţa mondială a cancerului de prostată a fost estimată la 200 000 de cazuri noi anual, după date publicate de Uniunea Internaţională Contra Cancerului şi Comitetul Crucii Roşii Internaţionale. S-a observat că aria geografică şi rasa au o influenţă importantă asupra incidenţei, astfel ca in anul 2012, majoritatea acestor cazuri noi fiind înregistrate în Australia/ Noua Zeelanda in vreme ce Asia centrală și de sud prezintă o incidență minimă a cancerului de prostată. În Europa (2012), Norvegia ocupa primul loc în ceea ce privește incidența cancerului de prostată, în timp ce Albania ocupa ultimul loc. Bărbaţii cu origine rasială diferită care trăiesc în aceeaşi zonă geografică şi în aceeaşi poziţie socială au riscuri diferite de apariţie a unui cancer de prostată. Astfel riscul este mai mare pentru un negru american decât pentru un alb american care la rîndul său are un risc mai mare decât un american de origine asiatică . Carcinomul de prostată constituie, la ora actuală, o problemă de sănătate majoră pe plan mondial. În Europa cancerul de prostată este cel mai frecvent cancer diagnosticat la sexul masculin cu 417,000 de cazuri diagnosticate in 2012 .

Este dificil de estimat prevalenţa globală a cancerului de prostată clinic datorită unor date insuficiente în ţările în curs de dezvoltare. Din datele existente, incidenţa sa a avut o creştere marcată în ultimele două decenii. La nivel modial, cancerul de prostata, conform ultimelor statistici, reprezinta al doilea cel mai frecvent cancer la barbati, si al patrulea global, cu peste 1.111.000 cazuri noi diagnosticate in 2012.(15% sex masculin, 8% global).

Mortalitatea a **crescut** de asemenea, dar într-un ritm mult mai lent decât incidenţa, în medie cu 2-8% la fiecare 5 ani până în jurul anilor 1994 – 1997 ulterior o ușoară scădere.

Mortalitatea prin cancer de prostată a fost de 28.000 în SUA în 1988 şi **a crescut** constant ajungând la circa 36.000 în 1994, actual, datorită schemelor terapeutice moderne, mortalitatea pentru anul 2016 in SUA este estimată la 26,120 de cazuri la o incidență de 180,890 de cazuri.

Pe lângă forma clinic manifestă, studiile de autopsie au identificat focare de cancer la 30% din bărbaţii în vârstă de 50 de ani şi 70% la cei peste 80 de ani. Marea majoritate a acestor cancere prostatice mici, bine diferenţiate, detectate la autopsie, sunt clinic nesemnificative, fiind cunoscute sub numele de cancere latente sau oculte. O parte din acestea se dediferenţiază, cresc rapid şi metastazează producând decesul.

Riscul actual, pentru un bărbat dintr-o societate occidentală, de a dezvolta în cursul vieţii cancer de prostată microscopic este de circa 30%; riscul de a dezvolta boală clinică este de circa 10%; riscul de a muri prin această afecţiune este de circa 3%. Altfel spus 1 din 7 persoane vor fi diagnosticate cu cancer de prostată în decursul vieții. Cancerul de prostată semnificativ clinic este rar sub 50 de ani după care incidența creşte rapid cu vârsta.

În ceea ce priveşte variaţia etnică a cancerului clinic, incidenţa cea mai mare apare la negrii americani din Atlanta, Georgia (91,2 la 100 000), iar cea mai scăzută la chinezii rezidenţi în Shanghai (1,3 la 100 000). Un aspect particular a fost observat la japonezii care au migrat pe Coasta de Vest a SUA şi în Hawai la care incidenţa cancerului de prostată a crescut la 16,5 cazuri noi la 100 000 de locuitori, faţă de o incidenţă de 6 la 100 000 prezentă la japonezii din Osaka. Aspecte similare au fost observate şi la chinezii, evreii şi indienii care au migrat în Statele Unite indicând în mod clar intervenţia factorilor de mediu în progresia bolii.

13.2. Factorii de risc

Factori genetici şi factori de mediu determină apariţia cancerului de prostată fără a se cunoaşte, însă, cauza precisă.

Vârsta are în mod cert o influenţă asupra factorilor şi/sau modificărilor care conduc la apariţia cancerului de prostată deoarece boala este întâlnită după 60-65 de ani (chiar 50-55 de ani, în forma ereditară) iar incidenţa creşte pe măsura îmbătrânirii.

În funcţie de prezenţa sau absenţa aglomerării familiale a bolii şi de vârsta pacientului la debut cancerul de prostată a fost clasificat din punct de vedere epidemiologic în trei categorii: sporadic, familial şi ereditar.

Cancerul de prostată sporadic apare după 65 de ani, la indivizi fără antecedente heredo-colaterale, fiind determinat de defecte genetice induse de factori de mediu (radiaţii, carcinogeni chimici, virusuri, dieta, inflamatie cronica, activitate sexuala etc.) sau apărute spontan. Aproximativ 85% din cancere sunt sporadice şi sunt dobândite, după cunoştinţele actuale, prin modificări apărute la nivelul aceloraşi gene care sunt implicate şi în apariţia cancerului ereditar.

La aproximativ 15% din bărbaţii cu cancer de prostată această boală este prezentă în antecedentele heredo-colaterale.

Nu s-a descoperit încă un defect genetic specific moştenit, astfel încât cancerul de prostată ereditar a fost definit clinic prin prezenţa a cel puţin unul din următoarele criterii:

- trei sau mai multe rude de gradul întâi diagnosticate cu cancer de prostată;
- trei generaţii succesive diagnosticate cu cancer de prostată pe linie paternă sau maternă;
- două rude de gradul întâi diagnosticate cu cancer de prostată înainte de 55 de ani.

Cancerul de prostată ereditar reprezintă 9-10 % din toate cancerele de prostată şi 45% din cazurile diagnosticate la bărbaţii sub 55 de ani. De reţinut că diagnosticul bolii la rude de vârstă tânără şi afectarea mai multor membri ai familiei sunt factorii cei mai importanţi pentru un risc crescut de cancer de prostată la bărbaţii aparţinând unei familii cu cancer de prostată ereditar.

Hormonii androgeni joacă un rol important în iniţierea şi progresia cancerului de prostată, rol susţinut de o serie de observaţii clinice:

- absenţa cancerului de prostată la bărbaţii castraţi înainte de pubertate sau cu absenţa congenitală a enzimei 5-alfa reductază;

- eficacitatea terapiei de supresie hormonală în stadiul androgeno-dependent al bolii (vezi mai jos);

Nu se cunoaşte mecanismul prin care hormonii steroidieni intervin în dezvoltarea cancerului de prostată sau cât de mare este contribuţia acestora la riscul de cancer de prostată.

Incidenţa mai mare a cancerului de prostată la populaţia de culoare faţă de populaţia albă, a fost explicată prin nivelurile mai mari de androgeni sau metaboliţi ai acestora în ser. Există şi unele date conform cărora bărbaţii negri sunt expuşi la niveluri mai mari de androgeni intrauterin, ceea ce a condus la formularea ipotezei conform căreia acţiunea hormonilor la vârste mici predispune bărbaţii afro-americani la dezvoltarea cancerului de prostată la o vârstă mai avansată.

Hormonii estrogeni acţionează asupra ţesutului prostatic normal şi tumoral prin intermediul receptorilor estrogenici care sunt localizaţi mai ales în celulele stromale, dar şi în cele epiteliale. Studii in vitro şi in vivo pe animale, au indicat că estradiolul singur sau în combinaţie cu androgenii poate accelera proliferarea celulelor prostatice. La bărbaţii cu ciroză alcoolică a fost observat un raport testosteron/estrogeni este mai mic decât în mod normal ceea ce s-a corelat cu o incidenţă a cancerului de prostată de 3,3% la bărbaţii decedaţi prin ciroză faţă de 9,1% la grupul de control.

Diferenţele importante în incidenţa cancerului de prostată manifest clinic, corelate cu incidenţa similară a cancerului de prostată histologic în diverse ţări şi regiuni ale lumii, au sugerat importanţa factorilor de mediu şi în special a factorilor din dietă care pot influenţa, predominant sau exclusiv, etapa de **progresie** de la stadiul latent (histologic) la stadiul clinic manifest.

S-a sugerat că excesul ponderal şi activitatea fizică redusă, activitatea sexuală intensă şi precoce, partenerii sexuali multiplii, antecedentele de boli cu transmisie sexuală (în special virusul papiloma-HPV), vasectomia, fumatul sunt factori posibil asociaţi cu un risc crescut de cancer al prostatei, dar rolul lor nu este bine precizat.

IGF-1 (insulin-like growth factor 1) este un factor de creştere cu efecte mitogene şi antiapoptotice asupra celulelor epiteliale prostatice normale şi transformate. Nivelurile plasmatice crescute de IGF-1 se corelează cu un risc crescut de cancer de prostată. Nu se cunosc factorii care influenţează nivelurile de IGF-1.

Polimorfismele genetice sunt variante de secvenţă moştenite ale unei anumite gene, care se pot manifesta prin modificări ale funcţiei genei respective. Polimorfisme ale genei tipului 2 de 5 alfa reductază, care se soldează cu o creştere a activităţii enzimatice de transformare a testosteronului în dihidrotestosteron se asociază cu un risc crescut de cancer al prostatei. De asemenea, polimorfisme ale citocromilor P459C17α şi P450 3A4 implicaţi în biosinteza şi respectiv în degradarea testosteronului, par a fi asociate cu un risc crescut. Gena receptorului androgenic conţine două polimorfisme care pot avea rol în iniţierea şi progresia cancerului de prostată prin modularea răspunsului receptorului la androgeni. Şi receptorul vitaminei D ar putea avea un rol, prin modularea acţiunii vitaminei D, hormon care inhibă proliferarea şi induce diferenţierea liniilor celulare de cancer de prostată.

Relaţia hiperplazie benignă - cancer

Problema relaţiei dintre cancerul de prostată şi hiperplazia prostatică benignă este în permanentă actualitate. La nivelul actual al cunoştinţelor noastre, deşi HBP şi cancerul de prostată sunt foarte frecvente la bărbaţii în vârstă şi ambele sunt afecţiuni neoplazice caracterizate prin dereglări în controlul creşterii epiteliului prostatic, pare improbabil ca HBP să fie un precursor direct al adenocarcinomului.

13.3. Istoria naturală. Biologia moleculară

Istoria naturală a cancerului de prostată este greu de studiat deoarece din motive etice şi umanitare este imposibil de observat cursul natural al bolii fără intervenţie terapeutică. Din analiza unui grup de pacienţi cu cancer de prostată localizat tratat conservator a reieşit o supravieţuire la 10 ani de 94% pentru cei cu tumori bine diferenţiate faţă de 58% pentru cei cu tumori slab diferenţiate. În afară de stadiu şi grad de diferenţiere, vârsta şi alte comorbidităţi influenţează istoria naturală.

În evoluţia naturală par a exista trei paşi importanţi: dezvoltarea de focare microscopice de cancer ocult, progresia de la cancerul ocult la cancerul de prostată localizat, clinic semnificativ şi diseminarea metastatică în limfonoduli, oase sau alte organe. Există două explicaţii de bază pentru progresia cancerului ocult la boală semnificativă clinic. Stamey consideră că dezvoltarea se face printr-o progresie lentă, timpul de dublare fiind de până la 4 ani în unele cazuri, astfel încât timpul de progresie de la transformarea malignă iniţială până la apariţia unui ml. de volum tumoral poate fi chiar 10 ani. O a doua teorie consideră că lovituri genetice multiple sunt necesare pentru transformarea în cancer semnificativ clinic şi dediferenţierea ulterioară, astfel încât la unii bărbaţi cancerul ocult nu va progresa niciodată. Aceasta ar putea explica diferenţa dintre prevalenţa cancerului de prostată histologic care este constant distribuită global şi prevalenţa bolii clinice care este foarte variabilă în diferite ţări depinzând de factorii de mediu care acţionează ca promotori ai progresiei.

13.4. Anatomie patologică

Anatomia zonală a prostatei a fost amintită anterior şi ea este importantă pentru a înţelege originea atât a hiperplaziei benigne cât şi a cancerului de prostată. Majoritatea cancerelor (70%) se dezvoltă în zona periferică, iar restul în zona de tranziţie (20%) şi în zona centrală (10%). Pe piesele de prostatectomie radicală, tumorile maligne au contur neregulat, consistenţă variabilă şi culoare gri-albicioasă sau gălbuie. Focarul iniţial se extinde centrifug şi invadează progresiv parenchimul prostatic extinzându-se spre capsula prostatică.

Un factor esenţial implicat în extensia locală este localizarea cancerului. Cancerele care apar în zone periferice, în aproapierea unor defecte capsulare, unde organele vecine au continuitate cu prostata sau unde structuri nervoase sau vasculare penetrează în prostată, au şanse mai mari de extensie extracapsulară precoce prin aceste defecte. Aceste locuri de minimă rezistenţă sunt joncţiunea prostato-uretrală, joncţiunea cu colul vezical şi locul de intrare al ductelor ejaculatoare şi pediculilor neurovasculari (în număr de patru) în prostată.

Pătrunderea celulelor canceroase prostatice prin capsulă se corealează cu un risc crescut de diseminare la distanţă ceea ce are un impact net asupra prognosticului şi supravieţuirii. Invazia extracapsulară locală cuprinde veziculele seminale, colul şi trigonul vezical, ureterele, sfincterul extern striat de la joncţiunea prostato-uretrală. Datorită rezistenţei opuse de fascia Denonvilliers, invazia rectului se produce rar (6-8%) şi tardiv fie cu penetrarea peretelui rectal fie cu stenozarea rectului din afară, prin limfangită neoplazică perirectală. În stadiile tardive invazia se prezintă ca o masă dură, fixă, aderentă la pereţii osoşi, realizând aşa numita carcinomatoză prostato-pelvină.

Neoplasmul prostatic invadează limfaticele locale şi regionale în general târziu, în stadiile avansate. Sunt invadaţi în ordine ganglionii obturatori, hipogastrici şi iliaci comuni, ulterior ganglionii aorto-lombari şi chiar mediastinali sau supraclaviculari sau prin blocare neoplazică şi limfangită recurenţială, ganglionii inghinali. Riscul de adenopatie neoplazică creşte şi în funcţie de gradul de diferenţiere celulară, fiind foarte mare în carcinoamele anaplazice, încă din stadiile incipiente.

Aceleaşi aprecieri pot fi făcute şi cu privire la metastazele cancerului prostatic care se dezvoltă în general în stadii avansate local, dar sunt posibile încă din fazele precoce când gradingul histologic este mare. Metastazele apar cel mai frecvent în oasele lungi şi late (între 33 şi 97%), în plămâni şi ficat şi mai rar în corpii cavernoşi (manifestate clinic prin priapism), în testicul, peritoneu, pleură, splină, suprarenală etc. Metastazele osoase cele mai frecvente se dezvoltă în oasele bazinului, vertebre, femur, oasele craniului, omoplat, coaste. Metastazarea are loc pe calea limfaticelor perineurale sau prin anastomozele Batson dintre reţeaua venoasă pelvină şi plexurile venoase perivertebrale. Proliferarea celulelor tumorale poate înlocui osul cu apariţia de fracturi patologice şi/sau măduva osoasă cu anemie prin deficit eritroblastic. Expresia radiologică a metastazelor apare la aproximativ un an după însămânţare, aspectul tipic fiind de metastaze **osteocondensante (80-90%)**, restul fiind osteolitice.

Cancerul de prostată este un **adenocarcinom** cu origine în stratul epitelial al aciniilor secretori, cu **caracter histogenetic multicentric** şi **aspect histologic mixt**. Cele 3 criterii majore de diagnostic histologic sunt:

- **modificările arhitecturale** ce constau în modificări ale glandelor şi ale raportului dintre glande şi stromă: glandele pot fi mici sau mari, de obicei inegale, complet neregulate, incomplet diferenţiate, fiind dispuse spate la spate sau cu celule în trabecule sau coloane; glandele adenocarcinomatoase bine diferenţiate au epiteliul format dintr-un singur rând de celule şi nu se observă celule bazale; se pot constata proliferări papilifere endoluminale; stroma este redusă cantitativ;
- **invazia**, al cărei semn patognomonic este prezenţa celulelor carcinomatoase la nivelul spaţiilor perineurale;
- **anaplazia celulară** (anizocarii, anizocitoze); membrana nucleară este îngroşată cu prezenţa a 1-2 macronucleoli neregulaţi şi a unei vacuole intranucleare; mitozele atipice, monstruozităţile nucleare şi celulele gigante sunt rare.

Au fost descrise mai multe forme microscopice, fiecare dintre ele având particularităţi microscopico-evolutive distincte.

Stabilirea corectă a gradului de diferenţiere este importantă, datorită corelaţiei cu stadiul de evoluţie naturală a tumorii, cu metastazele regionale şi la distanţă şi cu supravieţuirea. Criteriile majore în stabilirea gradului sunt diferenţierea glandulară şi anaplazia celulară. Există mai multe sisteme de grading, cel mai folosit fiind sistemul Gleason.

Sistemul Gleason este o metodă de grading care evaluează doar arhitectura acinară, în microscopia de putere mică, distingând 5 grade de diferenţiere notate de la 1 la 5, în funcţie de diferenţierea glandelor proliferate adenocarcinomatos :

G_1 - foarte bine diferenţiat
G_2 - bine diferenţiat
G_3 - moderat diferenţiat
G_4 - slab diferenţiat
G_5 - anaplazic (foarte slab diferenţiat)

Pentru a ţine cont de caracterul histologic polimorf, sunt evaluate cele două aspecte sau patternuri care sunt cel mai bine reprezentate. Aspectul observat pe suprafaţa cea mai mare este definit ca aspect sau pattern primar. Aspectul observat pe următoarea suprafaţă ca întindere este denumit aspect sau pattern secundar. **Gradul sau scorul Gleason este suma celor două aspecte histologice, primar şi secundar,** sau dublul singurului aspect observat (dacă a fost identificat doar unul singur) şi are o valoare de la 2 la 10. În clasificarea Gleason se deosebesc deci trei categorii histologice de adenocarcinoame prostatice:

- **bine diferenţiate: scor Gleason 2-4**;
- **mediu diferenţiate: scor Gleason 5-7**;
- **slab diferenţiate: scor Gleason 8-10**;

În cadrul eforturilor actuale de a deosebi cancerele agresive de cele latente şi de a înţelege istoria naturală a bolii, definirea şi depistarea **leziunilor premaligne** în prostată au o importanţă extremă. În 1980 McNeal şi Bostwick au pus în evidenţă o asemenea leziune care a fost numită neoplazie intraepitelială prostatică (Prostatic Intraepithelial Neoplasia = PIN). Această leziune se caracterizează prin proliferare celulară a glandelor şi ductelor preexistente, cu modificări citologice ce mimează adenocarcinomul, dar nu prezintă invazie stromală.

În afara adenocarcinoamelor, în prostată pot apărea şi alte tipuri de tumori mai rare: carcinoamele ductale, cu morfologie mixtă tranziţională şi acinară, carcinoamele mucinoase (o variantă de adenocarcinom), carcinoamele cu celule mici, etc.

În afara diagnosticului histologic, este posibil un **diagnostic citologic** pe material obţinut prin aspiraţia prostatică cu ac fin (introdusă de Franzen în Suedia). Materialul aspirat este preparat după metoda May-Grunwald sau Papanicolau. Printre avantaje se numără efectuarea procedurii în ambulatoriu, obţinerea de material din toate zonele prostatei, posibilitatea repetării procedurii cu complicaţii minime şi un diagnostic corect în 71-98% din cazuri. Dezavantajele constau în obligativitatea interpretării lamelor de către un citolog experimentat şi riscul confundării displaziilor cu cancerele bine diferenţiate.

13.5. Simptomatologie

Clinica cancerului de prostată s-a schimbat foarte mult în ultimii 10-15 ani de când s-a produs o migrare spre stadii precoce, boala fiind depistată mult mai frecvent când este încă localizată. Din păcate aceasta afirmaţie este valabilă mai ales pentru ţările dezvoltate economic în care programele de depistare precoce se aplică pe scară largă.

Bărbaţii cu cancer de prostată se pot prezenta cu o varietate de simptome care pot fi grupate în trei mari categorii:

1. Simptomele ale aparatului urinar inferior;

2. Simptome de invazie locală;

3. Simptome de boală metastatică

1. Simptome ale aparatului urinar inferior sunt manifestări nespecifice, comune cancerului şi hiperplaziei benigne (HBP). Ele pot fi grupate în obstructive sau de golire (debut tardiv al micţiunii, jet urinar cu calibru şi forţă de proiecţie reduse, uneori întrerupt, micţiune cu efort, senzaţia de golire incompletă) şi iritative sau de umplere (polakiurie, nocturie, micţiune imperioasă până la incontinenţă prin imperiozitate). Trebuie precizat că aceste simptome pot fi atribuite mai degrabă unui adenom de prostată concomitent şi numai în cazuri avansate local, cancerului de prostată întrucât acesta se dezvoltă iniţial în zona periferică, la distanţă de uretră. Fiziopatologia simptomelor este identică cu cea prezentată la adenomul de prostată; în plus simptomele iritative pot apărea datorită invaziei trigonului vezical şi nervilor pelvini.

2. Odată cu **invazia locală** a structurilor adiacente apar o serie de simptome care, deşi nespecifice, orientează diagnosticul către o etiologie malignă a bolii prostatice. Invazia directă a uretrei prostatice sau a trigonului vezical poate produce **hematurie,** uneori intensă, cu cheaguri. **Disuria**, în aceste stadii avansate este provocată de infiltraţia neoplazică a colului vezical şi, o dată apărută devine curând permanentă, progresivă, fără remisiuni sau variaţii, ca în cazul unui adenom.

Invazia orificiilor ureterale produce obstrucţia căii urinare superioare cu ureterohidronefroză asimetrică manifestată prin dureri lombare. Incontinenţa urinară poate fi consecinţa invaziei sfincterului uretral extern şi necesită cateterism permanent. Uneori disuria se însoţeşte de durere locoregională care se poate manifesta ca jenă, înţepătură, senzaţia de corp străin, arsură sau durere francă localizată profund în perineu, în rect, iradiată în hipogastru sau penis. Durerea este provocată de infiltraţia neoplazică nervoasă perineală. Extensia extracapsulară posterolaterală poate duce la invazia şi distrugerea nervilor erectili cu impotenţă consecutivă. Invazia veziculelor seminale poate determina hemospermie. Invazia sau stenozarea rectului, un fenomen rar şi foarte tardiv poate determina obstrucţie rectală.

3. În ciuda eforturilor făcute în ţările dezvoltate pentru depistarea precoce a bolii printr-o informare publică crescândă şi screeningul bărbaţilor asimptomatici, pe plan internaţional peste 40% din bărbaţii cu cancer de prostată au în momentul diagnosticului extensie extraprostatică a bolii. În Europa, cel puţin 25% din pacienţi au metastaze osoase detectabile la scintigrafia osoasă, în momentul prezentării la specialist.

Metastazele osoase se manifestă prin durere locală cu debut acut şi evoluţie progresivă, sau prin fracturi patologice în special în urma unor traumatisme locale. Astfel, la un bărbat în vârstă, cu simptome ale tractului urinar inferior sunt tipice durerile lombosacrate, durerea de şold cu impotenţă funcţională a membrului respectiv sau chiar fractura de col femural. Metastazele în corpii vertebrali comprimă măduva spinării şi produc simptome neurologice în special la nivelul membrele inferioare; necesită tratament de urgenţă, fie radioterapie, fie decompresie chirurgicală.

Invadarea limfonodulilor pelvini are de obicei expresie simptomatică mai redusă. În cazurile avansate se poate manifesta prin tumori palpabile în fosa iliacă sau adenopatie inghinală francă, limfedem al membrului inferior, dureri lombare prin obstrucţie ureterală.

Simptome sistemice de astenie şi somnolenţă prin anemie, uremie şi efecte toxice nespecifice, scădere ponderală până la caşexie, hemoragii interne şi externe etc. semnifică un stadiu terminal.

Examenul clinic

La examenul clinic general pot fi constatate semne sugestive pentru extensia locală sau la distanţă a cancerului de prostată, deci în stadii tardive. Semnele de uremie amintite deja la adenomul de prostată, adenopatiile tumorale, edemele membrelor inferioare, durerile osoase cu sau fără fracturi patologice, paraplegia, anemia, scăderea ponderală sunt toate semne ale incurabilităţii bolii.

De la dezvoltarea urologiei ca specialitate, diagnosticul clinic al cancerului de prostată s-a bazat în mod primar pe capacitatea degetului index al urologului de a detecta induraţii sau asimetrie în glanda prostatică.

TUSEUL RECTAL:

Rămâne actuală descrierea făcută în 1921 de Marion, un celebru chirurg francez, a patologiei macroscopice a bolii intra sau extracapsulare, incluzând invazia limfonodulilor regionali: "*Cancerul de prostată este în general uşor de diferenţiat de adenomul de prostată. Consistenţa masei prostatice este deosebită, mai de grabă dură decât elastică şi aproape întotdeauna neregulată. Forma glandei în loc de a fi rotunjită este frecvent neregulată. În sfârşit, în loc de a simţi o margine precisă, glanda se continuă, fără limită, cu ţesuturile înconjurătoare pe marginea externă şi superioară. Uneori, masa tumorală este regulată şi limitată, dar dură ca lemnul. Acesta este cancerul. Uneori, examinatorul nu palpează nici o masă, ci numai un nodul dur, simplu, fără o precisă delimitare faţă de ţesutul înconjurător. Dagnosticul devine delicat atunci când avem de a face cu un cancer precoce care este caracterizat prin numai câţiva noduli duri într-o glandă care are toate aspectele unui adenom de prostată. În acest caz poate fi vorba despre un adenom de prostată, dar care este foarte suspect, în special dacă nodulii nu dispar prin masaj prostatic. Diagnosticul în stadiul precoce al bolii este foarte delicat şi chiar urologi cu experienţă sunt uneori obligaţi să fie rezervaţi asupra diagnosticului pentru o anumită perioadă de timp*." Din fericire, actual dispunem de un marker tumoral care poate clarifica incertitudinile tuşeului rectal în aceste stadii „precoce".

- *Cancerul in situ* nu produce modificări la tuseul rectal, diagnosticul fiind histologic (corespunde T1).
- *Nodulul canceros*: într-o prostată normală sau hipertrofiată adenomatos degetul explorator decelează un nodul dur, de mărime variabilă, încastrat în parenchimul glandular. Nodulul poate fi unic sau multiplu, în acelaşi lob sau în ambii lobi prostatici sau poate ocupa integral lobul respectiv (corespunde T2).
- *Prostata mare, dură*: întreaga glandă prostatică este mare, cu o duritate lemnoasă, cu repartiţie uniformă sau neregulată. Într-un stadiu mai avansat, glanda îşi pierde configuraţia şi se prezintă ca o masă tumorală bombând în ampula rectală, cu margini ce se pierd lateral, cu prelungiri laterocraniene în direcţia veziculelor seminale care sunt înglobate în procesul neoplazic. Blocul tumoral este fix, clasicii descriind leziunea în "cap de taur", în care glanda prostatică reprezintă capul propriu-zis, iar coarnele erau date de veziculele seminale destinse de conţinutul ce nu se putea elimina prin canalele ejaculatoare sufocate de procesul neoplazic. Cercetările necroptice au stabilit că ce simte mărit este tumora şi nu veziculele seminale destinse (corespunde T3).
- *Carcinomatoza prostatico-pelvină* reprezintă stadiul local de dezvoltare maximă a tumorii. În această etapă, tuşeul rectal descoperă o masă tumorală densă, care cuprinde tot pelvisul, aderentă la pereţii osoşi, imobilă, neregulată, dureroasă la atingere sau total indoloră. Rectul poate fi comprimat, îngustat, sau chiar efectiv invadat de masa tumorală (corespunde T4).

13.6. Explorări paraclinice

Markerii tumorali

Markerii biologici sunt recunoscuţi ca elemente importante în evaluarea şi urmărirea tratamentului la pacienţii cu cancer. Un număr important de markeri au fost cercetaţi dar numai doi au rezistat probei timpului, intrând în evaluarea de rutină: fosfataza acidă prostatică (PAP) şi antigenul prostatic specific (PSA).

Fosfataza acidă prostatică (PAP) nu este un marker specific deoarece este produs într-o multitudine de ţesuturi. Determinată prin metode enzimatice fosfataza acidă, a fost markerul standard pentru cancerul de prostată deoarece se găseşte la nivelul glandei în cantităţi de circa 1000 de ori mai mari decât în orice alt organ. În timp, a fost posibilă izolarea unei fracţiuni produsă predominant de celulele epiteliale prostatice, fosfataza acidă prostatică (PAP), ale cărei valori sunt crescute numai în stadii avansate local şi în metastazele la distanţă. Actual este utilizată numai la monitorizarea evoluţiei bolii sub tratament.

Antigenul prostatic specific (PSA) este o glicoproteină secretată de epiteliul prostatic şi de glandele periuretrale, cu concentraţie foarte mare în lichidul seminal uman: 0,3-3 mg/ml. Secreţia este androgeno-dependentă. Există mai multe bariere fizice care împiedică ieşirea PSA din sistemul ductal prostatic, bariere care menţin în circulaţia generală o concentraţie de PSA seric de până la 3 ng/ml, adică de un milion de ori mai mică faţă de fluidul prostatic. Cele mai răspândite metode pentru dozarea PSA seric folosesc tehnici imunologice. Valorile normale se situează între 0-4 ng/ml (după unii până la 3 ng/ml), iar valorile patologice (pacienţi cu suspiciune foarte mare de cancer, care necesită puncţie-biopsie prostatică) $\geq$ 10 ng/ml. Pentru cazurile cu valori între 4 şi 9,99 ng/ml atitudinea este diferenţiată (vezi mai jos).

PSA nu este un marker ideal deoarece numeroase alte afecţiuni ale prostatei **pot** determina creşterea nivelului de PSA seric în absenţa malignităţii: adenomul de prostată, ischemie şi/sau infarct în prostată, prostatită acută. Prin urmare, **creşterile PSA nu sunt specifice cancerului de prostată**. Invers, nu **toţi** bărbaţii cu boli prostatice au PSA seric crescut.

Creşterea cea mai importantă a fost observată, însă, în cancer iar valorile PSA seric sunt proporţionale cu volumul cancerului intracapsular şi al cancerului extracapsular; astfel, s-a arătat că valoarea PSA seric creşte cu 3,5 ng/ml, pentru un gram de cancer intracapsular, comparativ cu numai 0,3 ng/ml, pentru un gram de adenom. La pacienţii cu cancer de prostată determinanţii importanţi ai nivelului

seric al PSA sunt volumul şi gradul cancerului. Riscul de cancer este direct proporţional cu nivelul PSA seric:

Valoarea PSA (ng/ml)	Riscul
< 4	1/50
4 - 9,99	1/4 - 1/3
≥10	1/2 - 2/3

Tabelul 13.1 Riscul corelat cu valoarea serica a PSA

Este testul cu cea mai mare valoare predictivă pozitivă din cele 3 modalităţi de depistare precoce (PSA, tuşeu rectal, ecografia transrectală).

Se apreciază că după tuşeul rectal şi ecografia transrectală nu există creşteri semnificative clinic sau statistic ale valorilor PSA seric. În schimb biopsia prostatică şi TUR-P determină creşteri foarte mari, motiv pentru care se recomandă determinarea PSA seric la cel puţin 6 săptămâni după efectuarea acestora. Îndepărtarea chirurgicală a ţesutului prostatic, radioterapia, orhidectomia, analogii LH-RH, finasteride scad valoarea PSA seric.

În programele de depistare precoce majoritatea creşterilor PSA seric sunt cuprinse între 4 şi 9,99 ng/ml (aşa numita "zonă gri"). Pentru a îmbunătăţi capacitatea de a distinge între HBP şi cancerul de prostată ca determinanţi ai acestor valori puţin crescute, deci pentru a identifica pacienţii care au nevoie de puncţie prostatică au fost introduse diverse metode care sunt valabile **numai pentru valorile situate în "zona gri"** :

- **indicatori** :
  - valoarea PSA/volumul ecografic al prostatei, **densitatea PSA (PSAD > 15);**
  - valoarea PSA/volumul zonei de tranziţie, **densitatea PSA TZ**;
  - viteza de creştere a PSA în timp, **velocitatea PSA (PSAV > 0,75 ng/ml/an);**
- **valori de referinţă specifice vârstei;** valorile PSA seric total cresc cu vîrsta datorită creşterii volumului prin BPH, episoade subclinice de prostatită, ischemie, cancer microscopic nedectat. Folosirea unei valori de 2,5 ng/ml în intervalul 40-49 ani, respectiv de 6,5 ng/ml în intervalul 70-79 ani, ca limită superioară a normalului, ar creşte sensibilitatea la tineri şi specificitatea la vîrstnici în detecţia cancerului;
- **formele moleculare ale PSA**; cercetările au arătat complexitatea formelor de PSA seminal şi seric. Aproape tot PSA din lichidul seminal se găseşte sub formă liberă, din care aproximativ 2/3 are activitate enzimatică. PSA activ enzimatic scăpat în circulaţie este inactivat prin sistemul inhibitor proteazic extracelular din care ACT (alfa1-antichimotripsina) este unul din cei mai importanţi componenţi. Astfel, **PSA seric** are două forme: **PSA complexat sau legat cu ACT este forma moleculară predominantă (60 - 95%)**, restul fiind **PSA liber (5 - 40%)**. Proporţia de PSA complexat cu ACT este mai mare la pacienţii cu cancer de prostată faţă de pacienţii cu BPH; **un raport PSA liber/PSA total< 0,19 - 0,22** permite depistarea pacienţilor cu valori ale PSA seric total de 4-9,99 ng/ml, care au o probabilitate mai mare de cancer (şi stabilirea indicaţiei de puncţie).

Ecografia

Generală

Eco transrectală

Ecografia transrectală, introdusă în anii ’60, are ca **indicaţii principale:**

1. *examinarea prostatei şi a veziculelor seminaleîn cazul unor modificări sugestive pentru cancer de prostată la tuşeul rectal şi/sau valori crescute ale PSA seric ;*
2. *efectuarea biopsiei prostatice sau a veziculelor seminale prin puncţie;*
3. *efectuarea biopsiei joncţiunii uretro-vezicale în cazul suspiciunii recidivei locale după operaţia de prostatectomie radicală;*

Imaginile obţinute în plan transversal dau cele mai bune informaţii despre simetria şi marginile laterale ale prostatei. Prostata normală, examinată în secţiune transversală, are o formă triunghiulară, simetrică, cu ecostructură izoecogenă (intensitate medie), relativ omogenă în zonele periferică şi centrală determinată de distribuţia uniformă a glandelor. Zona de tranziţie este relativ hipoecogenă, frecvent cu structură neomogenă. Ecoul marginal, hiperecogen, continuu, care înconjoară prostata normală reprezintă interfaţa acustică între prostată şi grăsimea periprostatică.

Diagnosticul ecografic al cancerului de prostată se bazează pe leziunea hipoecogenă din zona periferică şi în stadii mai avansate pe leziuni neomogene, cu dezorganizarea locală a anatomiei zonale şi deformarea sau discontinuitatea ecoului marginal. Există însă o serie întreagă de alte afecţiuni care produc imagini hipoecogene la nivelul prostatei: modificări distrofice, atrofie nespecifică, adenoame, chisturi, prostatită cronică. Majoritatea leziunilor hipoecogene depistate ecografic nu sunt cancere: o leziune hipoecogenă are o probabilitate de 17-57 % de a fi malignă. În afară de leziunea hipoecogenă, cancerul de prostată poate apărea izoecogen în 30% din cazuri, când practic nu poate fi deosebit de ţesutul normal şi foarte rar hiperecogen (1%).

În concluzie, prin metodele clinice prezentate anterior se poate stabili un diagnostic de suspiciune de cancer de prostată. Astfel dezvoltarea procesului patologic poate fi suspectată fie pe baza examenului clinic (tuşeul rectal), fie pe baza unor markeri tumorali, fie pe baza unor aspecte imagistice la ecografie. Diagnosticul pozitiv, de certitudine, se pune numai pe baza examenului anatomopatologic al piesei de biopsie prostatică.

RMN standard

RMN multiparametric –

CT –

Scintigrafie osoasă

Metode de biopsie prostatică

Indicaţia majoră pentru efectuarea biopsiei prostatice este diagnosticul histologic al cancerului şi stabilirea formei şi gradului histologic. Alte indicaţii: evaluarea locală după radioterapie, biopsia joncţiunii uretro-vezicale pentru diagnosticul recidivei locale după prostatectomie radicală, biopsia veziculelor seminale.

FUSION BIOPSY

Există două modalități de puncție prostatică ecoghidată:

1. Transrectala, nu necesită anestezie decât în cazuri speciale însă are un risc infecțios mărit, necesitând antibioprofilaxie.
2. Transperineală, necesită anestezie locoregionala, însă riscul infecțios este mult scăzut, această metodă fiind din ce in ce mai folosită in majoritatea clinicilor urologice.

Poză

La pacienţii la care a fost indicată puncţia prostatică este obligatorie întreruperea sau modificarea tratamentului anticoagulant cu câteva zile înainte de efectuarea biopsiei.

P**rofilaxia cu antibiotice** este indicată în general, iar la pacienţii valvulari sau cu implanturi artificiale, indicaţia este absolută. Derivaţii quinolonici (ciprofloxacin) sunt cele mai folosite medicamente şi se administrează cu cel puţin o oră înaintea procedurii. Rata complicaţiilor infecţioase poate fi scăzută şi mai mult prin continuarea administrării timp de o săptămână.

Puncţia se efectuează cu un ac special, acţionat automat cu ajutorul unui instrument cu arc numit pistol de biopsie. Volumul fragmentului de ţesut obţinut prin puncţie este extrem de mic comparat cu volumul întregii glande astfel încât acul trebuie direcţionat sau ghidat în zonele în care dezvoltarea procesului patologic este suspectată pe baza unor caractere clinice sau aspecte imagistice. Prin punctie se vor preleva 12 fragmente prostatice din ambii lobi. În caz de suspiciune clinică și/sau paraclinică însă rezultatul puncției este inițial negativ se recomandă puncție prostatică cu ghidaj RMN multiparametric sau puncție de saturație cu prelevarea a 24 de fragmente crescând astfel rata de detecție.

Complicaţiile determinate de biopsia prostatică variază între 2-79% şi sunt în principal de natură traumatică, (hematurie, rectoragie, hemospermie) şi/sau infecţioasă (prostatită, epididimită, acces local, pielonefrită, cistită, bacteriemie/septicemie).

O altă metodă pentru a obţine ţesut prostatic în vederea stabilirii diagnosticului pozitiv de cancer de prostată este **TUR-P** care se practică în scop paleativ în cazuri de retenţie de urină pentru deblocare cervicoprostatică insa nu este recomandat ca prima masura de diagnostic avand o rata de detectie mica.

Stadializare

După ce adenocarcinomul de prostată a fost diagnosticat histologic este necesară o apreciere foarte exactă a stadiului sau extensiei reale a bolii pentru recomandări terapeutice raţionale. Extensia anatomică a bolii este cel mai important factor de prognostic pentru supravieţuirea pacientului. Această dezvoltare a procesului patologic în organism a fost cuantificată prin elaborarea unor sisteme de stadiere, stadiul fiind cu atât mai mare cu cât volumul tumoral este mai mare. Între anii 70-80, sistemele de stadiere au început să includă cele trei variabile T (tumour), N (node), M (metastasis), care codifică volumul tumorii primare (extensia în suprafaţă şi adâncime) numărul şi volumul limfonodulilor regionali ce conţin metastaze şi respectiv prezenţa şi localizarea metastazelor la distanţă.

Stadializarea T

TUR-P poate fi considerată o metodă de diagnostic şi stadializare deoarece permite descoperirea incidentală a bolii în stadiile T1a şi T1b în materialul histologic recoltat.

Tuşeul rectal are o variabilitate între examinatori şi un grad crescut de imprecizie în estimarea volumui cancerului intracapsular, care a fost în mod repetat subliniată. Se apreciază în general că 30-60% din cancerele apreciate clinic T2 sunt de fapt pT3, ceea ce înseamnă substadiere clinică. Această substadiere creşte cu stadiul clinic astfel încât intervenţia chirurgicală nu îşi atinge scopul de radicalitate în aproape jumătate din cazuri.

La nivel individual nu există o relaţie directă între concentraţia PSA seric şi stadiul patologic sau clinic, din motivele prezentate anterior (secreţia PSA şi de către ţesutul adenomatos).

Studiile au arătat că o **combinaţie** a acestor parametri, **valoarea PSA seric** şi **stadiul clinic** apreciat prin tuşeul rectal, la care se adaugă **scorul Gleason din biopsia prostatică** este mai utilă în predicţia extensiei reale a bolii

În general, folosirea ecografiei transrectale în stadializarea cancerului de prostată este limitată de capacitatea redusă de detecţie a invaziei extracapsulare şi a veziculelor seminale şi de imposibilitatea vizualizării adenopatiei pelvine. Studii recente au arătat absenţa superiorităţii ecografiei transrectale faţă de tuşeul rectal în predicţia cancerului de prostată localizat.

Examenul RMN endorectal al prostatei pare să fie cea mai bună metodă neinvazivă pentru evidenţierea extensiei locale, în special la nivelul veziculelor seminale.

Poza stadializare

Clasificarea TNM 2009

T - tumora primară.
Tx - Tumora primară nu poate fi evidenţiată (stabilită).
T0 - Nu se evidenţiază tumora primară.
T1 - Tumoră inaparentă clinic, nepalpabilă sau vizibilă prin imagistică.
T1a - Tumora descoperită histologic incidental în 5% sau mai puţin din ţesutul rezecat.
T1b - Tumora descoperită histologic incidental în mai mult de 5% din ţesutul rezecat.
T1c - Tumora identificată prin biopsie cu acul (efectuată datorită valorii crescute a PSA).
T2 - Tumora limitată la prostată.
T2a - Tumora interesează jumatate dintr-un lob.
T2b - Tumora interesează peste jumatate dintr-un lob.
T2c - Tumora interesează ambii lobi.
T3 - Tumora se extinde la capsula prostatei*[2].
T3a - Extensie extracapsulară (unilateral sau bilateral) ce include interesare microscopica a colului vezical.
T3b - Tumora invadează vezicula (ele) seminală (e).
T4 - Tumora este fixată sau invadează structurile adiacente, altele decât veziculele seminale: sfincterul extern, rectul, muşchii ridicători şi/sau peretele pelvin.

N - ganglionii limfatici regionali
Nx - Nu poate fi stabilită invazia ganglionilor regionali.
N0 - Nu există metastaze în ganglionii limfatici regionali.
N1 - Metastaze în ganglionii limfatici regionali.
M - Metastaze la distanţă
Mx - Nu au fost stabilite.
M0 - Nu există metastaze la distanţă.
M1 - Metastaze la distanţă prezente.
M1a - ganglion limfatic non-regional
M1b – oase
M1c - alte localizări.

Tabelul 13.2.

Stadializarea N

Aprecierea extensiei bolii în ganglioni este necesară numai dacă aceasta va influenţa decizia terapeutică. În general, riscul de metastaze ganglionare este cu atât mai mare cu cât sunt prezente unul sau mai multe din următoarele elemente: stadiu clinic local mai mare, valori crescute ale PSA, scor Gleason mare, invazie perineurală.

CT, care are o valoare limitată în aprecierea stadiului local al carcinomului de prostată. Utilitatea principală este în detectarea metastazelor în limfonodulii regionali, criteriul utilizat fiind dimensiunea maximă a ganglionului. Sensibilitatea CT pentru decelarea adenopatiei regionale neoplazice oscilează între 50-75%, iar specificitatea între 86-100%.

Rezultatele RMN nu sunt superioare celor ale examenului CT în diagnosticul extensiei limfoganglionare sau la distanţă.

Limfadenectomia sau limfodisecţia pelvină reprezintă procedeul de stadializare cu cea mai mare acurateţe pentru precizarea invaziei neoplazice a ganglionilor regionali în cancerul de prostată. Procedura poate fi realizată ca prim timp al prostactectomiei radicale retropubiene, cu examinare extemporanee şi încheierea operaţiei dacă limfonodulii sunt invadaţi, considerându-se boala nevindecabilă

prin tratament radical. Alternativ procedura poate fi realizată fie pe cale operatorie clasică, fie laparoscopic, înaintea aplicării unui tratament radical ce constă în prostactectomie radicală perineală sau radioterapie radicală.

Indicaţia de limfadenectomie poate fi stabilită utilizând o combinaţie între stadiul şi gradul tumorii şi nivelul de PSA seric, pe baza căreia se poate obţine o indicaţie mai precisă asupra prognosticului de invazie al limfonodulilor.

Stadializarea M

Scintigrafia osoasă cu Tc-metilen difosfonat, aplicată pe scară largă din 1960, este metoda cea mai sensibilă pentru evaluarea metastazelor osoase. Dintre toţi pacienţii cu cancer de prostată cu radiografii ale scheletului normale, 23% au metastaze osoase la scintigrafie. Leziunile osoase secundare apar pe scintigramă cu 9 luni mai devreme decât pe radiografii. Chiar dacă are o sensibilitate mare (rezultatele fals negative sunt de până la 8% şi apar mai ales în cazul leziunilor mici simetrice), scintigrafia este nespecifică (acelaşi aspect apare în artrită, fracturi vechi, osteomielită, traumatisme, operaţii) şi aspectele patologice necesită pentru confirmare radiografii, secţiuni CT osoase, RMN sau chiar puncţie-biopsie osoasă.

În urma unor studii recente se apreciază că scintigrafia osoasă poate fi omisă la pacienţii asimptomatici cu cancer de prostată nou diagnosticat dacă nivelul PSA seric este < 20 ng/ml. De asemenea o valoarea a PSA seric de peste 100 ng/ml are o valoare predictivă pozitivă de 100% pentru existenţa metastazelor.

Examenul clinic şi alte explorări cum ar fi radiografia pulmonară, ecografia, CT şi RMN sunt indicate numai în cazul suspiciunii unor metastaze în ţesuturile moi, pe baza unor simptome sugestive.

Risc	Scazut	Intermediar	Crescut	
Definitie	PSA < 10 ng/ mL Gleason < 7 cT1-2a	PSA 10-20ng/mL sau Gleason 7 sau cT2b	PSA >20ng/ mL sau Gleason > 7 sau cT2c	orice PSA orice Gleason cT3-4 sau cN+
Stadiu	Localizat			Local avansat

Tabelul 13.2. Clasificarea pe grupuri de risc (D'Amico)

13.7. Diagnostic diferenţial

Diagnosticul diferenţial se face cu o multitudine de alte afecţiuni prostatice sau sistemice.

Adenomul de prostată este, de regulă, asociat cu o perioadă lungă de simptomatologie de obstacol subvezical, iar la tuşeul rectal prostata este de volum mai mare decât în cancer, cu caracterele beningne descrise la capitolul respectiv.

Tuberculoza prostatică se încadrează în tabloul clinic şi paraclinic complex al tuberculozei urogenitale.

Prostatita cronică are un istoric clinic lung cu leucocite numeroase în urină şi secreţiile prostatice şi cu culturi microbiene pozitive. Diagnosticul este confirmat sau infirmat prin examen histologic ca de altfel şi în prostatita granulomatoasă, o intitate anatomo-clinică care reproduce în totalitate simptomatologia locoregională a cancerului de prostată.

Litiaza prostatică determină o consistenţă dură a prostatei la nivelul calculilor, radiografia directă arată opacităţile neregulate caracteristice proiectate retrosimfizar, iar ecografia abdominală şi mai ales transrectală arată imaginile caracteristice hiperecogene cu con de umbră posterior în interiorul prostatei.

Pentru pacienţii cu dureri osoase, fracturi pe os patologic şi sindroame compresive medulare prin tasare vertebrală, efecturea tuşeului rectal şi a puncţiei biopsie vor fi suficiente pentru stabilirea leziunii primitive. Pentru diagnosticul diferenţial cu **boala Paget**, PSA normal şi aspectul de corticală osoasă subperiostală îngroşată o diferenţiază de metastazele osoase ale cancerului.

13.8. Tratamentul cancerului de prostată

Tratamentul cancerului de prostată a suferit modificări importante în ultimii ani existând numeroase opţiuni în funcţie de stadiul bolii. Pentru tratamentul cancerului de prostată există următoarele metode: intervenţii chirurgicale, radioterapie, hormonoterapie, chimioterapie şi metode alternative, care sunt aplicate în funcţie de caracterul localizat, intracapsular sau diseminat, extracapsular al bolii.

13.8.1. Tratamentul cancerului de prostată localizat

Obiectivul tratamentului în stadiile localizate este vindecarea pacientului, un termen care ar avea ca posibile definiţii următoarele: moartea pacientului din cauze nelegate de cancerul prostatic, absenţa bolii diseminate sau locoregionale, biopsii negative, tuşeul rectal normal, PSA seric nedetectabil.

WW

AS

Prostatectomia radicală constă în extirparea prostatei şi a veziculelor seminale, în bloc cu ţesutul celulo-grăsos periprostatoseminal, urmată de anastomoză vezico-uretrală. Prostatectomia radicalăeste tratamentul de elecţie pentru pacienţii cu cancer de prostată localizat (T1-T2 N0 M0), cu perspectivă de viaţă de 10 ani sau mai mare, cu absenţa contraindicaţiilor chirurgicale şi în condiţiile acordului pacientului în urma unei informări detaliate. Intervenţia poate fi practicată şi în stadiul T3 în anumite condiţii: extensie extracapsulară unilaterală şi limitată, scor Gleason < 8, PSA seric < 20 ng/ml.

Prostatectomia radicală retropubiană a fost descrisă prima dată de Memmelaar şi Millin în 1949 şi are avantajul de a permite accesul simultan la prostată şi la limfonodulii pelvini. Mortalitatea perioperatorie este de 1-2%. Principalele complicaţii şi incidenţa lor sunt următoarele:

- **Complicaţii intraoperatorii**
  - hemoragie (400-1200 ml în medie)
  - lezarea rectului
  - lezarea ureterelor
  - lezarea nervilor obturatori
- **Complicaţii postoperatorii imediate**
  - tromboză venoasă profundă
  - embolie pulmonară
  - limfocel pelvin
  - fistulă urinară
  - supuraţii parietale
- **Complicaţiile postoperatorii tardive**
  - incontinenţa urinară de stres severă (uşoară)
  - disfuncţia erectilă
  - obstrucţia colului vezical
  - stricturi uretrale

În anii ‘80 Walsh şi Donker au efectuat studii ale anatomiei chirurgicale a zonei, în urma cărora au adus îmbunătăţiri extrem de importante tehnicii operatorii. În primul rând, prin cunoaşterea anatomiei complexului venos dorsal, a fost posibil un control vascular adecvat cureducerea hemoragiei intraoperatorii, ceea ce a creat o mai bună vizibilitate în plagă şi a permis o disecţie amănunţită la vârful

prostatei, în zona sfincterului extern şi o anastomoză corectă vezicouretrală cu scăderea procentului de incontinenţă şi stricturi. În al doilea rând, a fost identificat traiectul nervilor cavernoşi posterolateral de prostată şi veziculele seminale şi a fost descrisă o tehnică de prostatectomie cu păstrarea nervilor cavernoşi (nerve sparing technique) ceea ce permite scăderea importantă a procentului de disfuncţie erectilă postoperatorie; această tehnică poate fi aplicată numai la pacienţi selectaţi riguros, cu tumori mici (nepalpabile intraoperator), fără extensie apicală, bine sau moderat diferenţiate.

Abordul perineal al prostatei are o vechime de mii de ani de când în Grecia Antică se practicau litotomii perineale oarbe pentru calcul vezical. Tehnica clasică de prostatectomie pe cale perineală este atribuită lui Young, care în 1905 a definit limitele chirurgicale ale disecţiei pentru tratamentul cancerului de prostată.

Supravieţuirea pacienţilor supuşi prostatectomiei radicale este de 89% (pacienți cu risc intermediar) respectiv 85% (pacienți cu risc scăzut) la 18 ani conform studiilor de specialitate.

Prostatectomia radicală laparoscopică, a fost efectuată prima dată în **1997** de Raboy şi colaboratorii şi de Schuessler şi colaboratorii şi a devenit în ultimii ani o metodă curentă de tratament în mai multe centre din Europa. Intervenţia este realizată pe cale transperitoneală fiind cunoscute două tehnici: Montsouris (Guillonneau şi Valencien) şi Heilbronn (Rassweiler).

Prostatectomia radicală robotică, a fost efectuată prima dată la începutul anilor 2000 de Menon de la Institutul Urologic Vattikuti din cadrul spitalului Henry Ford, Detroit, câştigând popularitate în întreaga lume.Această manevră reprezintă standardul de tratament in cancerul de prostată localizat, având rezultate foarte bune in ceea ce priveşte supravieţuirea, permițând imbunătățirea tehnicii de prezervare a bandeletelor neuro-vasculare.

Radioterapia externă utilizată în tratamentul tumorilor maligne, provoacă radioliza apei şi determină formarea unor substanţe foarte reactive chimic, radicalii liberi, care au capacitatea de a produce leziuni ale ADN mono- şi bicatenar. Radiaţiile ionizante au efect cu atât mai important cu cât celulele sunt mai puţin diferenţiate şi au un ritm de diviziune mai crescut.

Pentru iradierea externă a ţesutului tumoral malign prostatic se utilizează cobaltoterapia (raze gamma de 1,25 Mev) şi mai ales acceleratorii liniari (raze X) care produc radiaţii cu energie mare (5-25 Mev) şi capacitate crescută de penetrare în profunzime.

Doza aplicată este de 74-80 Gy (Gray) sau 7.400-8.000 rad, fracţionat maxim 200 rad/zi, 4-5 zile/săptămână, deci cu o durată totală de 7-8 săptămâni. În ceea ce priveşte volumul de iradiat, nici un studiu nu a demonstrat avantajul iradierii întregului pelvis faţă de iradierea numai a prostatei. Procedeele moderne utilizează rezonanța magnetică şi un stimulator pentru localizarea corectă a prostatei şi asigurarea maximei protecţii a ţesuturilor periprostatice.

Radioterapia pentru cancerul de prostată intracapsular are acelaşi obiectiv ca şi tratamentul chirurgical şi anume vindecarea bolii. Rezultatele par a fi ceva mai slabe decât cele obţinute prin prostatectomie radicală dar practic este imposibilă efectuarea unor comparaţii foarte exacte deoarece toate cazurile operate au fost stadializate prin examen histologic al piesei extirpate, ceea ce nu se poate face în cazul radioterapiei, când stadializarea este numai clinică. Pentru stadiile localizate ratele medii ale **procentului de supravieţuiri** fără semne de boală (disease-free survival) sunt următoarele:

- **stadiul localizat (risc scazut)** →96% la 5 ani;
- **stadiul localizat (risc intermediar)** → 92% la 5 ani;

Complicaţiile radioterapiei sunt acute şi cronice, majoritatea, minore şi limitate în timp (cel mult 6 luni după radioterapie):

- intestinale (5-21%): rectoragii, tenesme, scaune mucoase, diaree, incontinenţă fecală, obstrucţie intestinală, stenoze sau fistule rectale;
- urologice (6-16%): incontinenţă, polachiurie, disurie, cistită, hematurie, stricturi uretrale, fistule vezicale;
- edeme ale membrelor inferioare care sunt de obicei tranzitorii;

- impotenţă sexuală în 40-50% din cazuri, cu etiologie mixtă, vasculară, endocrină, neorologică, psihogenă.

Radioterapia interstiţială (curieterapia sau brahiterapia) se face cu raze gama emise de radiu, aur, iridiu, iod. Raţiunea teoretică este că pot fi administrate cantităţi mult mai mari, dozele totale ajungând la 100-170 Gy fără a afecta ţesuturile înconjurătoare. Există două modalităţi de realizare:

- radioterapia interstiţială de intensitate mare (high-dose rate) în care sursa de iradiere este plasată în prostată pentru o perioadă foarte scurtă de timp şi se realizează cu **Iridiu-92**;
- radioterapia interstiţială de intensitate redusă (low-dose rate) în care sursa este lăsată permanent în prostată; utilizează **paladiu-103** şi **iod-125**;

Există anumite **criterii de selecţie a pacienţilor** (PSA < 10 ng/ml, scor Gleason 5-6, stadiu local T1c-T2a, volumul prostatei < 40 g) şi anumite **contraindicaţii** (speranţă de viaţă < 5 ani, metastaze, TUR-P recent, tulburări de coalgulare) pentru brahiterapie. În mare, rezultatele nu s-au dovedit net superioare radioterapiei externe.

Alte opţiuni terapeutice pentru cancerul de prostată localizat sunt rezecţia transuretrală, tratamentul hormonal, tratamentul cu laser, crioterapia.

13.8.2.Tratamentul cancerului de prostată avansat loco-regional

Pentru tratamentul cancerului de prostată clinic avansat local ($T_{3,4}$ $N_{0,X}$ M_0), au fost utilizate o multitudine de alternative terapeutice fără a se stabili cu certitudine avantajul uneia sau alteia din modalităţi în controlul tumorii primare şi prevenirea diseminării la distanţă: prostatectomie radicală cu sau fără tratament adjuvant, radioterapie externă cu sau fără hormonoterapie ablativă, iradiere interstiţială, radioterapie combinată externă şi interstiţială, tratament chirurgical conservator (TUR-P sau enucleere transvezicală) cu sau fără supresie hormonală.

Radioterapia externă este indicată **pentru cancerul de prostată avansat local T_3-T_4.** În aceste stadii tratamentul chirurgical nu este recomandat datorită incidenţei crescute a adenopatiilor regionale şi diseminărilor sistemice precum şi a imposibilităţii extirpării radicale a tumorii. Din experienţa acumulată s-a stabilit că **tratamentul combinat (radioterapie + hormonal) este superior monoterapiei la pacienţii cu cancer de prostată avansat local**, supravieţuirea fără semne de boală fiind mai îndelungată când pacienţii primesc şi o formă de tratament adjuvant.

Pentru bolnavii cu **metastaze în limfonodulii regionali (Tx,N_1,M_0) tratamentul hormonal este standard** (vezi mai jos); poate fi recomandat şi tratament combinat: asocierea radioterapie + castrare sau prostatectomie + castrare.

13.8.3. Tratamentul cancerului de prostată metastatic

Tratamentul hormonal

Tratamentul hormonal este tratamentul standard pentru cancerul de prostată metastatic (Tx,Nx,M1), avînd scop paleativ. Baza fiziopatologică a tratamentului hormonal constă în suprimarea hormonilor androgeni, pentru care prostata reprezintă organul ţintă (scoaterea ţesutului prostatic canceros de sub influenţa hormonilor androgeni). Huggins (1941) un chirurg canadian a arătat că adenocarcinomul de prostată regresează după castrare sau administrarea de estrogeni.

Tratamentul endocrin va fi administrat cît mai precoce, la pacienţi cu boală metastatică minimă. După deprivare androgenică aproximativ 40% din pacienţi vor înregistra o regresie a bolii, 40% îşi vor stabiliza afecţiunea, iar 20% îşi vor continua evoluţia tumorală (hormonorezistenţă de la început). Dintre cei 80% care răspund la tratament hormonal, 10% mor în următoarele 6 luni, 50% în următorii 3 ani, 80% în primii 5 ani. Doar 10% din bolnavii trataţi exclusiv hormonal supravieţuiesc la 10 ani de la diagnostic. Supravieţuirea medie a pacienţilor cu cancer prostatic aflaţi în stadiul metastatic este de circa 2 ani.

Teoria clasică afirmă că adenocarcinomul prostatic este o tumoră cu populaţie celulară heterogenă, compusă din celule hormonosensibile şi celule hormonorezistente. Raportul dintre ele precum şi gradul de hormonosensibilitate determină răspunsul iniţial al pacientului. Rezultatele tratamentului sunt în plus

complicate de modificarea răspunsului tumoral la tratamentul continuu fie din cauza dezvoltării unei forme de rezistenţă, fie din cauza proliferării celulelor androgen independente de la început.

Ultima **1) Orhiectomia bilaterală** reprezinta varianta cea mai rapidă a terapiei hormonale şi este cea mai ieftină terapie pe termen lung care scade testosteronul plasmatic cu până la 90%. Avantajele sunt: cea mai puternică terapie androgenoprivă, nu există aport hormonal, nu are efecte feminizante şi nici alte efecte secundare ale estrogenoterapiei. Efecte adverse: osteoporoză, pierderea masei musculare, traumă psihică, pierderea libidoului, impotenţă erectilă ireversibilă, nu permite terapie intermitenta.

penultimul **Estrogenii** acţionează prin mai multe mecanisme dintre care cel mai important este următorul: nivelul lor crescut determină prin feed-back negativ scăderea LH-RH şi LH cu suprimarea consecutivă a producţiei androgenilor testiculari. S-a presupus că estrogenii au şi un efect direct citotoxic asupra glandei şi de creştere a fibrozei prostatice.

Dietilstilbestrolul (DES) a fost cel mai utilizat, în doză de 3 mg/zi; chiar la această doză, redusă, 20-30% din pacienţi trebuie să întrerupă tratamentul în primele 3 luni datorită unor **complicaţii potenţial letale, cardiace şi pulmonare** (tromboembolii). Calea de administrare este un factor crucial în generarea toxicităţii cardiovasculare, şi este posibil ca estrogenii administraţi parenteral să nu determine acelaşi risc, dar cercetări suplimentare sunt necesare pentru stabilirea precisă a acestui fapt. De asemenea se studiază posibilitatea administrării unor doze mai mici de estrogeni, oral, combinată cu administrarea de agenţi antitrombotici sau antiandrogeni.

Alte preparate estrogenice sunt: fosfatul de dietilstilbestrol (Honvan), etinil-estradiol, clorotrianisen (Clanisen, Tace), fosfat de estramustin (Estracyt, Stilbostat). Estrogenii cu acţiune lentă sunt poliestradiol fosfat (Estradurin) şi estradiol undecilat.

1 Agoniştii LH-RH sunt de fapt **superagonişti ai hormonului natural LH-RH** care au o afinitate mai mare pentru receptorii specifici din hipofiză. Iniţial se produce o creştere a LH pentru ca ulterior să aibă loc un fenomen de **reglare negativă (“down-regulation”)**, de pierdere de receptori hipofizari, un mecanism de apărare al celulelor la stimularea excesivă determinată de superagoniştii LH-RH. Rezultatul este scăderea LH şi consecutiv, a hormonilor androgeni.

Agoniştii LH-RH sunt: **Goserelin, Leuprolid, Triptorelin, Leuprorelin, Buserelin, Nafarelin**. **Tratamentul este echivalent cu orhiectomia bilaterală**. Principalul efect secundar este perioada iniţială, de 2-3 săptămâni, de intensificare a simptomatogiei, ca urmare a creşterii LH şi consecutiv a testosteronului, **(„the flare phenomenon”)**, manifestată prin : dureri osoase, accentuarea simptomelor de obstrucţie subvezicală, slăbiciune musculară în membrele inferioare; există pericolul leziunilor de măduvă dacă sunt prezente metastaze vertebrale, motiv pentru care medicaţia trebuie evitată la cei cu semne neurologice. Această reacţie poate fi evitată prin administrarea de antiandrogeni (vezi mai jos), cu 5 zile înaintea începerii tratamentului cu agonişti LH-RH şi continuarea timp de 2-3 săptămâni simultan. Alte efecte secundare sunt: impotenţa, flashuri de căldură şi, mai reduse, greaţă, ginecomastie şi tulburări cardiovasculare. Agoniştii sunt disponibili şi în forme depozit cu o singură administrare la 1-3 luni.

2 Antagoniştii LH-RH reprezintă o clasă de compuşi peptidici care se leagă de receptorii hipofizari ai LH-RH şi determină inhibiţia imediată a eliberării de gonadotrofine şi hormoni sexuali. Dergarelix???? **Cetrorelix-ul** este un medicament bine tolerat care administrat parenteral, în doză de 500 mcg, determină inhibiţia persistentă a nivelurilor serice ale LH, FSH şi testosteronului. Avantajul antagoniştilor faţă de agonişti este absenţa efectului de stimulare a secreţiei hormonale din periada de iniţiere a tratamentului. Efectele secundare ale acestuia sunt importante, astfel încât compusul nu a intrat, încă, în practica medicală curentă.

3 Antiandrogenii acţionează fie prin inhibarea sintezei de androgeni fie prin inhibarea acţiunii androgenilor la nivelul receptorilor.

Inhibitorii sintezei androgenice sunt: ketoconazolul care inhibă enzimele dependente de citocromul P-450 inhibând astfel sinteza androgenilor atât în gonade cât şi în suprarenale. Este utilizat ca agent de primă linie la pacienţii cu dureri osoase intense, simptome severe, risc de compresie medulară prin tasare vertebrală, etc. deoarece produce niveluri de testosteron similare castrării în 4-8 ore de la

administrarea unei doze de 400 mg oral. Efectele secundare sunt importante: intoleranţă gastrointestinală, hepatotoxicitate, ginecomastie, hipocalcemie.

Inhibitorii acţiunii androgenice sunt substanţe care inhibă competitiv DHT la nivelul receptorului nuclear. Deşi DES, orhiectomia şi agonoştii LH-RH suprimă androgenii testiculari, steroizii slabi androgenici din corticosuprarenală pot fi transformaţi în androgeni puternici în ţesuturile periferice incluzând şi prostata. Din acest motiv s-a presupus că inhibitorii acţiunii androgenice ar avea o activitate superioară prin blocarea acţiunii tuturor androgenilor. Teoretic efectele adverse sunt mai mici şi libidoul este conservat la un număr mare de pacienţi.

Antiandrogenii "puri" sunt substanţe sintetice nesteroidiene: **flutamida** (Flucinom, Eulexin), nilutamida (Anandron), **bicalutamida (Casodex)**.

Antiandrogenii steroidieni au în plus şi activitate progestaţională puternică care inhibă prin feed-back negativ secreţia de LH şi producţia de testosteron. Substanţele folosite sunt: **ciproteron acetat (Androcur)**, megestrol acetat.

Labrie şi colab. (1982) au considerat că progresia cancerului sub tratament hormonal se datorează lipsei de suprimare a hormonilor androgeni suprarenali. Ei au propus conceptul de **blocadă androgenică maximală** sau **blocadă androgenică combinată** (**MAB, CAB**) care asociază castrarea medicală (agonist LH-RH) sau castrare chirurgicală (orhiectomia) cu antiandrogeni şi au descris avantajul net al tratamentului combinat faţă de monoterapie, în articolele lor. Diferenţa remarcabilă în favoarea CAB raportată iniţial de Labrie nu a fost confirmată. Din analiza atentă a datelor se desprinde, cel mult, ideea unui beneficiu mai mare numai pentru un anumit grup de pacienţi, cu boală metastatică minimă.

13.8.4.Tratamentul cancerului de prostată hormonorezistent

Hormono-rezistenţa este definită ca progresia sau reluarea progresiei tumorii după suprimarea surselor de testosteron şi administrarea tratamentului antiandrogenic. Practic orice cancer de prostată avansat, tratat prin ablaţie androgenică (chirurgicală sau farmacologică) va scăpa de sub efectul de limitare a creşterii, determinat de nivelurile scăzute de hormoni androgeni şi va progresa. Mecanismul cel mai probabil pentru această ieşire de sub controlul endocrin este selecţia clonală a unor linii celulare androgen-independente. Există mai multe modalităţi de abordare terapeutică, pentru cancerul hormono-rezistent, care vor fi amintite pe scurt.Un alt mecanism implicat in hormono rezistenta este capacitatea unor linii celulare canceroase de a secreta testosteron, devenind astfel independente de axa androgenica.

Noi molecule au fost dezvoltate, fiind indicate ca tratament în acestă fază a evoluției cancerului de prostată.

Abiraterona acetat este un inhibitor al CYP17, reușind astfel să scadă dramatic nivelul de testosteron intracelular blocând sinteza acestuia atât la nivel intracelular tumoral cât și la nivelul glandelor suprarenale. Aceasta trebuie administrată numai în asociere cu Prednison pentru a nu produce hiperaldosteronism indus medicamentos. **Zitiga????**

Enzalutamida face parte din clasa anti androgenilor însă cu o afinitate superioară, blocând complet receptorii androgenici.

Chimioterapia se indică la bolnavii aflaţi în stadii avansate de evoluţie locală sau sistemică, de obicei atunci cînd se apreciază că tumora este hormono-rezistentă, deci ca tratament de linia a II-a. La aceşti bolnavi se obţin rezultate mai bune dacă nu se sistează tratamentul hormonal deşi riscurile toxice sunt mai mari. Chimioterapia de **primă intenţie** se efectuează la bolnavii cu carcinoame mixte (una din forme fiind nediferenţiată).

Actual Docetaxel este chimioterapicul de primă intenție în tratamentul cancerului de prostată hormono rezistent.

În linia a doua găsim Cabazitaxel, un taxan ce este indicat în tratamentul cancerului de prostată hormono rezistent, Docetaxel rezistent.

În cazul pacienţiilor relativ asimptomatici, există un vaccin nou dezvoltat şi comercializat in USA, sipuleucel-T (Provenge), care actionează prin activarea sistemului imunitar. Este recomandat in special pentru pacienţii cu o progresie a bolii mai lentă pentru că nu influenteaza nivelul de PSA.

În cazul în care se descoperă hormono rezistenţa la un pacient aflat in blocada androgenică totală, în prima fază se va sista administrarea de anti androgeni.

Ulterior, tratamentul va urma ordinea alfabetica ca şi administrare:

1. Abiraterona acetat,
2. Docetaxel,
3. Enzalutamida,
4. Radium 223
5. Sipuleucel-T

Radium 223 este o radio-moleculă, alfa emitentă, indicată în tratamentul mestastazelor din cancerul de prostată hormono rezistent, având o afinitate osoasă sporită.

În aceste stadii terminale tratamentul prezentat anterior trebuie însoţit de măsuri paleative.

In cazurile cu obstrucţie subvezicală şi retenţie de urină se poate practica **TUR-P** al cărui rol este controversat. Unii îl aplică de la început, combinat cu orhiectomia, alţii preferă cateterul uretro-vezical a demeure, biopsia prostatică şi tratamentul patogenic, care determină reluarea micţiunilor după aprox. 6 săptămîni în cazurile hormono-sensibile.

Invazia ureterală bilaterală determină boală cronică de rinichi, astfel încît unii autori recomandă reimplantarea ureterelor histologic normale în domul vezical cu sau fără drenaj intern de tip „dublu J" şi rezecţie largă a prostatei. Durata supravieţuirii acestor bolnavi variază între 1 şi 6 ani în condiţiile în care tumora este hormono-sensibilă. Edemele membrelor inferioare, constant prezente, se remit parţial sau chiar total sub tratament cu heparină asociată drenajului ureteral corect. Indicaţie au doar bolnavii fără metastaze la distanţă (T_{3-4}, M_0) deci un număr mic de cazuri.

In unele cazuri poate fi administrat un curs scurt de corticoterapie, îmbunătăţind starea generală, ameliorînd anemia şi scăderea ponederală.

Durerea osoasă produsă de metastaze este una din problemele cu cel mai mare impact asupra calităţii vieţii la pacientul cu cancer de prostată hormono-refractar. Agenţii analgezici obişnuiţi au un efect limitat de combatere a acestor dureri, al căror mecanism este incomplet înţeles. Unii pacienţi pot beneficia de efectul paleativ al difosfonaţilor (Clodronat), analogi de pirofosfat, care suprimă rezorbţia şi mineralizarea osoasă prin influenţă directă asupra activităţii osteoclastelor.

Radioterapia poate fi folosită de asemenea în scop paleativ pentru metastazele scheletice dureroase. Folosirea unui compus ce conţine izotopul **Stronţiu-89**, beta-emiţător, (Metastron) constituie un avans terapeutic important în controlul durerii osoase. Stronţiu-89 urmează căile metabolice ale calciului în organism, are un timp de înjumătăţire de 50 de zile, şi se concentrează preferenţial în focarele osoase cu turnover mineral crescut care caracterizează metstazele osteoblastice. Doza standard este de 148 Mbq (4 mCi), aproximativ 80% din pacienţi răspund la tratament prin ameliorarea durerii în 1-2 săptămîni, iar efectul durează 3 luni sau mai mult după care este necesară repetarea dozei.

14.TUMORILE TESTICULARE

Mitroi G., Drocas A.

14.1. Epidemiologie. Factori de risc.

Tumorile de testicul reprezintă 1-2% dintre toate cancerele care apar la bărbat şi 4-5% dintre cancerele aparatului uro-genital la bărbați.

Aspectul cel mai interesant în epidemiologia acestei boli este faptul că incidenţa este foarte variabilă pe plan mondial. Incidenţa este crescută în ţările industrializate, în general 3-6 cazuri noi la 100 000 de bărbaţi/an, (mai mare în Danemarca, Norvegia, Elveţia, Germania) şi extrem de redusă în Asia şi Africa.

În general, a fost observată o creştere (aproape o dublare) a incidenţei cancerului de testicul în ultimii 20-30 de ani în ţările industrializate. Afecţiunea apare de două ori mai frecvent în mediul urban şi la clasele socio-economice mai înalte.

Incidenţa este maximă între 20 şi 35 de ani cu alte două vârfuri, în copilărie (0-10 ani) şi respectiv peste 60 de ani. Este cea mai frecventă tumoră solidă la bărbatul între 20 şi 35 de ani. Deoarece apare într-o perioadă de evoluţie crucială în viaţa unui bărbat tânăr produce un impact puternic social, economic şi emoţional.

În 1-2% din cazuri tumorile primare sunt bilaterale simultan, de obicei de acelaşi tip histologic şi în majoritatea cazurilor seminoame (95%).

În cazurile unilaterale incidenţa este uşor mai mare pe dreapta (similar incidenţei criptorhidismului).

Între 2 şi 6% dintre bărbaţii cu antecedente de criptorhidie dezvoltă un neoplasm malign testicular. Pacienţii cu criptorhidie au un risc de aproximativ 20-40 ori mai mare de a dezvolta cancer testicular. Între 5 şi 10% din pacienţii cu tumori testiculare au criptorhidie în antecedentele personale patologice.

Riscul oncologic relativ al ectopiei abdominale față de cea inghinală este de 4 ori mai mare.

La 5-10% dintre aceştia tumora se dezvoltă în testiculul contralateral! Creşterea incidenţei criptorhidiei în ultimii 20-30 de ani se reflectă în evoluţia incidenţei tumorilor testiculare. Orhidopexia (coborârea şi fixarea testiculului în scrot), practicată cât mai precoce, pentru a preveni modificările histologice din testiculul criptorhid, nu reduce riscul apariţiei cancerului de testicul. Face posibilă examinarea mai atentă a testiculului, dat fiind potenţialul de malignizare al acestuia. Orhidopexia efectuată tardiv (după primii 2 ani de viață) nu previne apariția ulterioară a neoplaziei.

La pacienţii cu tumoră sau neoplazie intraepitelială testiculară există un risc de 5% pentru apariţia unei tumori în testiculul contralateral.

Alţi factori de risc sunt: sindromul Klinefelter, cancerul de testicul în antecedentele heredo-colaterale (tată, frate, unchi), atrofia testiculară (asociată cu tumorile testiculare, fără însă a se putea stabili o legătură cauzală), expunerea mamei la estrogeni în cursul sarcinii, traumatismele testiculare (care par mai degrabă să fie factorul declanşator pentru o examinare atentă a burselor scrotale şi descoperirea unei tumori preexistente).

Carcinomul in situ (CIS) al testiculului a fost descris de Skakkebaek în 1972, fiind considerat precursor al tumorilor germinale testiculare (cu excepţia seminomului spermatocitic). Potrivit acestuia leziunea se poate dezvolta chiar din viaţa fetală (din gonocite fetale) şi evoluează spre cancer în 7 ani, în 70% din cazuri. Poate fi diagnosticat prin biopsie chirurgicală, indiferent de zona testiculară din care este recoltat materialul tisular.

Factorii de risc pentru dezvoltarea CIS: cancer în testiculul contralateral (sincron sau în antecedente), tumori extragonadice cu celule germinale, criptorhidism, atrofie testiculară şi cancer în testiculul contralateral, stări de intersexualitate, infertilitate.

Microlitiaza testiculară este evidenţiată ecografic atât în cadrul unor afecţiuni (cancer, infertilitate, CIS, criptorhidism, etc.) cât şi în testicule normale. La bărbaţii cu microlitiază, care au simptome şi/sau

semne la nivelul testiculelor se recomandă efectuarea biopsiei testiculare, iar la cei cu microlitiază descoperită incidental, este indicată ecografie de control pe termen lung.

14.2. Clasificarea anatomo-patologică a tumorilor testiculare

Tumori ale celulelor germinale

- Neoplazia germinală intratubulară
- Forme „pure" (un singur tip histologic)
  - **Seminom**
  - **Seminom spermatocitic**
  - **Carcinom embrionar**
  - **Tumoră de sac vitelin**
  - **Coriocarcinom**
  - **Teratom**
    - Teratommatur
    - Chist dermoid
    - Teratom imatur
    - Teratom cu componentă malignă
- **Tumori (forme) mixte** (mai mult de un tip histologic)

Tumori ale cordoanelor sexuale şi ale stromei gonadice

- **Tumori ale celulelor Leydig**
- **Tumori ale celulelor Sertoli**
- **Tumori ale granuloasei**

Tumori germinale şi ale cordoanelor sexuale şi/sau stromei gonadice (gonadoblastoame)

- **Alte categorii** de tumori: ale ductelor colectoare şi rete testis, de vaginală, epididim, funicul spermatic, apendice testicular, stromale diverse, limfoide, secundare, etc.

Tumorile cu celule germinale cuprind 5 tipuri celulare de bază. Aprox 60 % din tumorile cu celule germinale au în componenţa lor mai multe tipuri celulare şi sunt numite tumori mixte.

Seminomul (30-60%)

Au fost descrise 3 subtipuri de seminom „pur": clasic, anaplastic şi spermatocitic.

1. Seminomul tipic sau clasic reprezintă marea majoritate (85%) a seminoamelor şi apare mai ales la 30-40 de ani, dar şi la vârste mai înaintate. Macroscopic este o tumoră mare (atinge chiar și 10 cm diametru), ce mărește testiculul în toate diametrele. Pe secţiune are aspect uniform, alb-cenuşiu, uneori cu zone de hemoragie şi necroză. Tumora are un ritm de creştere lent. Elementele sinciţiotrofoblastice se regăsesc în 10-15% din tumori ceea ce corespunde procentului de seminoame secretante de beta HCG. Metastazează pe cale limfatică.

2. Seminomul anaplastic apare la aceeaşi vârstă şi reprezintă numai 10% din seminoame. Este o tumoră mai agresivă fiind caracterizată prin:

- activitate mitotică mai mare, pleomorfism nuclear şi anaplazie celulară
- potenţial de invazie locală şi de extensie la distanţă mai mare decât în cazul seminomului tipic
- rată mai mare a producţiei de beta HCG

3. Seminomul spermatocitic apare în mare parte după 50 de ani şi este varianta mai puţin agresivă, cu potenţial metastatic extrem de redus.

Carcinomul embrionar (3-4%)

Este o formă histologică cu malignitate mare, prezentă în 40% din tumorile non seminomatoase. Macroscopic are dimensiuni mici, contur neregulat, aspect alb-cenuşiu pe secţiune, cu zone de necroză şi hemoragie şi cu o capsulă slab individualizată. Deseori invadează structurile locale: albuginee, epididim, funicul spermatic. Microscopic se constată celule epitelioide maligne dispuse sub formă de glande sau tubi,

pleomorfism, mitoze şi celule gigante. Metastazele la distanţă pot conţine alte tipuri histologice de tumori germinale !

Coriocarcinomul(1%)

Este cea mai agresivă varietate de tumoră cu origine în celulele germinale testiculare, practic incurabilă. Pacientul se poate prezenta cu un mic nodul, palpabil intratesticular, de consistenţă redusă (moale) sau direct cu metastaze la distanţă al căror punct de plecare se dovedeşte a fi o mică leziune intratesticulară (decelată ecografic). Pe secţiune are aspect alb-cenuşiu cu hemoragie centrală. Microscopic diagnosticul se face pe prezenţa sinciţiotrofoblastelor şi citotrofoblastelor. Este însoțit de creșterea foarte mare a β-HCG. Pacienții se prezintă cu boală metastatică avansată la primul diagnostic, decedând în scurt timp.

Teratomul (5-10%)

Este o tumoră mare, neregulată, boselată, cu consistenţă neomogenă, care conţine elemente mature şi/sau elemente imature. Pe secţiune se constată zone chistice amestecate cu zone tisulare solide, deseori cartilaginoase sau osoase. Microscopic chisturile sunt tapetate cu diverse tipuri de epiteliu iar zonele solide conţin ţesuturi amestecate: cartilaginos sau osos, intestinal, pancreatic sau hepatic, muscular neted sau striat, nervos, etc.

Tumora de sac vitelin (tumora de sinus endodermal, carcinomul embrionar infantil)

Este cea mai frecventă tumoră testiculară la copii. La adulţi, apare de obicei însoţind alte tipuri histologice, fiind componenta care produce alfafetoproteina. Macroscopic are un aspect omogen, gălbui, mucinos. Caracteristici sunt corpii embrioizi - structuri ovoide cu diametrul mai mic de 1 mm, care seamănă cu embrionii de 1-2 săptămâni.

Tumorile mixte

Conţin mai mult de un tip histologic, combinaţia cea mai frecventă fiind: carcinom embrionar, tumoră de sac vitelin, teratom şi sinciţiotrofoblaste. Metastazele de teratom conţin de obicei carcinom embrionar şi în cazuri mai reduse teratom sau coriocarcinom.

Celulele germinale totipotenţiale se pot diferenţia, anormal, în seminom sau carcinom embrionar. Celulele embrionare se pot diferenţia pe cale intraembrionară rezultând teratoamele sau pe cale extraembrionară rezultând fie coriocarcinomul, fie tumora de sac vitelin.

Extensia tumorilor de testicul

Tumorile testiculare non seminomatoase au o activitate metabolică şi o rată de creştere mare. Rata de creştere a seminoamelor este mai lentă, fiind posibile recidive chiar până la 10 ani după tratament.

Studiile de anatomie confirmate de evoluţiile clinice ale pacienţilor cu tumori testiculare germinale au arătat că diseminarea acestora, cu excepţia coriocarcinomului, se face într-o manieră ordonată, predictibilă.

Evoluţia locală începe cu invazia parenchimului testicular după ce *carcinomul in situ* a depăşit membrana bazală a tubului seminifer. În continuare, extensia în afara testiculului se face pe la nivelul hilului testicular. Datorită rezistenţei opuse de tunica albuginee, epididimul şi funiculul spermatic sunt invadate destul de târziu (10-15% din cazuri). Ca urmare, înainte de invazia dincolo de albuginee, tumora poate metastaza pe cale limfatică sau sanguină, determinările secundare fiind prezente la aproximativ jumătate dintre pacienţi, la momentul diagnosticului.

Diseminarea pe cale limfatică se produce prima dată în limfonodulii regionali de la nivel retroperitoneal: pentru testiculul drept interaortocav, iar pentru testiculul stâng în regiunea paraaortică stângă şi preaortică delimitată de ureterul stâng, vena renală stângă, aortă şi originea arterei mezenterice inferioare. A fost dovedit drenajul limfatic contralateral, mai ales din dreapta spre stânga şi în special când metastazele sunt voluminoase. În cazuri rare, limfaticele testiculului se pot vărsa direct în ductul toracic. Invazia epididimului sau funiculului spermatic poate determina apariţia de adenopatii în pelvis sau la nivel inghinal. Metastaze limfatice la nivel inghinal mai pot apărea după invazia scrotului, intervenţii chirurgicale anterioare inghinale sau scrotale sau diseminare retrogradă din cauza unor metastaze masive retroperitoneale.

Ruta extensiei limfatice regionale este modificată de :

- Extensia tumorii la învelișurile scrotale (adenopatia inghinală), la funiculul spermatic (adenopatia iliacă internă) sau conținutul unei hernii inghinale congenitale asociate

- Gesturi chirurgicale inadecvate, adresate testiculului tumoral – puncția bioptică percutanată, orhidectomia pe cale scrotală.

Diseminarea pe cale hematogenă se poate produce direct din tumora primară (caracteristic coriocarcinomului) sau, mai frecvent, indirect, din metastazele ganglionare, de obicei masive, pe calea ductului toracic şi venelor subclavii sau prin comunicări limfatico-venoase (în aceste cazuri metastazele hematogene viscerale sau osoase apar de obicei după cele ganglionare). Natura pluripotenţială a celulelor tumorale germinale se reflectă în aspectul histologic diferit al depozitelor secundare întâlnit la peste jumătate din tumorile non seminomatoase. De asemenea, la un procent important de seminoame, metastazele conţin tumori non seminomatoase. Coriocarcinomul metastazează în aceeaşi formă histologică. Datorită agresivității sale deosebite, coriocarcinomul are un curs rapid fatal prin hemoptizie masivă deși, adesea, leziunea primară rămâne ocultă chiar la examenul piesei operatorii.

14.3. Tabloul clinic

Etapa iniţială

Când procesul tumoral este la debut şi nu a produs decât modificări minime de consistenţă şi sensibilitate într-o zonă relativ mică a unui testicul perfect normal în rest, descoperirea poate fi întâmplătoare, cu ocazia unui examen local atent, efectuat fie în cadrul unui examen sistematic, fie cu ocazia unui traumatism scrotal.

Etapa tumorală

În aproximativ 50% din cazuri, formaţiunea tumorală este descoperită de pacient sau de partenerul sexual fie ca un nodul la nivelul testiculului fie ca o mărire globală de volum a acestuia, de consistenţă crescută, cel mai frecvent nedureroasă.

Descoperită precoce, sub forma unui nodul tumoral, aceasta are mari șanse de curabilitate (cu excepția coriocarcinomului).

Într-o treime din cazuri poate surveni de la debut o durere surdă sau o senzaţie de greutate sau disconfort local la nivelul scrotului, în regiunea inghinală sau anală. Într-un procent mai mic, de 10%, poate debuta ca o orhiepididimită, durerea acută fiind probabil produsă de hemoragia intratesticulară şi inflamaţia asociată. Alura clinică pseudoinflamatorie a tumorilor testiculare pretează la confuzie cu orhiepididimita acută. Orice orhiepididimită acută obligă la examen ecografic testicular și consult urologic. Uneori tumora poate apărea și pe un testicul atrofic.

Etapa tardivă

La aproximativ 10% din pacienţi, simptomele la prezentare sunt produse de metastaze cu următoarele localizări :

- ganglionare retroperitoneale şi pelvine care comprimă sau invadează structuri adiacente, ureterul, muşchiul psoas, vase şi nervi şi provoacă dureri lombare şi în flanc, edeme ale membrelor inferioare, sau comprimă duodenul cu simptome gastro-intestinale consecutive (greţuri, vărsături, hematemeză, melenă, dureri supraombilicale);
- ganglionare supradiafragmatice care pot produce: sindroame de compresiune mediastinală sau apariţia unor mase tumorale cervicale şi supraclaviculare (clasicul ganglion VBCRhow Troisier);
- pulmonare cu apariţia unor simptome respiratorii: dispnee, tuse, expectoraţie sanguină, dureri toracice;
- osoase: dureri osoase
- viscerale: hepatomegalie, etc.
- la nivelul sistemului nervos central şi periferic, cu simptome neurologice
- semne de activitate endocrină: ginecomastia uni sau bilaterală

14.4. Examenul fizic

Deşi testiculul este un organ uşor de examinat, diagnosticul poate întârzia uneori luni de zile, datorită ignoranţei, fricii, negării sau datorită unor erori medicale. Pentru un diagnostic cât mai precoce este necesară dezvoltarea unor programe de educaţie a tinerilor și autoexaminarea testiculelor.

La examenul clinic se urmăreşte: examenul local al tumorii, palparea unei adenopatii superficiale (supraclaviculare, inghinale), palparea unor mase tumorale abdominale (adenopatia retroperitoneală), examenul glandei mamare (ginecomastia).

Examenul local se efectuează prin palparea bimanuală a conţinutului scrotal începând cu testiculul contralateral, normal, ale cărui dimensiuni şi caractere constituie un element de comparaţie pentru testiculul patologic. Cu una din mâini se imobilizează testiculul iar cu cealaltă se efectuează examinarea prin cuprinderea acestuia între police şi restul degetelor. Pe partea afectată se constată o creştere uniformă a dimensiunilor testiculului, cu păstrarea formei ovoide (albugineea foarte rezistentă limitează dezvoltarea procesului tumoral), cu suprafaţa netedă sau boselată, consistenţa fermă, dură sau neomogenă, sensibilitatea puţin modificată (practic nedureroasă). Identificarea epididimului, normal în majoritatea cazurilor, la prezentare, confirmă dezvoltarea intratesticulară a tumorii. Funiculul spermatic este de obicei suplu, normal, în momentul diagnosticului. Tumora poate determina apariţia unui hidrocel secundar care împiedică obţinerea unor informaţii concludente la examenul local. Există excepţii de la acest tabloul clinic comun (vezi formele clinice).

Examenul general trebuie să insiste pe palparea abdomenului, cercetarea grupurilor ganglionare superficiale (cervicale, inghinale), examinarea glandei mamare bilateral. Ginecomastia este întâlnită mai ales în tumorile nonseminomatoase, fiind o manifestare endocrină sistemică. Se poate asocia cu niveluri crescute ale unor hormoni: gonadotrofină corionică umană, prolactină, estrogeni sau androgeni.

Fig. Nr. 14.1. Secțiune prin testicul cu tumoră seminomatoasă

***14.5.* Forme clinice:**

- Forma care simulează o afecţiune epididimară
- Forma cu hidrocel satelit
- Forme acute pseudoinflamatorii
- Formele cu debut metastatic
- Formele cu manifestări hormonale

- Forma atrofică
- Forma pe testicul ectopic
- Forma bilaterală

14.6. Diagnosticul diferenţial

După evaluarea clinică, în funcţie de simptomatologie, intră în discuţie diagnosticul diferenţial cu hidrocelul, spermatocelul, hematocelul, epididimită cronică, orhita TBC, orhita xantogranulomatoasă, hernia inghinoscrotală. În cele 10-15% din tumorile care debutează cu durere scrotală acută alte afecţiuni pot fi confundate cu cancerul de testicul: torsiunea de testicul, epididimite sau orhiepididimite de diverse etiologii.

14.7. Investigaţiile paraclinice

Ecografia scrotală

Este esenţială în evaluarea conţinutului scrotal şi completează informaţiile obţinute la examenul local încercând să răspundă la două întrebări fundamentale: localizarea intra sau extratesticulară, natura solidă sau lichidă a leziunii palpate. Ecografia are specificitate și sensibilitate foarte crescută în diagnosticul tumorilor testiculare și trebuie efectuată cu transductor de 8 MHz.

O leziune intratesticulară cu structură solidă este tumoră testiculară până la proba contrarie şi necesită biopsie. Testiculul normal are o structură ecogenă fină, omogenă. Orice modificare a acestui aspect prin apariţia unei zone cu ecogenitate diferită sau prin modificarea globală a ecogenităţii comparativ cu testiculul contralateral ridică suspiciunea unui proces neoplazic. Tumorile testiculare apar în majoritatea cazurilor ca leziuni hipoecogene faţă de parenchimul normal când sunt de dimensiuni mici şi au o ecostructură mixtă, cu contur neregulat, boselat când devin voluminoase. Pe lângă faptul că certifică dezvoltarea în testicul şi structura solidă a unui proces patologic decelat clinic, ecografia poate identifica formaţiuni inaparente clinic sau elimină posibilitatea existenţei unor formaţiuni intratesticulare în cazul unor tumori germinale extragonadale.

Examenul ecografic mai poate descoperi formaţiuni extratesticulare: mase epididimare, tumori ale cordonului spermatic sau ale învelişurilor testiculare. Are valoare ca test de screening pentru testicul contralateral în monitorizarea pacienţilor cu risc.

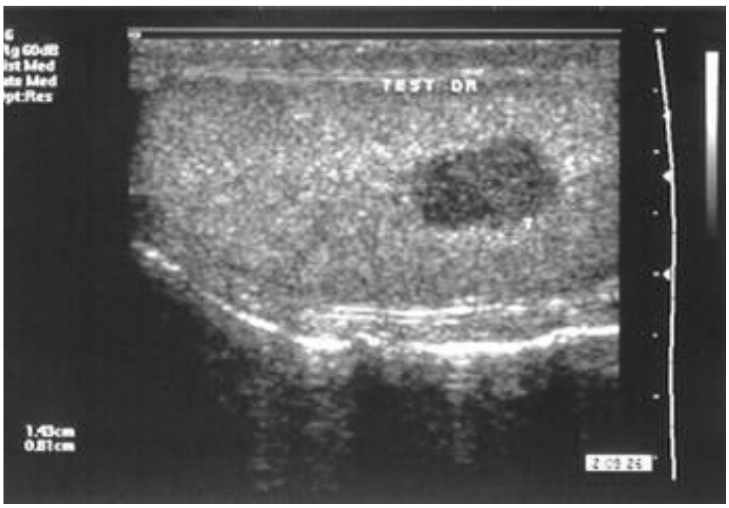

Fig. Nr. 14.2. Nodul hipoecogen testicular drept

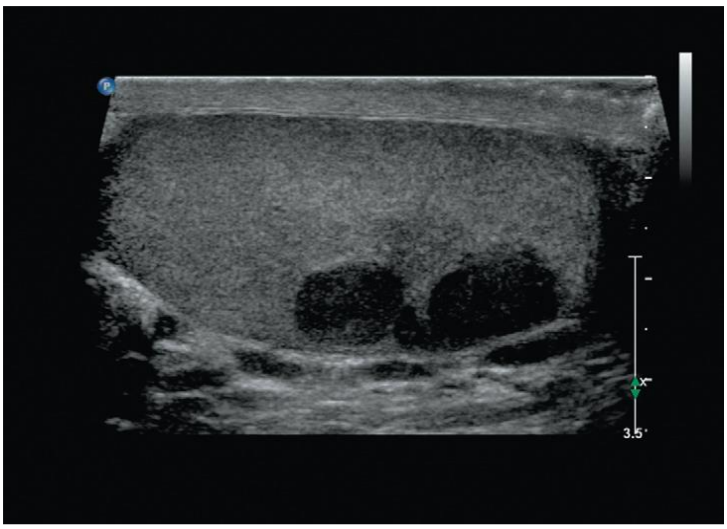

Fig. Nr. 14.3. Secțiune sagitală prin testicul stâng cu multiple leziuni hipoecogene diagnosticate ca și seminom după orhiectomie

Tomografia computerizată abdominopelvină

Reprezintă cea mai importantă investigație imagistică pentru stadializarea tumorilor testiculare. Este metoda de elecție pentru explorarea spațiului retroperitoneal, respectiv a ganglionilor periaortocavi și pericavi. Sensibilitatea CT pentru diagnosticul adenopatiilor este conform ultimelor studii de 65%. CT reprezintă investigația de elecție în protocolul de urmărire a pacienților cu tumori testiculare tratate.

14.8.Markerii tumorali

Sunt proteine relativ specifice sintetizate de ţesutul tumoral, a căror determinare în ser permite detectarea unor mase tumorale mai mici decât cele detectabile prin examenele imagistice actuale. Uneori markerii tumorali au specificitate de tip histologic.

Markerii produşi de tumorile testiculare pot fi încadraţi în 2 categorii:

1. substanţe oncofetale, care în mod normal apar în timpul dezvoltării embrionare, după naştere fiind practic nedetectabile;
2. enzime celulare.

a. Alfa fetoproteina

Este o glicoproteină descoperită prima dată în serul fetal uman normal, produsă de celulele trofoblastice, a cărei concentraţie este maximă între săptămâna a 12-a şi a 14-a de sarcină. La un an după naştere are valori sub 40 ng/ml şi la adult chiar sub 10-20 ng/ml. Ulterior a fost pusă în evidenţă la adult, în sarcina normală sau în condiţii patologice: în neoplasm hepatic, gastric, pancreatic, pulmonar, testicular. În tumorile de testicul este depistată la valori mari, de mii de ng/ml în:

- carcinom embrionar 75%
- tumora de sac vitelin 70%
- teratocarcinom
- tumori mixte (cu una din componentele anterioare)

Nu apare în seminomul pur şi coriocarcinomul pur.Valoarea prognostică a alfafetoproteinei este semnificativă, nivelul acesteia fiind invers proporțional cu răspunsul la tratament sau cu supraviețuirea.

b. Beta HCG (gonadotrofina corionică umană)

Este tot o glicoproteină produsă în mod normal de celulele sinciţiotrofoblastice placentare cu rolul de a menţine corpul galben. La adultul normal are valori scăzute, de aprox. 1 ng/ml. Valori crescute se întâlnesc în diverse neoplasme: hepatic, gastric, pancreatic, pulmonar, renal, al vezicii urinare, de sân, de testicul. În tumorile testiculare valorile sunt crescute în:

- -coriocarcinom 100%
- -aprox. 50% din carcinoamele embrionare

- -5-10% din seminoamele „pure”

c. LDH (Lactat dehidrogenaza)

Este o enzimă celulară ubicuitară, cu specificitate scăzută, motiv pentru care nivelurile serice trebuie corelate cu alte aspecte clinice şi paraclinice în stabilirea unei decizii terapeutice. Concentraţia enzimei în ser este direct proporţională cu volumul tumoral (Boyle) fiind utilă mai ales în monitorizarea pacienţilor cu boală avansată (depozite tumorale voluminoase).

14.9. Stadializarea clinică

Este necesară, ca în toate neoplasmele maligne, pentru a putea face recomandări terapeutice raţionale şi pentru a încerca o apreciere cât mai corectă a prognosticului. În cazul tumorilor testiculare există anumite particularităţi:

1.Orhiectomia radicală şi examenul anatomo-patologic al tumorii primare sunt esenţiale pentru stadializarea clinică (!).

Intervenţia se practică pe cale inghinală şi are următorii timpi: abordul iniţial al funiculului spermatic în canalul inghinal, pensarea acestuia cu o pensă vasculară sau intestinală (atraumatică), mobilizarea testiculului din bursa scrotală, efectuarea unei biopsii testiculare cu examen anatomo-patologic extemporaneu. În cazuri neconcludente, excizia testiculului dacă diagnosticul anatomo-patologic este pozitiv sau testiculul este macroscopic evident tumoral, biopsie din bontul funicular, ligatura funiculului spermatic.

Pe piesa de orhiectomie se apreciază:

-aspecte macroscopice: lateralitatea, dimensiunile testiculului, dimensiunea maximă a tumorii, aspectul epididimului, funiculului spermatic şi vaginalei testiculare;

-aspecte microscopice:

- tipul histologic cu precizarea componentelor individuale şi a procentului acestora în cazul tumorilor mixte, prezenţa sau absenţa invaziei venoase şi/sau limfatice peritumorale;
- prezenţa sau absenţa invaziei structurilor adiacente (albuginee, vaginală testiculară, epididim, funicul spermatic);
- prezenţa sau absenţa neoplaziei germinale intratubulare (Tin) în parenchimul normal;
- categoria pT;

2. Deşi sistemul de clasificare actual este comun pentru seminoame şi tumorile nonseminomatoase, există metode de stadializare particulare cum ar fi de exemplu limfadenectomia retroperitoneală pentru grupul tumorilor neseminomatoase. Indicaţiile decurg din prezentarea opţiunilor terapeutice, mai jos.

3. Sistemul de clasificare cuprinde şi o categorie S, a markerilor tumorali serici, care influenţează conduita terapeutică şi prognosticul. Valorile markerilor scad după orhiectomie; prezenţa unor concentraţii mari ale markerilor tumorali serici la 3 săptămâni post orhiectomie semnifică prezenţa metastazelor, în timp ce normalizarea markerilor nu reflectă absenţa acestora.

Metodele imagistice utilizate pentru stadializare sunt:

- examenul CT al abdomenului, standard pentru explorarea spaţiului retroperitoneal și a ficatului

- examenul RMN, util când CT şi ecografia sunt neconcludente, când pacientul prezintă alergie la substanţa de contrast, sau există pericolul supradozării radioactive.

- examenul CT al toracelui, cea mai bună metodă pentru explorarea toracelui şi mediastinului, fiind indicată la toţi pacienţii cu tumori nonseminomatoase şi la pacienţii cu seminoame care au adenopatii retroperitoneale la examinarea CT a abdomenului.

pT Tumora primară (anatomo-patologic)

pTx	Tumora primară nu poate fi evaluată
pT0	Tumora primară este absentă
pTis	Neoplazie intratubulară a celulelor germinale (carcinom in situ)
pT1	Tumoare limitată la testicul şi epididimfără invazie vasculară/limfatică: tumora poate invada albugineea dar nu vaginala testiculară
pT2	Tumoră limitată la testicul şi epididim cu invazie vasculară/limfatică sau tumora se extinde prin albuginee şi invadează vaginala testiculară
pT3	Tumora invadează funiculul spermatic cu sau fără invazie vasculară/limfatică
pT4	Tumora invadează scrotul cu sau fără invazie vasculară/limfatică

N Limfonodulii regionali, clinic

Nx	Limfonodulii regionali nu pot fi evaluaţi
N0	Limfonodulii regionali nu sunt invadaţi
N1	Metastază într-un limfonodul cu diametrul maxim $\leq$ 2 cm sau în mai mulţi limfonoduli, oricare din aceştia cu diametrul maxim $\leq$ 2 cm
N2	Metastază într-un limfonodul cu diametrul maxim > 2 cm dar $\leq$ 5 cm sau în mai mulţi limfonoduli, oricare din aceştia cu diametrul maxim > 2 cm dar $\leq$5 cm
N3	Metastază într-un limfonodul cu diametrul maxim > 5 cm

pN Limfonodulii regionali, anatomo-patologic

pNx	Limfonodulii regionali nu pot fi evaluaţi
pN0	Limfonodulii regionali nu sunt invadaţi
pN1	Metastază într-un limfonodul cu diametrul maxim $\leq$ 2 cm sau în cel mult 5 limfonoduli, oricare din aceştia cu diametrul maxim $\leq$ 2 cm
pN2	Metastază într-un limfonodul cu diametrul maxim > 2 cm dar $\leq$ 5 cm; sau în peste 5 limfonoduli, oricare din aceştia cu diametrul maxim $\leq$ 5 cm; sau extensie extraganglionară a tumorii
pN3	Metastază într-un limfonodul cu diametrul maxim > 5 cm

M Metastazele la distanţă

Mx	Metastazele la distanţă nu pot fi evaluate
M0	Nu sunt metastaze la distanţă (fără metastaze, sunt absente)
M1	Metastaze la distanţă
M1a	Metastaze în limfonodulii non regionali sau în plămân
M1b	Metastaze în alte locuri

Tabel 14.1. Clasificarea TNM 2009 a tumorilor testiculare

Markeri tumorali serici

	LDH (U/L)		Beta-hCG (mIU/ml)		AFP (ng/ml)
Sx	?	şi	?	şi	?
So	N	şi	N	şi	N
S1	< 1,5 x N	şi	< 5 000	şi	< 1 000
S2	1,5 – 10 x N	sau	5 000 – 50 000	sau	1 000 – 10 000
S3	> 10 x N	sau	> 50 000	sau	>10 000

LDH = lactat dehidrogenaza; beta-hCG = gonadotrofina corionică umană; AFP = alfa-fetoproteina.

Gruparea pe stadii

Stadiul 0	**pTis, N0,M0,S0**
Stadiul I	pT1-4,N0, M0,Sx
IA	pT1, N0, M0, S0
IB	pT2, pT3, pT4, N0, M0, S0
IS	oricare pT/Tx, N0, M0, S1-3
Stadiul II	Oricare pT/Tx, N0, M0, Sx
II A	Oricare pT/Tx, N1, M0, S0/S1
II B	Oricare pT/Tx, N2, M0, S0/S1
II C	Oricare pT/Tx, N3, M0, S0/S1
Stadiul III	Oricare pT/Tx, oricare N, M1, Sx
III A	Oricare pT/Tx, oricare N, M1a, S0/S1
III B	Oricare pT/Tx, N1-3, M0, S2, /M1a
III C	Oricare pT/Tx, N1-3, M0, S3
	Oricare pT/Tx, oricare N, M1a, S3
	Oricare pT/Tx, oricare N, Mb, oricare S

Tabel 14.2. Stadializarea TNMS a tumorilor germinale metastatice în funcţie de prognostic (dezvoltată în 2002)

Prognostic bun	Non seminoame cu <u>toate</u> criteriile de mai jos (56%): o Tumoră primară în testicul/retroperitoneal o Fără metastaze viscerale extrapulmonare o AFP < 1 000 ng/ml o Beta HCG < 5 000 mIU/L (1 000 ng/ml) o LDH < 1,5 x N
Prognostic intermediar	Non seminoame cu <u>toate</u> criteriile de mai jos (28%): o Tumoră primară în testicul/retroperitoneal o Fără metastaze viscerale extrapulmonare o 1 000 ng/ml < AFP < 10 000 ng/ml o 5 000 mIU/L < Beta HCG < 50 000 mIU/L o 1,5 x N < LDH < 10 x N
Prognostic rezervat	Non seminoame cu <u>oricare</u> din criteriile de mai jos (16%): o Tumoră primară mediastinală o Metastaze viscerale extrapulmonare o AFP > 10 000 ng/ml sau o Beta HCG > 50 000 mIU/L (10 000 ng/ml) sau

o LDH > 10 x N

Tabel 14.3. Prognosticul pacienților

Seminoamele se încadrează în 90% din cazuri în grupul cu prognostic bun, principalul criteriu fiind absenţa metastazelor viscerale extrapulmonare.

14.10. Tratamentul tumorilor testiculare (postorhiectomie). Prognosticul.

Seminom stadiul I (pT1-pT3 N0M0S0)

Aproximativ 15-20% din seminoamele în stadiul I au metastaze limfatice în retroperitoneu, care nu pot fi depistate prin metodele de stadiere actuale şi care vor determina recăderi ale bolii după orhiectomia radicală. Pentru acestea este necesar un tratament adjuvant. Există trei alternative terapeutice.

1. Radioterapia adjuvantă în doză de 20-25 Gy (Gray) pe un câmp paraaortic este cea mai utilizată opţiune terapeutică. În unele centre iradierea se efectuează pe aria clasică, care înglobează şi limfonodulii iliaci ipsilaterali („în crosă de hochei”), dată fiind posibilitatea recăderilor în aceste staţii ganglionare. După iradierea adjuvantă pacienţii au o rată redusă a recăderilor (1-3%), de obicei în afara ariei iradiate (limfonodulii supradiafragmatici, mediastin, plămâni, oase) şi de regulă în primele 18 luni. Toate studiile au arătat rate ale supravieţuirii la 5 ani de aproape 100%. Efectele adverse sunt relativ reduse: hematologice, gastro-intestinale, sterilitate, creşterea riscului dezvoltării unor tumori secundare.

2. Chimioterapia adjuvantă cu una sau două cure de carboplatin poate fi folosită ca alternativă la radioterapie cu rate şi intervale de recurenţă, rate de supravieţuire şi nivel de toxicitate similare iradierii.

Protocolul de supraveghere, atât după radioterapie cât şi după chimioterapie, include examenul fizic, markerii tumorali şi radiografia toracică la 2 luni în primul an, la 3 luni în al doilea an, la 4 luni în al treilea an şi la 6 luni în al patrulea şi al cincelea an. Examenul CT şi ecografia abdominală se efectuează anual în primii trei ani.

3. Supravegherea activă este o opţiune justificată deoarece majoritatea (82.3%) pacienţilor cu seminom în stadiul I sunt vindecaţi numai prin orhiectomie. Restul pacienților sunt trataţi cu radioterapie sau radioterapie şi chimioterapie în momentul apariţiei recăderilor. Supravieţuirea la 5 ani este la fel de bună ca şi în cazul terapiei efectuate imediat postorhiectomie.

Această ultimă opţiune este cea mai costisitoare deoarece necesită examene imagistice frecvente pentru evaluarea retroperitoneului, efectuate pe termen lung, având în vedere că 1/5 din recăderi apar la peste 4 ani după orhiectomie. Astfel, examenul fizic, markerii tumorali şi radiografia toracică se efectuează în primii 5 ani în acelaşi ritm ca în cazul pacienţilor trataţi adjuvant dar se continuă anual şi în următorii 5 ani, deci până la 10 ani. De asemenea examenul CT şi ecografia abdomenului sunt efectuate mai frecvent (la 3-6 luni). Prin urmare, complianţa pacienţilor are un rol foarte important în obţinerea rezultatelor terapeutice corespunzătoare.

Politicile de supraveghere activă au permis şi identificarea unor factori prognostici pentru recădere. Luând în considerare aceşti factori supravegherea activă ar fi indicată mai ales la pacienţii cu tumori mai mici de 4 cm, fără invazie vasculară şi cu nivel normal al bHCG.

Seminom stadiul II A/B (orice T, N1/N2 M0 S0)

Tratamentul standard pentru tumorile cu adenopatii retroperitoneale până la 5 cm diametru este radioterapia cu 30 Gy pentru N1 şi 35 Gy pentru N2. Câmpurile de iradiere („în crosă de hochei”) cuprind limfonodulii paraaortici şi paracavi cu includerea cisternei chyli, limfonodulii iliaci comuni şi limfonodulii iliaci externi ipsilaterali, limitele fiind adaptate situaţiei individuale astfel încât să existe o margine de siguranţă de 1-1,5 cm. Ratele de supravieţuire la 5 ani sunt de 80-95% (Campbell’s Urology, Ghidurile EAU).

Seminom stadiul IIC (orice T, N3 M0 S0) şi III (orice T, orice N, M1, S2/S3)

Seminoamele în stadii avansate sunt tratate cu chimioterapie: 3 şi respectiv 4 cicluri BEP (bleomicin, etoposid, cisplatin). În peste 90% din cazuri răspunsul este complet şi aproximativ 90% din aceşti pacienţi rămân fără semne de boală în următorii 4 ani.

O caracteristică a seminoamelor avansate tratate cu chimioterapie pe bază de cisplatin este prezenţa unor mase reziduale (identificate prin examen CT) care în majoritatea cazurilor conţin necroză şi fibroză şi în restul, tumoră reziduală activă. Prin urmare, identificarea acestor mase prin examen CT beneficiază de o atitudine terapeutică controversată, fiind posibile mai multe opţiuni: monitorizarea imagistică şi biologică, iradierea pentru consolidare sau rezecţia chirurgicală (în cazul formaţiunilor bine delimitate cu dimensiuni peste 3 cm).

Tumori non seminomatoase stadiul I (pT1-pT3 N0M0S0)

La tumorile non seminomatoase procentul de metastaze subclinice este mai mare comparativ cu seminoamele: până la 30%. Tratamentul include o opţiune de supraveghere activă şi două opţiuni de intervenţie activă: limfadenectomia retroperitoneală şi chimioterapia.

Limfadenectomia retroperitoneală a fost introdusă ca metodă terapeutică în tumorile de testicul cu peste 50 de ani în urmă şi este atitudinea terapeutică preferată în Statele Unite. Se efectuează pe cale anterioară transperitoneală; se excizează, clasic, ţesutul celulo-grăsos prevertebral cuprins cranial, între cei doi pediculi renali, lateral, între cele două uretere şi distal, până la micul bazin, iar pe partea afectată, de-a lungul vaselor iliace până la bifurcaţia iliacei interne şi inelul inghinal profund. Ulterior a fost modificată pentru a reduce complicaţiile legate de potenţă şi ejaculare: limita contralaterală nu mai cuprinde ureterul iar inferior disecţia este bilaterală numai până la emergenţa arterei mezenterice inferioare şi pe partea afectată numai până la bifurcaţia arterei iliace comune.

După efectuarea limfadenectomiei retroperitoneale la pacienţii în stadiul I (clinic) s-a constatat că aproximativ 30% din aceştia au metastaze ganglionare, puse în evidenţă la examenul anatomo-patologic, deci sunt, de fapt, în stadiul II (patologic). În cursul supravegherii ulterioare aproape o treime (30%) din aceştia din urmă fac recăderi în alte zone decât abdomenul sau pelvisul. Din acest motiv pacienţii cu stadiul II patologic sunt trataţi adjuvant cu chimioterapie (2 BEP) ceea ce a scăzut rata recidivelor sub 2%.

Restul de 70% din pacienţii supuşi limfadenectomiei în stadiul I (clinic) nu au metastaze în ganglionii retroperitoneali, deci sunt în mod real stadiul I (patologic). Ei sunt supravegheaţi periodic. De obicei, în primii 2 ani la aproximativ 10% din aceste cazuri apar recidive în afara retroperitoneului, în general pulmonare, care vor fi tratate cu chimioterapie de salvare.

Limfadenectomia are avantajul că este cea mai precisă metodă de stadializare şi este terapeutică pentru majoritatea pacienţilor cu stadiul patologic II. În plus, supravegherea ulterioară este mai simplă şi mai ieftină: se observă numărul redus de examene CT ale abdomenului şi intervalele duble între examene faţă de protocolul utilizat în cadrul supravegherii (vezi tabel).

Chimioterapia primară 2 BEP aplicată după orhiectomie, la pacienţii cu factori de risc crescut pentru recădere (vezi mai jos), a scăzut rata recidivelor de la aproximativ 50% la mai puţin de 3% în condiţiile unei toxicităţi reduse şi a unui protocol mai puţin strict de urmărire (posibil şi a unor costuri mai scăzute comparativ cu celelalte opţiuni terapeutice). În termeni practici este mai benefică decât administrarea ulterioară a unor regimuri chimioterapice mai intense în cazul recăderilor în cursul supravegherii active.

Protocolul de supraveghere după limfadenectomia retroperitoneală sau chimioterapie primară.

Examen	**Intervale între examene**			
	Primul an	**Al doilea an**	**Anii 3-5**	**Anii 6-10**
Examen fizic, markeri tumorali radiografie toracică	2 luni	4 luni	6 luni	1 an
CT abdomen	6 luni	1 an	cu indicaţie	cu indicaţie
Ecografie abdomen	6 luni	6 luni	6 luni-1an	1 an

Tabel 14.4. Protocol de urmărire

O altă opţiune terapeutică este supravegherea activă şi tratamentul în momentul recidivei. Aşa cum am amintit anterior, aproximativ 30% din pacienţii în stadiul clinic I au recidive, majoritatea în primul an şi aproape toţi în primii 3 ani. Supravegherea trebuie să dureze, însă, minim 5-6 ani deoarece au fost înregistrate recăderi chiar şi la aceste intervale postorhiectomie. Complianţa pacienţilor la intervalele scurte dintre examinări şi perioada lungă de supraveghere este un factor extrem de important în alegerea acestei alternative terapeutice.

Examen	Intervale între examene			
	Primul an	Al doilea an	Anii 3-5	Anii 6-10
Examen fizic, markeri tumorali radiografie toracică	1 lună	2 luni	3-6 luni	6 luni-1 an
CT abdomen	2-3 luni	3-6 luni	6 luni-1 an	1 an

Tabel 14.5. Protocolul de supraveghere fără limfadenectomie retroperitoneală

Din observaţiile acumulate în cursul tratamentului tumorilor neseminomatoase în stadiul I s-a stabilit că invazia vasculară în sau lângă tumora primară este cel mai important factor de risc pentru recidivă. Alţi factori de risc care pot influenţa atitudinea terapeutică ar fi extensia locală a tumorii şi procentul de carcinom embrionar din tumoră. Ghidul Asociaţiei Europene de Urologie recomandă un tratament adaptat riscului:

- pacienţii fără invazie vasculară - supraveghere activă timp de cel puţin 5 ani, opţional chimioterapie adjuvantă sau limfadenectomie retroperitoneală;

- pacienţii cu invazie vasculară - chimioterapie primară 2 BEP, opţional supraveghere sau limfadenectomie retroperitoneală.

Iradierea externă a fost utilizată mai ales în Europa, în doză de 40-50 Gy (dublă comparativ cu seminoamele în acelaşi stadiu), pe parcursul a 4-5 săptămâni pe limfonodulii para-aorto-cavi şi pelvini ipsilaterali. În afară de faptul că nu poate fi făcută stadierea patologică, chimioterapia sau limfadenectomia retroperitoneală pun probleme deosebite în eventualitatea recăderii postiradiere. Complicaţiile nu sunt de neglijat: enterită radică, obstrucţie intestinală, mielosupresie, sterilitate, etc. Nu prea mai este folosită în condiţiile chimioterapiei moderne iar Ghidul Asociaţiei Europene de Urologie nu o mai include între alternativele terapeutice actuale.

Tumori non seminomatoase stadiul II A/B(orice T, N1/N2 M0 S0)

Tumorile testiculare cu metastaze de volum mic au în majoritatea cazurilor valori crescute ale markerilor tumorali. Sunt tratate cu chimioterapie 3 BEP şi rezecţia maselor tumorale reziduale (la aproape 1/3 din pacienţi). Dacă refuză chimioterapia primară se poate practica limfadenectomie retroperitoneală urmată de chimioterapie adjuvantă 2 BEP la pacienţii în stadiul II A/B patologic. Procentul de vindecare este de aproape 98% cu ambele opţiuni. În rarele cazuri când markerii tumorali sunt normali după orhiectomie se poate face limfadenectomie primară sau intră într-un protocol de supraveghere.

Tumorile non seminomatoase stadiul IIC (orice T, N3 M0 S0) şi III (orice T, orice N, M1, S2/S3)

Beneficiază de chimioterapie 3 sau 4 cursuri BEP în funcţie de prognosticul bun şi respectiv prognosticul intermediar sau rezervat. Grupul cu prognostic intermediar are o supravieţuire de aproximativ 80% la 5 ani iar cel cu prognostic rezervat de până la 40-50%. După 2 cicluri se face o reevaluare:

- se continuă tratamentul dacă markerii scad şi masele retroperitoneale nu cresc; dacă la completarea tratamentului tumora este peste 1 cm se practică rezecţia acesteia;

- se practică rezecţia tumorală dacă markerii scad iar masele retroperitoneale cresc; în aceste cazuri numai 10% din volumul maselor conţin celule tumorale viabile, restul conţin teratom sau ţesut fibro-necrotic;
- se schimbă tratamentul cu alte combinaţii chimioterapice (chimioterapie de salvare VIP, VeIP), chiar experimentale;

14.11.Tumori ale anexelor testiculului

14.11.1. Tumori adenomatoase

Tumorile adenomatoase sunt cele mai frecvente tumori paratesticulare, cel mai frecvent interesează epididimul. Sunt de obicei de dimensiuni mici(0,5-5cm), nu produc durere, descoperindu-se cel mai frecvent în timpul examinărilor de rutină. Aceste tumori sunt benigne și necesită extirparea chirurgicală.

14.11.2.Cistoadenoame

Sunt situate la nivelul epididimului, fiind de obicei multichistice. Aproximativ o treime din aceste leziuni chistice apar la pacienți cu Sindromul von Hippel-Lindau. Chisturile au, de obicei, dimensiuni mici și sunt descoperite cel mai frecvent în cadrul examinărilor de rutină.

14.11.3.Mesotelioame

Aceste formațiuni tumorale se dezvoltă de la nivelul tunicii vaginale a testiculului, și se prezintă ca o masă scrotală nedureroasă, însoțite frecvent de hidrocel. Au fost descrise mesotelioame atât benigne cât și maligne. Mesotelioamele maligne pot fi asociate cu expunerea pacienților la azbest. Tratamentul este chirurgical, practicandu-se orhiectomie pe cale inghinală.

14.11.4.Sarcoame

Sarcoamele cordonului spermatic, ale epididimului sau ale testiculului sunt cele mai frecvente sarcoame genitourinare ale adultului. Liposarcomul este cea mai frecventă formă histopatologică la adulți, urmată de rabdomiosarcom, leiomiom. Tumorile se prezintă ca o masă tumorală nedureroasă, de obicei de dimensiuni crescute (> 5 cm). Acestea trebuie excizate chirurgical cu abord inghinal, urmate de o disecție cât mai completă a cordonului spermatic.

Liposarcoamele metestazează rar, însă au tendință la recurență locală. În aceste cazuri trebuie luată în considerare radioterapia postoperatorie.

15. CANCERUL PENIAN

Tomescu P., Drăgoescu O

15.1. Epidemiologie

Cancerul penian este o afecţiune rară în Europa şi în America de Nord unde frecvenţa sa este în jur de 0.5 % din totalul neoplaziilor. Însă în unele zone din Africa, Asia sau America de Sud frecvenţa sa este mult mai mare. Există zone în Brazilia, India sau Uganda în care cancerul penian poate reprezenta până la 25% din totalul neoplaziilor.

Afecţiunea este excepţional de rară sub 30-40 de ani (7%), frecvenţa sa începând însă să crească abrupt după vârsta de 60 de ani (22%) pentru a înregistra un vârf la aproximativ 80 de ani.

15.2. Etiopatogenie

La musulmanii şi evreii circumcizaţi în perioada neonatală afecţiunea este practic necunoscută în timp ce circumcizia efectuată la pubertate scade riscul îmbolnăvirii dar nu îl elimină cu totul. CIRCumcizia efectuată la adult scade nesemnificativ incidenţa afecţiunii.

15.3. Factorii favorizanţi incriminanţi în etipatogenia cancerului penian sunt următorii:

- lipsa igienei locale;
- subnutriţia;
- microtraumatismele repetate;
- căldura locală;
- balanopostitele şi fimozele netratate;
- infecţiile virale herpetice şi cu papilloma virusuri (HPV - mai ales tip 16 şi 18).

Rolul determinat al virusurilor nu a fost încă demonstrat dar date statistice arată că peste o treime din pacienţii cu cancer penian au prezente aceste virusuri. Partenerele sexuale ale acestor pacienţi au deasemenea o incidenţă de până la 8 ori mai mare a cancerului de col uterin (!).

A***fecţiuni premaligne peniene***:

- Eritroplazia Queyrat;
- Maladia Bowen;
- Condilomatoza gigantă Buschke – Lowenstein;
- Balanita xerotică obliterantă;
- Leukoplakia.

Aceste afecţiuni premaligne evoluează frecvent către neoplasm penian, unele fiind asimilate cu „carcinomul in situ” (Queyrat şi Bowen). Totuşi doar în 10-15% din cazuri carcinomul „in situ” (neoplazie intraepitelială) evoluează către carcinom invaziv clinic manifest.

15.3. Anatomie patologică

Majoritatea cancerelor peniene sunt **carcinoame** (**epitelioame) spinocelulare**. Foarte rar se întâlnesc carcinoame bazocelulare, melanoame sau tumori mixte.

Macroscopic,cancerul penian se prezintă sub două forme:

1. papilar sau exofitic
2. plan sau ulcerat.

Extensia tumorală se produce pe trei căi:

1. Din aproape în aproape - prin invazia tegumentului, a fasciei Buck, a albugineei corpilor cavernoşi şi apoi progresiv a acestora până la rădăcina lor, a uretrei, a prostatei etc.

2. Limfatică - către ganglionii inghinali superficiali şi profunzi şi pelvini.

3. Hematogenă - cu metastaze pulmonare, hepatice sau cerebrale.

15.4. Stadializarea. Clasificarea TNM folosită actual în studierea cancerului penian este:

„T” - tumora primară

Tis - carcinom „in situ”

Ta - carcinom noninvaziv

T1 - invazie minoră subepitelială

T2 - invazia corpului spongios sau cavernos

T3 - invazia uretrei sau a prostatei

T4 - invazia altor structuri adiacente (perete abdominal, ramuri ischiopubiene etc).

„N” - adenopatia neoplazică

N1 - invazia unui singur ganglion inghinal superficial

N2 - invazie inghinală unilaterală multiplă sau bilaterală

N3 - invazia ganglionilor inghinali profunzi sau a celor pelvini.

„M” - metastaze

Mo - fără metastaze

Mx - date insuficiente pentru afirmarea metastazelor

M+ - metastaze la distanţă prezente (oss., bra., hep., pul.).

15.5. Manifestări clinice

Cea mai frecventă leziune este de tip **ulcerativ** constând într-o pierdere de substanţă cu margini proeminente şi bază infiltrată, infectată şi sângerândă.

Forma ulcerativă are tendinţă mare la metastazare şi diseminare limfatică fiind asociată cu o rată redusă de supravieţuire la 5 ani.

Tumora **vegetantă** este conopidiformă, roşie-murdară, suprainfectată şi uşor sângerândă.

Deseori infiltrarea prepuţului face decalotarea dificilă sau chiar imposibilă - ***fimoză secundară*** cu ***edem penian*** important. De aceea orice fimoză trebuie explorată clinic, atent şi rezolvată chirurgical, eventualele leziuni subjacente suspecte fiind evaluate histopatologic.

Uretra este respectată multă vreme însă în formele avansate este la rându-i invadată producându-se ***obstrucţie urinară*** sau ***fistule penoscrotale***.

Neglijată boala poate evolua cu extensii la scrot, perineu, prostată, simfiza pubiană, peretele abdominal vecin sau chiar autoamputaţie peniană.

Adenopatia satelită este localizată inghinal superficial, inghinal profund (sub fascia Scarpa) şi pelvin uni- sau bilateral.

Aproximativ 30% din pacienţi au deja adenopatie malignă decelabilă clinic în momentul diagnosticului, iar în 15% din totaliatea cazurilor prezintă adenopatie malignă microscopică, nepalpabilă la examenul clinic.

Adenopatia palpabilă este mult mai frecventă, însă în 50% din cazuri ea este inflamatorie, datorându-se suprainfecţiei tumorii. Aceste adenopatii retrocedează după exereza tumorală şi tratamentul antibiotic, spre deosebire de cea malignă ce-şi continuă dezvoltarea. Netratată la timp adenopatia duce la limfedem al membrului inferior, fongus tumoral inghinal şi chiar la hemoragii cataclismice prin erodarea vaselor femurale.

Metastazarea se produce mai frecvent la nivel pulmonar, hepatic sau cerebral. Se pare că până la 50% din pacienţii cu adenopatie malignă au deja metastaze viscerale microscopice ceea ce se constituie într-un argument pentru chimioterapia citostatică adjuvantă în această afecţiune.

Diagnosticul pozitiv se pune în baza examenului clinic.

Precizarea histopatologică este însă absolut necesară pentru stabilirea diagnosticului de certitudine. Aceasta se realizează prin biopsierea tuturor leziunilor suspecte şi efectuarea examenului anatomopatologic.

Odată certificată natura maligă a bolii este obligatorie aprecierea stadiului de evoluţie, respectiv stabilirea unui **diagnostic de stadialitate**. Numai pe baza acestuia se poate elabora o conduită terapeutică adecvată şi se pot enunţa aprecieri prognostice.

Pentru diagnosticul de stadialitate se va recurge la :

- biopsierea marginilor tumorii – apreciază gradul extensiei locale tumorale;
- cavernografia poate fi utilă în depistarea invaziei tumorale corpilor cavernoşi;
- biopsia aspirativă percutană sau chirurgicală a ganglionilor suspecţi sau a ganglionului santinelă oferă posibilitatea afirmării certe a adenopatiei tumorale;
- echografia, tomografia computerizată (CT) sau rezonanţa magnetică nucleară (RMN) permit depistarea adenopatiei pelvine sau retroperitoneale, precum şi prezenţa eventualelor metastaze viscerale la distanţă.

15.6. Diagnosticul diferenţial

Se face cu toate leziunile peniene ulcerative sau proliferative:

- condiloamele acuminate genitale;
- condilomatoza gigantă Buschke – Lowenstein;
- şancrul sifilitic;
- şancrul moale;
- leucoplakia (leucoplezia);
- balanita xerotică obliterantă (BXO);
- induraţia plastică a corpilor cavernoşi (La Peyronie);
- herpesul genital;
- eritroplazia Queyrat – maculă roşietică catifelată, unică sau multiplă situată pe gland sau porţiunea mucoasă a prepuţului. În 10% din cazuri evoluează către cancer penian fiind considerată leziune precanceroasă sau carcinom „in situ”;
- maladia Bowen–leziune precanceroasă constând în papule roşietice, descuamabile cu ragade sau ulceraţii cu aceeaşi localizare balanoprepuţială sau glandulară.

15.7. Evoluţie. Prognostic

Netratată, boala evoluează cu supuraţie locală, fongus tumoral, sângerare şi anemie secundară, obstrucţie urinară, adenopatie cu limfedem al membrului inferior şi eventual ulceraţie hemoragică a vaselor femurale şi metastaze la distanţă.

Nu au fost raportate cazuri de vindecare spontană.

Prognosticul este legat de gradul extensiei la distanţă în momentul punerii diagnosticului şi al aplicării tratamentului.

Pacienţii cu boală localizată, fără adenopatie, au şanse de supravieţuire la 5 ani de peste 90% dacă sunt trataţi corect. Din păcate, în ciuda localizării superficiale şi accesibile a bolii, aproximativ 50% din pacienţi prezintă deja adenopatie în momentul diagnosticului. Prezenţa acesteia întunecă prognosticul.

Dacă doar un singur ganglion înghinal superficial (santinela) este afectat, şansele de supravieţuire la 5 ani sunt în jur de 70% în condiţiile efectuării limfadenectomiei.

Adenopatia superficială în „cloşcă cu pui” (mai mulţi ganglioni mici şi unul mai mare) are o supravieţuire de aproximativ 50% la 5 ani.

Deseori aceasta este însoţită şi de însămânţarea ganglionilor inghinali profunzi, ceeace scade supravieţuirea la sub 20%.

Prezenţa adenopatiilor juxtaregionale sau a metastazelor viscerale la distanţă are prognostic infaust, practic nici un pacient nesupravieţuind mai mult de 2 ani.

15.8. Tratamentul cancerului penian

Tratamentul este complex, chirurgical şi oncologic, radio şi chimioterapic. Pivotul este reprezentat de tratamentul chirurgical care este indispensabil, fără el fiind imposibilă vindecarea. Tratamentul trebuie să fie adaptat fiecărui caz în parte, ţinându-se cont de extensia locală, extensia limfatică, vârsta pacientului, necesitatea drenajului urinar şi eventuala preferinţă a bolnavului. Aplicarea oricărui fel de tratament se va face obligatoriu după confirmarea histologică.

Principalele mijloace potenţial utilizabile în tratamentul cancerului penian sunt:

15.8.1. Chirurgia penisului:

1. Excizia limitată a tumorii - se execută numai pentru tumori superficiale strict situate pe prepuţ. Niciodată nu se va alege această metodă în tumorile infiltrative sau în cele situate pe gland.

2. Amputaţia parţială de penis - este metoda cel mai des folosită. Se efectuează în tumorile situate pe gland sau în şantul balanoprepuţial în care este posibilă realizarea unei marje de siguranţă oncologică de cel puţin 2 cm. Verificarea acesteia prin biopsii din tranşa de secţiune este obligatorie. Obţinerea unui bont penian limitează impactul psihologic şi asigură igiena locală prin posibilitatea direcţionării jetului micţional.

3. Amputaţia totală de penis - se efectuează în formele mai extinse. Penisul este secţionat de la baza sa, nemaiexistând posibilitatea direcţionării jetului micţional.

4. Emasculaţia - se practică în formele extinse către baza penisului, rădăcinile acestuia, scrot sau perineu. Operaţia constă în extirparea completă a penisului, a rădăcinilor sale şi în castrare. ***Derivaţia urinară*** se realizează prin uretrostomie perineală.

15.8.2. Chirurgia limfatică

1. Limfadenectomia inghinală superficială - este obligatorie atunci când există adenopatie palpabilă. În lipsa adenopatiei clinice atitudinea este discutabilă, neexistând în prezent un consens între specialişti.

Faptul că până la 25% dintre pacienţii fără adenopatie clinică au totuşi adenopatie malignă microscopică face ca unii autori să propună efectuarea limfadenectomiei superficiale inghinale la toţi pacienţii.De regulă aceasta se efectuează bilateral datorită anastomozelor limfatice peniene.

2. Limfadenectomia inghinală profundă - în canalul femural, sub fascia Scarpa, este obligatorie când se confirmă adenopatia superficială.

Morbiditatea limfadenectomiei este considerabilă, operaţia însoţindu-se frecvent de infecţii şi necroze tegumentare, drenaj limfatic prelungit şi limfedem al membrului inferior, uneori permanent.

Mortalitatea în jur de 1% se datorează sepsisului sau emboliei pulmonare.

Vindecarea chiar în cazurile cu evoluţie favorabilă se produce după 6- 8 săptămâni.

3. Limfadenectomia pelvină - se va efectua atunci când este confirmată de examenul tomografic.

15.8.3. Terapia laser - este rezervată doar cazurilor de tumori mici şi strict superficiale (Tis, Ta, T1). De-a lungul timpului au fost utilizate patru tipuri de laser: Nd,YAG (lytiu-aluminius), Argon, CO2-laser şi KTP laser (potasiu-titanium-fosfat).

Tratamentul este facil şi neinvadant, dar riscant, rata revidivelor putând atinge 20%.

15.8.4. Radioterapia - are indicaţii limitate la tumorile superficiale de mici dimensiuni (Tis, Ta, T1, < 2cm diametru). Metoda nu este invalidantă şi permite prezervarea organului şi a potenţei însă eficienţa este inferioară chirurgiei.

Modalităţile folosite sunt:

- iradierea externă - necesită de regulă doze crescute (6000 Rad – 0.6 Gy), carcinomul spinocelular fiind foarte rezistent la iradiere. Complicaţiile sunt frecvente şi constau în necroze cutanate sau peniene, edem, fistule şi stricturi uretrale etc.
- iradierea mulaj cu iridiu sau radiu (brachiterapia).
- telecobaltoterapia - se efectuează profilactic în completarea limfadenectomiei femurale sau pe căile pelvine în scop profilactic sau paleativ.

15.8.5. Chimioterapia citostatică

- **locală** - cu topice locale; ***5 Fluorouracil*** pentru formele de Tis;
- **sistemică** - este utilizată ca tratament adjuvant, neoadjuvant sau paleativ, în metastazele la distanţă. Diversele scheme terapeutice utilizează în special *Bleomicina, Cisplatinumul, Vincristina* sau *Methotrexatul*.

16. CANCERUL URETRAL

Tomescu P., Drăgoescu O.

16.1. Etiopatogenie

Cancerul uretral este o afecţiune extrem de rară, în literaratura de specialitate fiind descrise până în prezent sub 1000 de cazuri în total. Frecvenţa sa în cadrul neoplaziilor este de sub 0.3% din totalitatea acestora. Afecţiunea este ceva mai frecventă la femei şi poate afecta orice categorie de vârstă, între 20 şi 90 ani, cu un vârf al incidenţei în a7-a decadă.

Deşi etiologia este obscură anumiţi factori favorizanţi pot fi totuşi consideraţi ca având o oarecare implicare în apariţia bolii. Printre aceştia pot fi enumeraţi infecţiile urinare, maladiile venerice (HPV-papilomatoza virală umană), fumatul şi consumul în exces de analgetice.

Iritaţia cronică realizată prin dilataţii uretrale sau sonde uretro-vezicale "a demeure" este considerată ca factorul favorizant cel mai des implicat. Dealtfel, statistic, este dovedit că până la 50% din pacienţii cu cancer uretral au în antecedente stricturi uretrale tratate prin dilataţii uretrale repetate.

Mai rar, afecţiunea se dezvoltă pe tegumentul folosit în unele uretroplastii cutanate.

16.2. Anatomie patologică

Se disting următoarele trei tipuri de cancere uretrale :

1. Carcinoamele uroteliale tranziţionale – au o pondere de aproximativ **15%** şi afectează uretra prostatică până la veru montanum ;

2. Carcinoamele epidermoide – sunt epitelioame scuamoase cilindrice nekeratinizate. Sunt cea mai frecventă formă reprezentând aproximativ **80%** din cancerele uretrale şi sunt localizate în special pe uretra anterioară şi mai ales la nivelul celei bulbomembranoase (50%).

3. Adenocarcinoamele – au o pondere redusă (sub **5%**) şi au ca punct de plecare glandele periuretrale.

Excepţional de rar sunt descrise şi alte forme histopatologice de cancer localizate la nivelul uretrei ; ex.melanomul.

Deşi epiteliul uretral sub veru montanum este de tip paramalpighian cilindric, columnar, majoritatea cancerelor sunt scuamoase deoarece la iritaţiile cronice epiteliul cilindric suferă o metaplazie scuamoasă. Extensia tumorală se produce din aproape în aproape, limfatic şi hematogen.

Extensia locală se produce în profunzime către corpul spongios, corpii cavernoşi şi tegumentele peniene sau perineale, respectiv peretele vaginal.

În localizările pe uretra prostatică extensia se face în glandă, distincţia clinică faţă de adenocarcinomul de prostată fiind practic imposibilă.

Extensia limfatică se produce în ganglionii inghinali superficiali şi profunzi în cazul cancerelor localizate pe uretra anterioară şi în ganglionii pelvini (obturatori şi hipogastrici) în cazul localizarilor pe uretra posterioară.

Metastazele hematogene sunt relativ rare fiind evidenţiate doar la aproximativ 15% din cazuri. Localizarea lor predilectă este în ficat, plămâni, creier sau oase.

16.3. Manifestări clinice

Simptomul dominant este **disuria**, obiectivată prin modificarea parametrilor jetului urinar; forma modificată (subţiat, împraştiat), debut tardiv, durată prelungită, proiecţie diminuată.

Aceste semne sunt comune şi stricturilor uretrale ceea ce face ca, în cazul dezvoltării unei astfel de neoplazii la pacienţii cu stricturi în antecedente, diagnosticul să fie îngreunat. Eventual, aceşti pacienţi acuză accentuarea disuriei preexistente, uneori prezentându-se la medic în retenţie completă de urină.

Adăugarea unei *uretroragii persistente,* a *hematuriei, hemospermiei* sau a unor *scurgeri purulente* pe uretra la aceşti pacienţi poate atrage atenţia asupra unei eventuale degenerări maligne.

Tumora uretrală palpabilă la nivelul uretrei peniene, perineal sau la tuşeul rectal reprezintă un semn clinic foarte preţios pentru diagnostic.

În formele avansate se pot produce *abcese periuretrale* sau *fistule uretrale* iar în regiunea inghinală se palpează *adenopatie* mobilă sau fixă.

Stadializarea cancerului uretral

Se face conform clasificării internaţionale **TNM** dupa criteriile **AJCC** (American Joint Committee on Cancer) şi este comună atât formelor de cancer la bărbat, cât şi la femeie.

„ T “ - tumoră primară

- **Tx** – tumora primară nu poate fi apreciată
- **To** – tumora este absentă
- **Tis** – carcinom preinvaziv, « in situ »
- **Ta** – carcinom papilar noninvaziv, polipoid sau verucos
- **T1 -** tumora invadează ţesutul subepitelial, chorionul
- **T2** – tumora invadează corpul spongios, periuretra sau prostata
- **T3** – tumora invadează corpii cavernoşi, peretele vaginal sau colul vezical
- **T4** – tumora invadează organele vecine

’’ N “ - adenopatia regională

- **Nx** – adenopatia regională nu poate fi apreciată
- **No** – fără adenopatie regională
- **N1** – adenopatie unică sub 2 cm diametru
- **N2** – adenopatie multiplă sau unică peste 2 cm diametru

“ M ” – metastaze la distanţă

- **Mx** – prezenţa metastazelor nu poate fi apreciată
- **Mo** – fără metastaze la distanţă
- **M1** – metastaze la distanţă

16.4. Diagnosticul pozitiv

Se pune prin uretroscopie, manevră invazivă ce permite obiectivarea optică directă a tumorii. Simultan cu efectuarea acesteia se realizează şi biopsia tumorii prin rezecţie endoscopică sau prelevare de ţesut cu pensa de biopsie. Examenul anatomo-patologic al piesei permite stabilirea diagnosticului de certitudine.

Pentru diagnosticul pozitiv valoroase pot fi şi uretrografia antero sau retrogradă, şi examenul citologic urinar.

Uretrografia antero sau retrogradă obiectivează prezenţa unei leziuni uretrale stenozante şi dă relaţii asupra caracteristicilor acesteia.

Examenul citologic al primei porţiuni a jetului urinar sau după periajul uretral poate fi, la rându-i, important în stabilirea diagnosticului sau în depistarea în timp a eventualelor recidive postoperatorii.

Flebografia corpului spongios este o metodă recentă ce poate ajuta la stadierea tumorii prin obiectivarea profunzimii invaziei.

Tomografia computerizată (CT) sau **rezonanţa magnetică nucleară (RMN)** sunt modalitaţi diagnostice valoroase în obiectivarea tumorii uretrale, aprecierea extensiei locale a acesteia şi în depistarea adenopatiei pelvine sau a metastazelor la distanţă.

16.5. Diagnosticul diferenţial

Se face în principal cu stricturile uretrale. Mai rar, pot intra în discuţia diagnosticului diferenţial şi alte afecţiuni mai rare, cum ar fi :

- periuretritele cronice
- tuberculoza uretrală
- corpii străini uretrali
- maladia La Peyronie
- metastazele în corpii cavernoşi
- diverticulii uretrali infectaţi

- cancerul de prostată etc.

16.6. Prognostic

Este dictat de gradul invaziei tumorale, extensia ganglionară şi eventuala prezenţă a metastazelor la distanţă.

Tumorile uretrale superficiale (Ta – T1) au un prognostic foarte bun, supravieţuirea fiind de peste 95% la 5 ani. Chiar şi tumorile infiltrative (T2-T3) tratate prin chirurgie radicală şi chimio-radioterapie asociată au o supravieţuire de până la 80% la 5 ani în cazul absenţei adenopatiei tumorale. Prezenţa acesteia scade şansele de supravieţuire la 5 ani la aproximativ 20%.

Cazurile cu metastaze viscerale au doar şanse teoretice de supravieţuire şi numai atunci când sunt unice într-un organ şi sunt extirpate chirurgical.

Supravieţuirea globală la 5 ani, indiferent de stadiu este de aproximativ *40%.*

16.7. Tratamentul cancerului uretral

Este complex, chirurgical, radioterapic şi chimioterapic, având ca pivot principal tratamentul chirurgical.

16.7.1.Procedeele chirurgicale utilizate sunt adaptate localizării şi extensiei tumorale după cum urmează :

1. **Uretrectomia segmentară** are indicaţie în formele strict superficiale, localizate. Se efectuează în cazul tumorilor localizate pe uretra anterioară având însă un risc mare de recidivă (40%).
2. **Amputaţia parţială de penis** efectuată în tumorile uretrei peniene este invalidantă (necesită excizie la cel puţin 2 cm distanţă de tumoră) dar scade considerabil riscul de recidivă locală (sub 10%).
3. **Amputaţia totală a penisului** (penectomia radicală) este indicaţia de elecţie în localizările bulbare sau în formele peniene extinse.
4. **Emasculaţia** este indicată în localizările perineale extinse sau cu invazie scrotală.
5. **Rezecţia endoscopică a prostatei (TUR-P)** este indicată în tumorile superficiale localizate în uretra prostatică.
6. **Prostatectomia totală** se efectuează în cazul tumorilor infiltrative ale uretrei prostatice.
7. **Exentraţia pelviperineală anterioară** (cistoprostatectomie totală sau cistectomie cu histerectomie şi uretrectomie – pelvectomia anterioară – la femeie) reprezintă o chirurgie eroică indicată în stadiile foarte avansate local.
8. **Limfadenectomia inghinală superficială şi profundă** este considerată de majoritatea autorilor drept un element terapeutic chirurgical decisiv pentru supravieţuirea pacienţilor. Ea are indicaţie obligatorie în toate cazurile cu adenopatie palpabilă şi facultativă la bolnavii fără adenopatie palpabilă. Frecvenţa mare însă a metastazelor ganglionare microscopice, infraclinice, coroborată cu impactul deosebit al adenopatiei asupra supravieţuirii la 5 ani reprezintă un argument important în indicaţia efectuării limfadenectomiei inghinale superficiale şi profunde la toţi pacienţii cu cancer uretral.

Limfadenectomia pelvină având un grad sporit de dificultate este indicată doar la pacienţii diagnosticaţi imagistic cu adenopatie obturatorie sau hipogastrică.

16.7.2. Radioterapia externă (telecobaltoterapie cu 4000 cGy în 20 şedinţe timp de 4 săptămâni) sau radioterapia **interstiţială** (fir de iridiu 192 Ir – 40-60Gy) sunt indicate numai formelor strict superficiale de pe uretra anterioară. Prezintă avantajul evitării infirmităţilor dar sunt grevate de o rată ridicată a recidivelor (40-50%).

16.7.3. Chimioterapia intravenoasă utilizează combinaţii diverse ale unor substanţe citostatice ca ***bleomicina, cisplatinum, 5- fluorouracil*** sau ***mitomicina C***. Este indicată în completarea actului chirurgical la toţi pacienţii cu tumori infiltrative în scopul prevenirii recidivelor locale sau a diseminării la distanţă. La pacienţii cu tumori inoperabile sau cu metastaze viscerale este indicată ca tratament paleativ.

17. TUMORILE RETROPERITONEALE

Drăgoescu O. , Mititelu C.

17.1. Introducere

Retroperitoneul reprezintă un spațiu virtual situat in cavitatea abdominală, fiind delimitat de către peritoneul posterior și peretele abdominal posterior.

În spațiul retroperitoneal se regăsesc organe ce sunt acoperite pe fața anterioară de peritoneu, astfel fiind definite ca organe retroperitoneale:

- Glande suprarenale;
- Rinichi;
- Uretere;
- Aortă;
- Vena cavă inferioară;
- Rectul (treimea inferioară);
- Pancreas;
- Duoden;
- Colonul ascendent și descendent;

Retroperitoneul poate fi scena unei vaste patologii, printre care forme de tumori benigne si maligne, cu localizare primară sau metastatică, acestea din urmă creând o provocare diagnostică deosebită dar și terapeutică, datorită incidenței scăzute și diagnosticului tardiv, locației anatomice și rapoartelor cu structuri vitale invecinate.

Prima descriere a unei tumori retroperitoneale i-a fost atribuită lui Morgagni în 1761, iar termenul tumoră retroperitoneală a fost prima oară folosit de Lobstein în 1834. Aceste tumori au mare importanță pentru urolog deoarece, cu excepția limfoamelor, tratamentul lor primar este cel chirurgical, iar succesul este determinat de radicalitatea intervenției.

În ceea ce privește sarcoamele, nu s-a demonstrat o incidență crescută in funcție de sex și rasă, însă a fost identificată o medie de varstă redusă la diagnostic față de alte neoplazii, cuprinsă intre 54 si 65 de ani, cu o dezvoltare retroperitoneală primară de numai 15% din totalul neoplaziilor sarcomatoase. Sarcoamele retroperitoneale reprezintă 1-2% din totalul tumorilor solide, cele cu localizare retroperitoneală reprezentând 10-20% din totalul sarcoamelor.

Incidența sarcoamelor retroperitoneale este scăzută, indicată la 0,3 – 0,4 la 100.000 de locuitori.

Cele mai frecvente forme histologice sunt reprezentate de liposarcomul și leiomiosarcomul.

17.2. Clasificare

Clasificarea tumorilor retroperitoneale:

Tumori benigne:

- Neurofibromul - formațiune tumorală neurogenă cu punctul de plecare la nivelul nervilorperiferici, având origine în țesutul endoneural, asociată cu neurofibromatoza tip II, scleroză tuberoasă Bourneville şi boala von Hippel Lindau.
- Lipomul - cea mai frecventă tumoră mezenchimală benignă. În 10% din cazuri, localizărilesunt multiple.

Tumori maligne:

- Tumori de parți moi (sarcoame):
  - Ţesut adipos - *Liposarcom*
  - Ţesut conjunctiv - *Fibrosarcom*
  - Ţesut muscular striat - *Rabdomiosarcom*
  - Ţesut muscular neted - *Leiomiosarcom*
  - Endoteliu vascular

        - *Hemangiosarcom*
        - *Hemangiopericitom malign*
    - Vase limfatice - *Limfangiosarcom*
    - Celula Schwann - *Schwannom malign*
    - Ţesut ganglionar
        - *Ganglioblastom*
        - *Ganglioneuroblastom*
    - Structuri paraganglionare -*Paragangliom malign*
    - Cartilaj - *Condrosarcom*
- Limfoame maligne;
- Tumori cu celule germinale;
- Tumori secundare (metastaze testiculare/ovariene);

Tumorile retroperitoneale maligne primitive sau secundare (metastatice), de regulă, cresc silențios, înainte ca semnele şi simptomele clinice datorate fenomenelor compresive sau obstructive să se manifeste.

Tumorile maligne primare retroperitoneale sunt extrem de rare, cumulând doar 0,16% din totalul neoplaziilor. Limfoamele maligne reprezentând o treime din acestea.

Gradul Histologic:

G1- bine diferentiat

G2 – modertat diferențiat

G3 – slab diferențiat

Clasificarea TNM:

T (tumora primară)

- Tx tumora primară nu poate fi evaluată
- To fără evidenţa tumorii primare
- T1 tumoră < 5 cm în dimensiunile maxime
- T1a tumoră superficială faţă de fascia musculară
- T1b tumoră profundă sub fascia musculară
- T2 tumoră > 5 cm în dimensiunile maxime
- T2a tumori superficiale
- T2b tumori profunde

Notă: Tumorile superficiale sunt localizate exclusiv deasupra fasciei superficiale, fără invazia fasciei; tumorile profunde sunt localizate fie exclusiv dedesubtul fasciei superficiale, superficial fasciei cu invazie în afară sau prin fascie, sau ambele superficial sau traversând fascia; sarcoamele retroperitoneale, mediastinale şi sarcoamele pelvine sunt clasificate ca tumori profunde.

N (adenopatiile loco-regionale)

- Nx ganglionii regionali nu pot fi evaluaţi
- No fără prezenţa ganglionilor regionali
- N1 cu prezenţa ganglionilor regionali

M (metastazele la distanţă)

- Mo fără prezenţa metastazelor la distanţă
- M1 cu prezenţa metastazelor la distanţă

Gruparea pe stadii

Stadiul I	T1a-2b No Mo	G1-2	G1	Scăzut
Stadiul II	T1a-2a No Mo	G3-4	G2-3	Crescut
Stadiul III	T2b No Mo G3-4	G2-3		Crescut
Stadiul IV	orice T N1 Mo	orice G		Crescut sau scăzut
	orice T No M1	orice G		Crescut sau scăzut

Notă: Acest sistem de stadializare împarte pacienţii în funcţie de terapia necesară:
Stadiul I : pacienţii care sunt adecvat trataţi prin chirurgie singură
Stadiul II : pacienţii care necesită radioterapie adjuvantă
Stadiul III : pacienţii care necesită chimioterapie adjuvantă
Stadiul IV : pacienţii care sunt trataţi cu chimioterapie, cu sau fără alte modalităţi terapeutice.

17.3. Clinica

Simptomatologia este nespecifică, aceasta de obicei debutând târziu în evoluția bolii când masa tumorală are dimensiuni considerabile.

Simptomele intalnite frecvent: dureri abdominale difuze, scădere ponderală, balonare, sindrom ocluziv, colică renala (prin obstructie ureterala), edem al membrelor inferioare, varicocel secundar.

Debutul tardiv al simptomatologiei și caracterul nespecific al acesteia face ca diagnosticul tumorilor retroperitoneale să fie tardiv, identificând masa tumorală de dimensiuni considerabile retroperitoneală, doar o parte din această patologie fiind descoperită în urma unor investigații imagistice de rutină.

17.4. Diagnostic

Examenele imagistice au o importanță esentială în diagnosticul tumorilor retroperitoneale, identificând masa tumorală, marimea acesteia, rapoartele cu organele invecinate și efectele avute asupra acestora, existența unor posibile determinări secundare abdominale, iar și în anumite cazuri stabilesc tipul histopatologic (liposarcom-datorită conținutului crescut de țesut grăsos).

Ecografia abdominala: reprezintă prima investigație imagistica folosită, fiind ușor de utilizat, cu disponibilitate mare, caracter repetitiv, non iradiant pune în evidență masa tumorală, poate oferi informații utile despre aceasta în special în ceea ce privește caracterul solid sau chistic, însă nu poate preciza cu exactitate rapoartele cu organele invecinate și extensia locală sau la distanță.

Tomografia computerizata: Este cea mai importantă investigație, fiind cea care stabilește cu exactitate rapoartele tumorii, cât și extensia locală și la distanță, efectele asupra organelor învecinate și stabilește caracterul rezecabil al tumorii.

Fig. 17.1. Imagine tomografica: leiomiosarcom situat intre vena cava inferioara si duoden

Rezonanța magnetică: nu aduce informatii suplimentare față de tomografia computerizata și este indicată la pacienții la care substanta de contrast nu poate fi administrată.

Radiografia pulmonară: reprezintă un examen de rutină. În cazul în care aceasta inregistrează modificări sau sarcomul este de grad înalt, se indică efectuarea tomografiei computerizate toracice.

Biopsia tumorală: nu este indicată în standardul diagnostic, însă la pacienții ce prezintă formațiuni tumorale nerezecabile sau prezintă comorbidități importante ce nu permit tratamentul chirurgical, este practicată sub control imagistic pentru a determina gradingul tumoral cât și subtipul histologic.

17.4. Tratament

În ceea ce priveste tratamentul tumorilor retroperitoneale, singura variantă cu viză curativă este cea chirurgicală.

17.4.1.Tratamentul chirurgical reprezintăînsă o provocare deosebită în a produce exereza masei tumorale în margini de siguranță, fiind îngreunat de rapoartele tumorii cu organele invecinate, vasele mari abdominale, marimea masei tumorale și localizarea anatomică.

Astfel, rata de rezecție completă tumorală variază între 43 și 95 %. Un studiu efectuat pe un lot de 500 de pacienți efectuat la Memorial Sloan Kettering Cancer Center indică o rată de exereză completă de numai 80% pentru tumorile primitive și de 52% pentru cele recurente. Actul chirurgical trebuie bine pregătit, dimensiunile, localizarea, rapoartele tumorale trebuiesc stabilite in prealabil cât și caracterul rezecabil. Implicarea marilor vase în procesul tumoral reprezintă un criteriu de nerezecabilitate. Planificarea inciziei și poziționarea bolnavului sunt deosebit de importante în vederea îmbunătățirii ratei de excereză completă.

Tumorectomia parțială nu imbunătățește supraviețuirea față de abținerea chirurgicală, excepție făcând liposarcoamele în special cele bine diferențiate. Supraviețuirea la 5 ani după chirurgie este între 36 si 68 % iar la 10 ani între 14 și 50%.

17.4.2.Chimioterapia poate fi administrată ca tratament neo-adjuvant sau adjuvant, nefiind o recomandare în acest sens. Terapia neo-adjuvanta țintește reducerea masei tumorale, reducând riscul de margini pozitive, cu efect pozitiv in stadiul micrometastatic, însă are un rol important în a stabili și raspunsul tumoral la chimioterapie.

Chimioterapia adjuvantă pare să mărească intervalul de recurență însă nu prezintă un beneficiu major în ceea ce privește supraviețuirea, astfel că rolul său rămâne incă discutabil. Ca și substanțe folosite în tratamentul chimioterapic în literatură regăsim doxorubicina si ifosfamida.

17.4.3.Radioterapia: ratele mari de recidivă după chirurgie au dus la introducerea radioterapiei ca tratament adjuvant demonstrând astfel o creștere a ratei de supraviețuire. Aceasta poate fi folosită preoperator, intraoperator (având un beneficiu în aplicarea unor doze mari (25 Gy) în câmpul tumoral) și postoperator însă prezintă o toxicitate ridicată cu un grad de tolerabilitate scazut.

Chimioterapia adjuvanta are rolul de a sensibiliza tumora la radioterapie astfel că administrarea de doxorubicin în paralel cu radioterapia a adus rezultate îmbunătățite comparativ cu tratamentul radioterapic singular.

17.5. Prognostic

Tumorile retroperitoneale au un prognostic rezervat fiind influențat puternic de caracterul operabil al tumorii, margini pozitive, gradul de diferențiere tumoral și nu în ultimul rând recidivele tumorale.

17.6. Urmărire

Ghidul de supraveghere a sarcoamelor de părţi moi ale retroperitoneului al NCCN conţine următoarele recomandări, în funcţie de gradul histologic de malignitate:

Grad redus:

• Examen fizic şi explorări imagistice (examene CT toraco-abdomino-pelvin) la fiecare 3-6 luni timp de 2-3 ani, şi ulterior anual.

Grad crescut:

• Examen fizic şi explorări imagistice (examene CT toraco-abdomino-pelvin) la fiecare 3-4 luni timp de 3 ani, la fiecare 6 luni următorii 2 ani, ulterior anual.

18. TUMORILE GLANDELOR SUPRARENALE

Mitroi G., Şurlin V.

18.1. Anatomia și fiziologia

Glandele suprarenale sunt situate la nivelul polului superior renal, cu dimensiunea de aproximativ 3/3/5 cm. Glandele suprarenale sunt constituite din 2 componente distincte din punct de vedere al structurii și funcției – cortico- și medulo-suprarenala.

Vascularizația glandelor suprarenale provine din 3 surse: aorta, artera renală, artera diafragmatică inferioară.

18.2. Fiziologia corticosuprarenalei

Corticosuprarenala produce hormoni indispensabili supraviețuirii, distrugerea sau extirparea bilaterală ducând la deces în lipsa tratamentului de substituție.

Hormonii produși de aceasta porțiune a glandei sunt:

- glucocorticoizi – cortizolul – hormon cu implicații asupra metabolismului glucidic, lipidic, proteic. Produce hiperglicemie prin stimularea gluconeogenezei. Asupra metabolismului proteic are efecte catabolice ducând în exces, la hipotrofie musculară.

- Mineralocorticoizi – aldosteronul – are efecte în principal asupra eliminării apei și electroliților. Aldosteronul determină reabsorbția apei, Na, Cl și stimulează eliminarea K, Mg și a ionilor de hidrogen. Reglarea secreției de aldosteron este mediată de către sistemul renină-angiotensină.

18.3. Fiziologia medulosuprarenalei

Medulosuparenala produce sub acțiunea sistemului nervos catecolamine (în principal epinefrină) și peptide opioide. Catecolaminele acționează asupra țesuturilor care au receptori adrenergici de tipul α sau β. Stimularea receptorilor α determină vasoconstricție în anumite teritorii, stimularea musculaturii netede a tractului genitourinar, midriază, gluconeogeneză și glicoliză.

Stimularea receptorilor β (de către adrenalină și noradrenalină) stimulează inotropismul, cronotropismul, bamtmotropismul și dromotropismul cardiac. Adrenalina prin stimularea receptorilor β_2 determină vasodilatație în anumite teritorii, bronhodilatație sau relaxarea musculaturii tractului gastrointestinal.

Catecolaminele au un rol important în adaptarea organismului la agresiuni fizice sau psihice.

Tumorile glandelor suprarenale sunt clasificate după cum urmează:

18.3.1. Feocromocitomul

Este o tumoră care provine din medulosuprarenală. Determină o secreție neregulată a catecolaminelor. Aproximativ 90% dintre pacienții diagnosticați cu feocromocitom prezintă hipertensiune arterială. Există 3 tipuri de hipertensiune la pacienții cu feocromocitom:

- Hipertensiune susținută
- Hipertensiune paroxistică
- Hipertensiune susținută cu accese paroxistice.

Principalele simptome întâlnite în feocromocitom sunt:

- Cefalee
- Transpirații excesive
- Palpitații
- Tremurături
- Dureri toracice, abdominale, lombare.

Diagnosticul se pune prin evaluarea semnelor și simptomelor, dar confirmarea bolii se bazează pe teste biochimice și evaluări imagistice.

Diagnosticul de feocromocitom se bazează pe demonstrarea nivelului crescut al catecolaminelor în sânge și urină.

Pentru diagnosticul imagistic al feocromocitomului se folosesc:

- Computer-Tomografia
- Rezonanța Magnetică Nucleară
- Scintigrafia cu meta-iodo-benzil-guanidină

Tratamentul feocromocitomului constă în excizia chirurgicală a tumorii cu excepția cazurilor când operația este contraindicată sau sunt prezente metastaze. Properator pacienții necesită instituirea unei blocade adrenergice, pentru a scădea riscul unor crize hipertensive intraoperator.Aceasta se realizează prin asocierea α-blocantelor cu o dietă bogată în Na.

Monitorizarea pe termen lung se realizează prin monitorizarea tensiunii arteriale și dozarea catecolaminelor.

18.3.2. Tumori suprarenaliene non-funcționale

Sunt în general tumori mai mari de 6 cm. Cele mai frecvente tumori sunt:

- Adenoamele corticosuprarenaliene - este foarte dificil de diagnosticat de carcinomul suprarenalian. Se recomandă extirparea chirugicală a oricărei formațiuni mai mari de 5 cm.
- Mielolipoamele - se descoperă la examenul CT. Necesită intervenție chirurgicală doar când au dimensiuni foarte mari sau nu se pot deosebi de carcinomul suprarenalian.
- Chisturile - sunt afecțiuni destul de rare și se descoperă la examenul CT.

18.3.3. Carcinomul suprarenalian

Este o tumoră rară, cu o etiologie necunoscută, având o frecvență de doar 0,2% dintre toate cancerele și cu activitate endocrină.

Elementele sugestive diagnostice sunt:

- Sindromul Cushing
- Masă suprarenală la explorarea imagistică (CT, RMN)
- Sindrom de virilizare
- Hiperaldosteronismul primar

T tumora primară	**Tx**	Tumora primară nu poate fi evaluată
	T1	Tumoră sub 5 cm fără invazie locală
	T2	Tumoră peste 5 cm fără invazie locală
	T3	Tumora primară de orice dimensiune local invazivă, fără invazia organelor adiacente
	T4	Tumoră de orice dimensiune ce invadează organele adiacente
N invazia ganglionară	**Nx**	Ganglionii regionali nu pot fi evaluați
	N0	Fără metastaze în ganglionii regionali
	N1	Cu metastaze în ganglionii regionali
M metastaze la distanță	**Mx**	Metastazele la distanță nupot fi evaluate
	M0	Fără metastaze la distanță
	M1	Cu metastaze la distanță

Tabel 18.1. Stadializarea TNM a carcinoamelor corticosuprarenale – 2004

Cu excepția tumorilor secretante de aldosteron, celelalte carcinoame suprarenaliene au un grad ridicat de malignitate, cu diseminare atât locală cât și hematogenă. Rata de supraviețuire la 5 ani este de doar 35%.

18.4. Tratament

Este de elecție chirurgical, excizându-se în bloc și ganglionii limfatici. Mitotanul reprezintă una dintre puținele medicații cu citotoxicitate specifică asupra celulelor adrenocorticale recomandat în formele rezecabile și metastatice de carcinoame.

Pacienții operați trebuie monitorizați atât biochimic (dozarea hormonilor steroizi), cât și imagistic, în vederea depistării recidivelor.

19. Traumatismele aparatului urogenital

Pănuș A., Drocaș A.

Traumatismul este o stare morbidă a organismului în care leziunile sunt produse prin violenţă externă sau iatrogen. Poate povoca decesul individului imediat (leziuni majore ale capului, inimii sau aortei), la una sau două ore după momentul de violenţă (hematoame subdurale sau epidurale, hemo sau pneumotorace, ruptura unui organ, hemoragie) sau la mai multe zile de la producerea acestuia (sepsis sau insuficienţă multi organică).

Traumatismele reprezintă a șasea cauză deces la nivel mondial, jumătate dintre pacienți având vârsta între 15-45 ani.

19.1. Traumatismele renale

Traumatismele renale reprezintă 5% din totalul traumatismelor şi 10% din traumatismele abdominale, în funcţie de condiţiile sociale şi categoriile de populaţie considerate, şi aproximativ 50% din traumatismele aparatului uro-genital.Traumatismele renale sunt mai frecvente la bărbați, cu o rată de 3 la 1 față de femei.

19.1.1. Etiologia

Traumatismele renale pot fi provocate prin violenţă externă în următoarele circumstanţe:

- Lovirea de obiecte contondente - prin accidente de circulaţie, accidente de sport.Leziunea arterei renale se întâlnește rar în acest tip de traumatisme.

- Traumatisme renale prin penetrare – armele de foc reprezintă cea mai frecventă cauză.Aceste leziuni sunt imprevizibileși pot afecta mai multe organe.

Leziunile iatrogene pot surveni în cursul unor proceduri endourologice sau percutanate (inclusiv biopsia renală) sau după şedinţe de litotriţie extracorporeală. Alte leziuni pot apărea foarte rar în situaţii speciale: la naştere (se pot produce rupturi renale spontane), rejet după transplant renal, etc.

Noţiuni de anatomie

Rinichii sunt organe pereche situate retroperitoneal, înconjurate de ţesut celulo-grăsos şi protejate de coloana vertebrală, ultimele coaste şi musculatura toraco-lombară. Rinichiul este fixat numai în două puncte: la joncţiunea pielo-ureterală şi la nivelul pediculului. Din această cauză, se poate mobiliza uşor în cursul unei mişcări de accelerare sau decelerare bruşte, moment în care se poate produce ruperea joncţiunii pielo-ureterale, ruperea intimei arterei renale cu ocluzia consecutivă parţială sau totală a lumenului sau chiar avulsia pediculului renal. Aceste leziuni sunt caracteristice pentru accidentele rutiere soldate cu ciocniri frontale, căderile de la înălţime sau mişcările accentuate de flexie-extensie în cazul pietonilor accidentaţi de un vehicul.

În comparaţie cu adulţii, rinichiul copiilor este mai mare, dacă este raportat la dimensiunile corpului şi este mai puţin protejat deoarece stratul de grăsime perirenal este mai redus iar rebordul costal este mai elastic. Prin urmare copiii sunt mai vulnerabili la acţiunea unui factor traumatizant.

19.1.2. Clasificare

În funcţie de integritatea cutaneo-parietală traumatismele se pot clasifica în 2 mari categorii:

1. Contuzii sau traumatisme închise, în care nu există o soluţie de continuitate între tegument şi parenchimul renal sau calea urinară. Reprezintă marea majoritate (88%) a traumatismelor renale. Se pot produce prin două mecanisme

a. Mecanism direct: acţiunea directă a agentului vulnerant extern sau a agenţilor vulneranţi secundari (fragmente de coaste sau apofize transverse fracturate) asupra parenchimului renal;

b.Mecanism indirect: decelerare bruscă cu deplasarea inerţială a rinichiului şi ruperea pediculului renal; exemplul clasic este căderea de la înălţime pe o suprafaţa dură; în cazul traumatismelor prin mecanism de decelerare se poate produce ruperea intimei vasculare şi tromboza arterei renale principale sau a ramurilor segmentare cu infarctizarea parenchimului renal şi atrofia consecutivă.

2. Plăgi sau traumatisme deschise, în care există o **soluţie de continuitate** care poate fi unică sau multiplă; la nivelul tegumentului există întotdeauna poarta de intrare şi, uneori, una sau mai multe porţi de ieşire a agentului vulnerant. Reprezintă numai **12%** din totalul traumatismelor renale.

În funcţie de starea rinichiului în momentul traumatismului deosebim:

- traumatism **pe rinichi normal**

- traumatism **pe rinichi patologic**; hidronefroza, litiaza renală, chisturile renale, tumorile renale sunt cele mai frecvente afecţiuni care pot complica un traumatism renal minor; ectopia renală face de asemenea rinichiul mai vulnerabil la traumatisme minore.

Traumatismul renal poate fi **simplu** sau poate fi **asociat cu alte leziuni**: ale viscerelor abdominale (ficat, splină, pancreas, tub digestiv), ale toracelui (plămân, pleură, coaste), ale bazinului osos, etc.

Scara AAST (American Association for the Surgery of Trauma) modificată

Gradul	Descrierea leziunii
1	**Contuzie renală simplă** **Hematom intraparenchimatos mic sau subcapsular** (neexpansiv, neevolutiv) Fără ruptură renală
2	**Ruptură corticală cu profunzime < 1 cm, fără extravazare de urină** Ruptură renală **incompletă** superficială **Hematom perirenal localizat** (neexpansiv, neevolutiv)
3	**Ruptură corticală cu profunzime > 1 cm, fără extravazare de urină**
4	**Ruptură renală cu efracţia căilor urinare şi extravazare urinară** La nivelul vaselor: afectarea arterei sau a venei renale cu formarea unui hematom, dilacerare vasculară parțială sau tromboză vasculară
5	**Ruptură renală multiplă (rinichi zdrobit)** **Leziune vasculară: leziunea sau avulsia pediculului renal**

Tabel 19.1. Gradele traumatismelor renale

19.1.3. Anamneza

Anamneza şi examenul fizic sunt realizate, în funcţie de starea pacientului, în paralel cu primele măsuri terapeutice de deşocare.

Anamneza se poate realiza direct de la pacientul conştient sau indirect, de la martori sau personalul medical din serviciile de salvare, şi urmăreşte identificarea cauzelor şi mecanismelor de producere ale traumatismului:

- accident rutier: conducător auto sau pieton, mecanism de decelerare bruscă;
- accident de muncă: cădere de la înălţime, lovitură directă, strivire;
- agresiune individuală: lovire, înjunghiere, împuşcare

Sunt înregistrate intervalul de timp care a trecut de la producerea traumatismului şi evoluţia stării pacientului în cursul transportului la unitatea de primire a urgenţelor.

Durerea este simptomul descris cel mai frecvent dacă pacientul este conştient. Este localizată în zona traumatizată (lombă, flanc), superficială (contuzie parietală, fractură costală sau vertebrală) sau profundă. Poate fi difuză lomboabdominală sau abdominală (prin acumulare patologică de lichide retroperitoneal sau intraperitoneal, prin leziuni asociate).

Hematuria macroscopică poate fi descrisă de pacient dacă acesta a urinat**.**

Existenţa unor afecţiuni preexistente sau a unor intervenţii chirurgicale la nivel renal are importanţă deosebită pentru stadializarea leziunii şi alegerea atitudinii terapeutice.

19.1.3. Examenul fizic

Rinichiul poate fi afectat în leziunile traumatice ale regiunii lombare, flancului, bazei toracelui sau etajului abdominal superior. Anumite semne descoperite la examenul fizic cum sunt: durerea provocată şi/sau marca traumatică(echimoze, escoriaţii) în flanc sau lombă, hematuria macroscopică, apariţia unei formaţiuni care „umple" lomba şi/sau flancul, meteorismul abdominal sau apărarea musculară, însoţite de sensibilitate abdominală difuză, sunt sugestive pentru posibilitatea unor leziuni renale.

Stabilitatea hemodinamică este primul şi cel mai important aspect clinic apreciat la un traumatism renal. Şocul, definit prin valoarea tensiunii sistolice sub 90 mm Hg la oricare din măsurătorile efectuate pe parcursul transportului sau la sosirea pacientului în camera de gardă, reprezintă un factor predictiv pentru leziuni renale grave. La copii hipotensiunea nu are acceeaşi valoare predictivă deoarece organismul acestora poate susţine o tensiune normală chiar în condiţiile unor pierderi mari de sânge.

Urina este examinată la prima micţiune sau la efectuarea cateterismului uretro-vezical. **Hematuria** reprezintă cel mai bun semn de leziune renală dar intensitatea şi persistenţa acesteia nu se corelează cu gravitatea leziunii. Avulsia pediculului renal şi tromboza acută a vaselor renale segmentare sunt leziuni grave în care hematuria poate lipsi în timp, ce contuziile renale pot produce hematurie macroscopică importantă. Dacă traumatismul s-a produs pe un rinichi patologic este posibil ca hematuria să fie disproporţionată faţă de gravitatea acestuia. Hematuria poate fi factor predictiv pentru existenţa unor leziuni asociate ale organelor abdominale. Prin urmare, prezenţa sau absenţa hematuriei trebuie interpretată în contextul clinic fără a fi utilizată ca element unic de decizie în evaluarea unui pacient cu posibilă ruptură renală.

Hematomul sau urohematomul retroperitoneal este dificil de palpat la pacienţii obezi sau dacă s-a instalat meteorism abdominal. Examenul ecografic completeză aprecierea clinică a volumului hematomului.

Valoarea TA, volumul hematomului lombar şi dinamica evoluţiei acestora (scăderea TA, creşterea hematomului) reprezintă cele mai importante elemente pentru aprecierea gravităţii unei leziuni renale. Urmărirea pacientul se face la intervale de timp adaptate gravităţii situaţiei.

19.1.4. Examene de laborator

Dacă urina este limpede macroscopic se efectuează examenul sumar de urină. Hematuria microscopică este definită ca prezenţa a mai mult de 5 hematii pe câmp microscopic de putere mare.

Determinarea repetată a hematocritului permite monitorizarea pierderilor de sânge.

Creatinina serică reflectă funcţia renală anterioară traumatismului, deci când este crescută reflectă o patologie preexistentă.

19.1.5. Stadializarea traumatismelor renale

Stadializarea traumatismelor renale este un concept care semnifică utilizarea adecvată a examenelor imagistice pentru a defini extinderea leziunii.

Utilizarea hematuriei ca unică indicaţie pentru explorarea imagistică în traumatisme a avut drept rezultat descoperirea unui număr redus de modificări la nivelul parenchimului şi căilor urinare intrarenale. Pornind de la o selecţie mai adecvată a pacienţilor şi o utilizare mai eficientă a examenelor imagistice actualele indicaţii pentru explorare imagistică sunt:

- hematurie macroscopică;
- hematurie microscopică şi hipotensiune sau prezenţa unor leziuni importante;
- contuziile produse prin mecanism de decelerare (există riscul unei leziuni vasculare chiar în absenţa hematuriei microscopice) ;
- Plăgi în spate, flanc sau abdomen (indiferent de prezenţa sau absenţa hematuriei); plăgi al căror traiect, apreciat în funcţie de orificiul de intrare şi de ieşire, poate interesa rinichiul ;

Este rapidă, neinvazivă, ieftină, repetabilă, nu iradiază, nu necesită contrast. Ecografic se vizualizează bine colecţiile perirenale şi retroperitoneale şi chiar hematoame intraparenchimatoase.

Examenul poate depista rupturi renale fără însă a permite o bună caracterizare a acestora. Sensibilitatea creşte pe măsura creşterii gravităţii leziunii. Examenul ecografic este de asemenea util pentru urmărirea evoluţiei urinoamelor sau hematoamelor retroperitoneale, eventual pentru ghidarea drenajul percutanat al acestora.

Urografia intravenoasă (UIV) are o mare sensibilitate (peste 92%) pentru diagnosticul tuturor gradelor de traumatism renal. Indicaţiile au fost prezentate anterior. Singurele contraindicaţii sunt: intoleranţa la substanţa de contrast şi valoarea TA mai mică de 80 mm Hg (presiunea de filtrare scăzută). Poate fi efectuată standard sau pe masa de operaţie, cu o singură expunere (one-shot IVP) în cazul pacienţilor instabili hemodinamic, care necesită o explorare chirurgicală imediată. În acest din urmă caz tehnica constă în injectarea intravenoasă a unui bolus de 2ml/kg corp substanţă de contrast, urmată de o singură expunere peste 10 min.

UIV stabileşte prezenţa şi starea morfofuncţională a rinichiului contralateral, vizualizează bine parenchimul renal şi sistemul colector al rinichiului traumatizat. Cele mai importante rezultate sunt: ***absenţa funcţiei*** (leziune extinsă, leziune de pedicul, rinichi zdrobit), ***extravazarea de substanţă de contrast*** din căile urinare intrarenale (ruptură renală completă şi/sau efracţia bazinetului sau joncţiunii pielo-ureterale).

Tomografia computerizată (CT) este ***metoda de elecţie*** pentru stadializarea pacienţilor cu traumatism renal stabili hemodinamic.

Prin această metodă se poate explora global pacientul politraumatizat, nu numai retroperitoneul şi cavitatea abdominală, şi pot fi identificate cu exactitate ***leziunile renale*** pediculare, parenchimatoase sau ale căilor urinare şi ***leziunile abdominale asociate***. Nu în ultimul rând se apreciază starea morfo-funcţională a ***rinichiului contralateral***. Sunt vizualizate contuziile renale, sunt precizate localizarea şi profunzimea rupturilor renale, prezenţa şi mărimea segmentelor devitalizate, a hematoamelor şi urohematoamele retroperitoneale. Lipsa secreţiei contrastului la nivel renal este un semn tipic de leziune a pediculului renal. Un alt semn care indică posibilitatea leziunii pediculului renal este prezenţa unui hematom medial de rinichi, parahilar.Acest semn trebuie luat în considerare chiar dacă parenchimul renal are prize de contrast.

Leziune venei renale este dificil de diagnosticat, dar prezența unui hematom, medilal de rinichi care deplasează vasele trebuie să ridice suspiciunea de traumatism venos.

Examenul CT spiral este mult mai sensibil în evaluarea pacienților necooperanți pentru ca produce mult mai puține imagini artefactate.Permite reconstrucţia tridimensională şi examinarea pediculului renal prin angiografie CT, îmbunătățind vizualizarea dilacerațiilor.CT spiral poate omite leziuni ale sistemului colector urinar, acest fapt necesitând repetarea investigației la 15 minute.

Rezonanţa magnetică nucleară este utilă dacă nu există computer tomograf, dacă pacientul are alergie la iod sau dacă rezultatul este incert la examenul CT.

19.1.6. Tratament

Tratamentul conservator

- Traumatisme renale prin lovire – Stabilitatea hemodinamică este principalul criteriu în managementul traumatismelor.În cazul pacienților stabili, este recomandat repausul la pat și monitorizarea pacientului.A fost demonstrat că atitudinea conservativă inițială a scăzut rata necesității efectuării nefrectomiei, fără sa fie crescută morbiditatea.Toate traumatismele de gradul 1 și 2, indiferent de modul de producere pot fi tratate conservator.Traumatismele de grad 3 pot necesita tratament chirurgical.Conform ultimelor recomandări, pacienții cu traumatisme de grad 4 sau 5 pot fi tratați conservator prin atentă monitorizare.Pacienții cu extravazare urinară din leziiunii unice pot fi pot fi tratați conservator, cu o rată de vindecare >90%.De asemenea, pacienții cu leziuni vasculare unilaterale pot fi tratați conservator, cu condiția ca aceștia să fie stabili hemodinamic.
- Traumatisme renale prin penetrare – Cel mai frecvent necesită tratament chirurgical.Investigațiile imagistice scad rata explorării chirugicale negative, fără să crească morbiditatea, în cazul unei leziuni

care nun este descoperită.Dacă locul înjunghierii este la nivelul liniei axilare anterioare, pacienții pot fi tratați conservator în 88% dintre situații.Traumatismele prin împușcare trebuie explorate doar în cazul afectării hilului renal, leziuni ureterale, dilacerări ale pelvisului renal sau prezența semnelor de sângerare activă.Atitudinea conservatoare a traumatismelor prin penetrare la pacienții stabili hemodinamic, a avut un rezultat satisfăcător in 50% dintre cazuri.

Angiografia cu embolizare selectivă este principala opțiune în absența indicațiilor absolute pentru tratament chirurgical.Principalele indicații sunt:

- embolizarea pentru hemoragii active
- pseudoanevrism
- fistule vasculare

Deși în cazul pacienților cu traumatisme cu grad înalt embolizarea poate necesita repetarea procedurii, a fost demonstrat că poate preveni necesitatea nefrectomiei la 75% dintre pacienți.În cazul traumatismelor prin penetrare șansele de reușită ale embolizării scad de 3 ori.

Tratamentul chirugical

Indicaţie absolută: Hemoragia renală persistentă manifestată prin**:** hematom retroperitoneal pulsatil, evolutiv, expansiv, instabilitate hemodinamică, hematurie intensă sau provocată de avulsia pediculului diagnosticată prin CT sau arteriografie**.**Traumatismele de grad 5 cu afectare vasculară au indicație absolută pentru tratament chirurgical.

Indicaţii relative:

- ***Distrugere renală importantă*** cu fragmente devitalizate mari, cu ***extravazare urinară*** şi cu ***hematom mare*** retroperitoneal sau asociată cu ***leziuni ale organelor intraperitoneale*** (în special pancreatice sau intestinale).
- ***Extravazarea persistentă de urină***. Incidenţa complicaţiilor şi a intervenţiilor tardive este crescută în absenţa intervenţiei. Endourologia (drenajul ureteral intern şi drenajul perirenal percutanat) joacă un rol din ce în ce mai important pentru rezolvarea acestor complicaţii. În majoritatea cazurilor ***leziunile de joncţiune pielo-ureterală*** nu se vindecă spontan şi necesită explorare chirurgicală pentru refacerea continuităţii.
- ***Tromboza arterei renale principale*** sau a ramurilor segmentare. Diagnosticul şi dezobstrucţia în cazul trombozei arteriale renale complete trebuie să fie rapide (câteva ore) în special când se produce bilateral sau rinichiul este unic. Dacă rinichiul contralateral este normal morfofuncțional, există controverse privind atitudinea optimă: revascularizare sau monitorizare. Dacă au trecut mai mult de 12 ore nu mai este indicată revascularizarea. Ulterior se va practica ***nefrectomia*** numai dacă se va efectua o intervenţie chirurgicală abdominală în alt scop sau dacă va apărea HTA secundară persistentă.
- ***Plăgile renale*** necesită explorare chirurgicală. Plăgile abdominale sunt explorate de obicei în serviciile de chirurgie generală. Următoarele categorii ar putea beneficia de tratament conservator:
    - pacienţii stabili hemodinamic, fără leziuni ale organelor intraperitoneale (lavaj peritoneal diagnostic negativ, absenţa leziunilor la examenul CT) şi cu leziunile renale de gradul 1-2, bine stadializate prin examen CT
    - pacienţii exploraţi intraabdominal, fără hematom retroperitoneal şi cu leziuni bine stadializate la examenul CT.
- ***Leziunile renale incomplet explorate imagistic*** sau incomplet stadializate
- ***Traumatismele minore pe anomalii*** preexistente

Scopul tratamentului chirurgical este reducerea morbidităţii şi păstrarea funcţiei renale**.**

Explorarea chirurgicală se practică pe cale *transperitoneală* şi *presupune accesul primar pe pediculul renal* prin incizia peritoneului anterior de aortă, medial de vena mezenterică inferioară. Ocluzia temporară a arterei renale este necesară în cazul leziunilor vasculare, la pacienţii în şoc sau la cei cu hematoame mari expansive. Ischemia caldă nu trebuie să depăşească 30 de minute.

În funcţie de gravitatea traumatismului şi de morfologia leziunilor se poate practica intervenţie ***de*** *reconstrucţie* sau *nefrectomie*.

Reconstrucţia parenchimului renal poate fi practicată în absenţa instabilităţii hemodinamice şi a tulburărilor de coagulare. Presupune *nefrorafie* asociată sau nu cu *nefrectomie parţială* respectând următoarele principii:

- Expunere largă a rinichiului şi zonei lezate;
- Ocluzie vasculară temporară în cazul unei hemoragiei care nu poate fi controlată prin comprimarea parenchimului;
- Excizia parenchimului devitalizat;
- Hemostază atentă (arterială);
- Sutura etanşă a căilor urinare;
- Sutura parenchimului renal şi eventual acoperierea suturii cu epiploon, grăsime perirenală, peritoneu sau o compresă de acid poliglicolic;
- Interpoziţia unui lambou pediculat de epiploon între leziunea renală şi o altă leziune vasculară, de colon sau pancreatică;
- Drenajul ureteral intern în cazul unei efracţii bazinetale sau ureterale;
- Drenajul spaţiului retroperitoneal; drenajul separat al unei leziuni pancreatice.

Nefrectomia are următoarele indicaţii: pacient instabil hemodinamic, traumatisme de gradul 5: rinichi zdrobit, leziuni vasculare majore, în mod special cele de pe dreapta.

Arteriografia cu embolizare renală selectivă este utilă în cazul leziunilor vasculare.

În contuzii rata intervenţiilor chirurgicale este de mai puţin de 10% iar din acestea aproximativ 13% se soldează cu nefrectomie**.**

19.1.7. Complicaţii

Complicaţiile depind de gradul traumatismului renal şi de metoda de tratament şi pot fi precoce, care apar la o lună postraumatic şi tardive.

Complicaţii precoce

Extravazare urinară prelungită cu formarea unui **urinom retroperitoneal** apare în mai puţin de 1% din traumatismele renale. Dacă sunt mici şi sterile nu necesită intervenţie. Cele mari sunt drenate endoscopic (drenaj intern cu sondă dublu J) sau percutanat (nefrostomie).

Hemoragiile tardive apar cel mai frecvent la 2 săptămâni de la traumatism şi atunci când sunt importante sau prelungite necesită transfuzii şi de preferinţă angiografie cu embolizare supraselectivă.

Fistulele urinare pot surveni în contextul unor colecţii nedrenate sau prin necrozarea unor porţiuni mari de parenchim renal.În unele situaţii este necesară drenarea urinii fie cu ajutorul unui stent ureteral JJ fie cu ajutorul unei nefrostome percutanate.

Fistulele arteriovenoase se caracterizează prin întârzierea apariţiei hematuriei, apărând mai frecvent după traumatismele prin penetrare.

Abcesele provin din infectarea unei colecţii urinare sau/şi hematice şi sunt drenate percutanat.

Hipertensiunea care apare în prima lună postoperator este tranzitorie şi nu necesită tratament.Rata de apariţie a acestei complicaţii este mai mica de 5%.Poate fi acută datorită compresiunii unui hematom fie cronică datorită leziunilor cicatriceale de la nivelul rinichiului.

Complicaţiile tardive

Hidronefroza, **pielonefrita cronică** şi **litiaza** pot fi secundare cicatricei posttraumatice a bazinetului şi joncţiunii pielo-ureterale.

Scleroatrofia renală este rezultatul trombozei arterei renale principale

Pseudochistul urohematic posttraumatic.

Traumatismele renale iatrogene

Aceste traumatisme sunt destul de rare în practica curentă, dar pot determina creşterea morbidităţii.

Acestea pot să apară în următoarele situaţii:

- Montarea nefrostomiei percutanate
- Biopsii renale
- Chirurgia laparoscopică
- Transplant renal
- Proceduri endourologice

Pot să apară în funcție de procedură hematuria macroscopică, hematoame retroperitoneale, formarea de abcese.

Atitudinea terapeutică este specifică fiecărei leziuni, fiind dependent de procedura chirurgicală efectuată.Traumatisme severe care să necesite intervenție chirurgicală de urgență sunt rare din fericire.Pacienții cu leziuni minore sunt cel mai frecvent tratați conservator.

19.2. Traumatismele ureterului

Ureterul este un conduct muscular tapetat la interior (endoluminal) cu uroteliu, cu diametru de 3-5 mm şi lungime de 25-30 cm, cu activitate peristaltică, prin care urina este transportată de la rinichi la vezica urinară. Datorită diametrului redus, mobilităţii şi localizării profunde în spaţiul retroperitoneal şi pelvin, ureterul este rar afectat de traumatismele externe (1% din traumatismele aparatului urinar). Cele mai frecvente leziuni sunt de cauză iatrogenă, în urma intervenţiilor chirurgicale deschise, endoscopice, sau, mai recent, laparoscopice.

Cunoaşterea patologiei traumatice a ureterului nu este însă lipsită de importanţă deoarece deteriorarea integrităţii acestuia, diagnosticul tardiv al leziunilor şi atitudinea terapeutică incorectă se pot solda cu complicaţii şi în final, pierderea funcţiei unităţii renale ipsilaterale.

19.2.1. Etiologie

19.2.1.1.. Traumatisme externe

Traumatismele ureterale pot fi provocate prin violenţă externă în aceleaşi circumstanţe ca şi cele renale: accidente de circulaţie, accidente de muncă sau de sport, agresiuni individuale şi reprezintă un procent redus din traumatismele aparatului urinar: sunt întâlnite în mai puţin de 4% din plăgi şi în 1% din contuzii.

Majoritatea leziunilor sunt produse prin plăgi împuşcate sau înjunghiate, sunt mai frecvente în treimea superioară a ureterului, care este mai puţin protejată şi sunt asociate cu alte leziuni viscerale (intestin subţire, colon, ficat, vase mari, rinichi, etc.) care generează o mortalitate crescută. Pot apărea și în urma accidentelor caracterizate prin decelerare bruscă.

19.2.1.2. Leziuni iatrogene

a. Chirurgia deschisă

Este, clasic, principala cauză a leziunilor ureterale iatrogene, leziuni care sunt de 3 ori mai frecvente decât cele traumatice externe, şi interesează predominant ureterul pelvin. Afectarea ureterului este favorizată de modificarea anatomiei locale şi a caracteristicilor structurilor normale (procese tumorale şi inflamatorii retroperitoneale şi/sau pelvine, intervenţii chirurgicale anterioare, radioterapie) şi poate surveni ca o posibilă complicaţie în următoarele intervenţii chrurgicale:

- chirurgie ginecologică: histerectomie, anexectomie, uretropexia Burch, suspensie uretrală tip Stamey;

- chirurgie urologică: nefrectomie parţială, ureterolitotomie, ureteroliză, cistectomie parţială, ureterocistoneostomie, diverticulectomie vezicală, prostatectomie radicală, adenomectomie transvezicală, limfadenectomie retroperitoneală sau pelvină, cura chirurgicală a varicocelului;

- chirurgie generală şi vasculară: colectomie, rezecţie abdominoperineală, chirurgie aorto-iliacă;

b. Chirurgia laparoscopică

Lezarea ureterului este o complicaţie posibilă a majorităţii procedurilor enumerate anterior, care pot fi efectuate pe cale laparoscopică. Leziunile sunt recunoscute intraoperator într-un procent mai mic

decât la intervenţiile deschise. Intervenţiile efectuate pentru endometrioză sunt unele din procedurile cu cel mai mare risc de lezare ureterală.

c. Chirurgia endoscopică urologică

Ureteroscopia diagnostică sau operatorie poate produce diverse leziuni la nivelul ureterului cu o frecvenţă medie de **7%** (0-28%): abraziunea mucoasei, calea falsă (introducerea submucoasă a ureteroscopului), perforaţia, avulsia, leziuni termice, etc. Perforaţia ureterului este cea mai frecventă şi poate fi cauzată de o leziune mecanică sau termică. Alte manevre cu potenţial traumatizant sunt **cateterismul ureteral, TUR-P şi TUR-B.** Refluxul vezico-ureteral (nesemnificativ clinic) şi stricturile de ureter (2,2%) sunt considerate leziuni tardive.

19.2.2. Anatomo şi fiziopatologie

Plăgile ureterale sunt leziuni care distrug integritatea morfo-funcţională aperetelui muscular peristaltic şi pot fi clasificate în perforaţii sau rupturi/secţionări care pot fi complete sau incomplete. Soluţia de continuitate între lumen şi exteriorul ureterului poate fi produsă mecanic sau să se instaleze ca urmare a necrozei unei porţiuni de perete prin următoarele mecanisme: distrucţie termică, disecţie excesivă cu devascularizare şi ischemie, mecanic prin strivire/zdrobire cu pensa fixă.

Un al doilea tip de leziuni sunt cele care reduc sau desfiinţează lumenul şi peristaltica conductului ureteral şi/sau modifică traiectul normal: ligatura completă a ureterului, includerea într-o ligatură a unei porţiuni de perete ureteral sau ţesut periureteral, ceea ce determină cudura sau angularea conductului. În sfârşit, postoperator tardiv pot apărea stenoze de ureter sau fibroze periureterale care au efect asemănător.

Din punct de vedere fiziopatologic aceste leziuni determină două fenomene, prezente de cele mai multe ori concomitent:

- o comunicare între lumen şi exteriorulconductului **(fistulă urinară) cu extravazare de urină**, urmată de :
    - acumulare în spaţiul retroperitoneal sau peritoneal;
    - exteriorizare prin fistulă cutanată sau pe tubul de dren;
- **obstrucţia completă sau incompletă a fluxului de urină** cu stază şi hiperpresiune în calea urinară superioară supraiacentă ;

Aceste fenomene se pot instala brusc, imediat (plagă, ligatură) sau lent, tardiv (necroză, stenoză, fibroză) şi conduc la conturarea tabloului clinic.

19.2.3. Tablou clinic

Simptomele şi semnele traumatismelor ureterale au anumite particularităţi în funcţie de cele două situaţii clinice : pacientul cu leziune provocată de un traumatism extern şi pacientul cu leziune iatrogenă.

În cazul agresiunilor externe diagnosticul se bazează pe un grad crescut de suspiciune în toate cazurile de plăgi şi în special cele împuşcate, dar şi în cazurile de contuzii prin mecanism de decelerare, mai ales la copii.

Dacă pacientul este instabil hemodinamic se impune explorarea chirurgicală cu rezolvarea leziunilor asociate care prezintă risc vital şi explorarea atentă a ureterului pentru stabilirea diagnosticului. În plăgile împuşcate leziunile ureterale izolate sunt foarte rare.

La pacienţii stabili hemodinamic se poate aprecia prezenţa hematuriei şi se pot efectua examenele imagistice. Hematuria, chiar microscopică, lipseşte la jumătate dintre pacienţi, deci nu este un semn caracteristic de traumatism ureteral. Leziunile ureterale izolate sunt uneori greu de recunoscut la prezentare. Ulterior apar manifestări clinice legate de obstrucţia şi/sau extravazarea urinară complicate frecvent cu infecţie (vezi mai jos).

La pacienţii cu **leziuni iatrogene** există mai multe circumstanţe de diagnostic :

1. **Recunoaşterea intraoperatorie a leziunii** are loc în **30-45%** din cazuri prin:
    a. examinarea directă a ureterului, eventual după administrarea unui diuretic;
    b. administrarea parenterală a unui colorant (albastru de metil sau indigocarmin) şi identificarea locului de extravazare;

c. UIV pe masa de operaţie;
d. ureteropielografie ascendentă pe masa de operaţie, prin cistotomie;

2. Dacă leziunea nu a fost observată intraoperator, **în perioada postoperatorie imediată** apar **manifestări clinice** care pot fi sintetizate astfel:
   a. manifestări produse de **obstrucţia fluxului urinar** :
      i. durere lombară (colică, nefralgie)
      ii. rinichi palpabil (nefromegalie)
      iii. anurie
   b. manifestări generate de **extravazarea urinară**:
      i. cu **acumulare intraperitoneală** (peritonită) – dureri abdominale difuze, greţuri, vărsături, ileus, apărare musculară, etc.;
      ii. cu **acumulare retroperitoneală sau în pelvis** - dureri, greţuri, vărsături, ileus, frison, stare de rău, şoc;
      iii. cu **exteriorizare**
         1. prin plagă (abdominală, vaginală) sau prin tubul de dren (cantitate mare, miros specific, concentraţie crescută de creatinină);
         2. prin cicatricea postoperatorie (fistule uretero-cutanate sau uretero-vaginale diagnosticate la 7-10 zile);
   c. manifestări legate de **prezenţa infecţiei** (preexistentă sau inoculată prin agent vulnerant, comunicări patologice cu organe septice, instrumentar, lichid de irigaţie, etc.), de la febră la tabloul clinic de urosepsis; constituie un **element de gravitate**.
3. În cazuri rare pot apărea **manifestări clinice în perioada postoperatorie tardivă** (săptămâni, luni sau chiar ani):
   a. ureterohidronefroză cu pierderea funcţiei renale;
   b. pierderea continuă de urină prin vagin (fistulă uretero-vaginală);

19.2.4. Analize de laborator

Examenul sumar de urină se efectuează pentru a pune în evidenţă hematuria microscopică. În cazul infecţiilor este prezentă leucocituria iar urocultura poate pune în evidenţă germenul cauzal. Leucocitoza şi alte probe inflamatorii pozitive însoţesc tabloul clinic de peritonită sau infecţie retroperitoneală Retenţia azotată poate surveni prin ligatura bilaterală sau pe rinichi unic funcţional sau în cadrul urosepsisului complicat cu MODS.

19.2.5. Explorarea imagistică

Examenul ecografic este neinvaziv şi se poate efectua rapid: evidenţiază dilatarea căii urinare desupra leziunii (ureterohidronefroză), revărsatul lichidian intraperitoneal sau acumulările retroperitoneale/pelvine şi starea rinichiului contralateral.

Urografia intravenoasă antero sau retrogradă este cea mai eficientă investigaţie imagistică pentru diagnosticul leziunilor ureterale.

Examenul CT nu are aceeaşi valoare ca în traumatismele renale dar poate aduce informaţii pe secţiunile tardive, efectuate la 5-20 min. după injectarea substanţei de contrast, prin evidenţierea extravazării acesteia medial de ureter sau lipsa opacifierii ureterului distal. În absenţa unui diagnostic clar poate fi de folos un film radiologic efectuat la 30 min. de la injectarea substanţei de contrast.

Cateterismul ureteral şi ureteropielografia retrogradă (UPR) nu are specificitate, fiind negativă în 60% dintre pacienţi.

Grad	Descrierea leziunii
I	Hematom
II	Laceraţie < 50% din circumferinţă
III	Laceraţie > 50% din circumferinţă
IV	Ruptură completă cu < 2 cm devascularizare
	Ruptură completă cu > 2 cm devascularizare

Tabel 19.2. Clasificarea Asociaţiei Americane pentru Chirurgia Traumatismelor

19.2.6. Diagnosticul diferenţial

Diagnostic diferenţial al leziunilor ureterale iatrogene se face cu ocluzia sau peritonita postoperatorie, sindromul post TUR, pielonefrita acută, lichid de ascită, etc.

19.2.7. Tratamentul

Tratamentul depinde de gradul, sediul leziunii şi de etiologie. Cel mai important element pentru prognostic este diagnosticul rapid şi tratamentul urgent sau, în cazul leziunilor iatrogene, recunoaşterea intraoperatorie şi rezolvarea imediată.

În cazul leziunilor parţiale (grad I şi II) se poate monta un stent ureteral „JJ" care asigură drenajul urinii şi stabilizarea leziunii reducând riscul de apariţie a unei stricturi.

Rupturile complete după traumatismele externe sunt rezolvate prin intervenţii reconstructive deschise.

Rupturile iatrogene complete şi ligaturile parţiale sau complete recunoscute intraoperator necesită corectarea imediată. Dacă are loc avulsia ureterului sau condiţiile locale sunt dificile se recomandă drenajul percutanat al urinii, montarea unui stent ureteral şi corectarea leziunii tardiv.

În cazul unei ligaturi complete cu obstrucţie manifestată imediat postoperator prin colică sau anurie (rinichi unic funcţional) se impune reintervenţie chirurgicală imediată cu desfacerea ligaturilor şi reconstrucţie ureterală.

Dacă leziunile iatrogene au fost recunoscute târziu, la 7-10 zile postoperator sau chiar ulterior, procedeele endourologice sunt de primă intenţie: montarea unui stent ureteral, clasic (cistoscopic) sau prin ureteroscopie, dilatarea cu balon a unei stenoze ureterale, eventual drenajul percutanat al acumulărilor urinare. Dacă complicaţia nu poate fi rezolvată endourologic se practică reintervenţie chirurgicală deschisă cu drenajul extravazărilor urinare şi reconstrucţie ureterală cu sau fără derivaţie urinară temporară.

Intervenţiile reconstructive sunt protejate cu stenturi care asigură drenajul urinii şi modelarea calibrului ureteral şi se suprimă de obicei după 6 săptămâni. Capetele ureterale sunt spatulate şi anastomozate printr-o sutură impermeabilă, cu fire separate absorbabile, după excizarea ţesutului devascularizat.

Tipuri de leziuni ureterale şi intervenţiile reconstructive indicate:

- ***Leziune cu distrugerea joncţiunii pielo-ureterale***:
  - **Uretero-calicostomia** = anastomoza capătului ureteral distal cu calicele polar inferior după amputarea polului inferior al rinichiului;
- ***Leziune a ureterului proximal (lombar sau iliac) < 3cm***:
  - **Uretero-ureterostomia** = anastomoza termino-terminală a capetelor ureterale după excizia leziunii;
- ***Leziune a ureterului proximal > 3 cm***:
  - **Ureteroplastie cu grefă ileală** = substituţia ureterului în întregime cu o porţiune de 25 cm din ileonul distal izolată din circuitul intestinal;
  - **Transuretero-ureterostomia** = intervenţie prin care capătul proximal al ureterului lezat este trecut contralateral retroperitoneal printr-o breşă creată deasupra arterei mezenterice inferioare şi anastomozat termino-lateral cu ureterul sănătos;

- **Autotransplantul renal** = unitatea renală ipsilaterală este autotransplantată în fosa iliacă şi se practică ureteroneocistostomie;

- ***Leziunea ureterului distal < 5 cm***:
  - **Ureteroneocistostomie** (tehnica Leadbetter-Politano sau Lich-Gregoire) = reimplantarea ureterului distal în vezica urinară după excizia porţiunii lezate;Nici în urma ultimelor studii nu a fost stabilit cu exactitate dacă este necesară creearea mecanismului antireflux sau nu.
- ***Leziune a ureterului distal > 5 cm***:
  - **Uretroneocistostomia cu lambou Boari** = intervenţie prin care este croit un lambou vezical care se tubulizează prin sutură longitudinală şi se anastomozează la capătul cranial cu ureterul completând astfel, defectul ureteral distal;
  - **Ureterocistoneostomia cu „psoas hitch"** = intervenţie prin care fundul vezicii este tracţionat cranial şi fixat la tendonul psoasului ipsilateral după care se face ureteroneocistostomia;

19.3. Traumatismele vezicale

19.3.1. Etiopatogenie

Vezica urinară este situată profund în pelvis, protejată de oasele centurii pelvine, motiv pentru care traumatismele acesteia reprezintă sub 2% din traumatismele abdominale care necesită intervenţie chirurgicală.

Rupturile vezicale pot fi produse prin:

- traumatisme externe, contuzii, în majoritatea cazurilor (67%) şi plăgipenetrante în 14% ; cea mai frecventă cauză a traumatismelor vezicale externe o reprezintă accidentele rutiere

- traumatisme iatrogene, de obicei rar;

În traumatismele externe închise (contuzii) leziunile vezicale sunt produse de obicei indirect, prin acţiunea fragmentelor osoase care rezultă în urma fracturilor de bazin. Dată fiind amploarea forţelor traumatice necesare pentru a fractura oasele puternice ale bazinului, leziunile vezicale sunt asociate deseori cu alte leziuni severe.Rupturile intraperitoneale ale vezicii urinare sunt cel mai frecvent cauzate de o creștere bruscă a presiunii intravezicale în urma unei lovituri a pelvisului sau a abdomenului inferior.Domul vezical este cea mai subțire parte a vezicii urinare, acesta fiind locul unde se produce ruptura vezicii urinare.

Între 70 şi 97 % dintre pacienţii cu rupturi vezicale prin traumatisme închise au fracturi de bazin (mai mult de jumătate, ale ramurilor pubiene). Invers, 6-10 % din pacienţii cu fracturi de bazin au leziuni vezicale importante asociate. Ruptura vezicală simultană este întâlnită la 10 - 29% din pacienţii cu ruptură de uretră prostato- membranoasă.

Vezica urinară este organul din aparatul urinr cu cea mai mare rată de traumatisme iatrogene.Acestea pot apărea în urma chirurgiei ginecologice, chirurgiei generale, dar în special în urma chirurgiei urologice.Principalii factori de risc sunt chirurgia anterioară, inflamația sau neoplaziile.

Traumatismele iatrogene apar în primul rând după rezecția endoscopică transuretrală a tumorilor vezicale.TUR-V monopolar la nivelul pereților laterali cu o relaxare musculară necorespunzătoare crește riscul perforației peretelui vezical.

19.3.2. Anatomie patologică

Din punct de vedere al integrităţii cutanate parietale traumatismele externe care lezează vezica urinară pot fi contuzii sau plăgi.

În ceea ce priveşte integritatea peretelui vezical, contuziile vezicale sunt de două ori mai frecvente decât rupturile vezicale. Contuziile sunt diagnosticate prezumtiv la un pacient cu traumatism care are hematurie, fără modificări ale altor organe ale tractului uro-genital la explorările specifice şi la care cistografia nu pune în evidenţă alte leziuni.

Rupturile vezicale pot fi intraperitoneale, prin traumatisme uşoare la nivelul hipogastrului, apărute atunci când vezica urinară este plină (acţiune directă) sau extraperitoneale, produse de fragmente osoase din pelvis, sau de ligamentele dintre vezica urinară şi simfiza pubiană (acţiune indirectă). Rupturile vezicale combinate, intra-/ extraperitoneale pot fi prezente în 2 - 20 % din cazuri. Pot să apară şi rupturi vezicale complexe, ce însoţesc alte leziuni viscerale sau alte leziuni ale tractului uro-genital.

Traumatismul poate să survină pe o vezică urinară normală sau pe o vezică modificată patologic, care este mai fragilă (vezica diverticulară la pacienţi cu obstacol subvezical, vezica la cirotici, la neoplazici, la pacienţi neuropaţi cu disfuncţii vezicale, la iradiaţi). O vezică urinară normală conţine urină sterilă, în timp ce o vezică patologică poate fi sediul unei infecţii urinare ceea ce duce la o viteză mai mare de instalare a semnelor clinice.

19.3.3. Clasificări

O clasificare a leziunilor vezicale bazată pe gradul afectării peretelui vezical şi pe localizarea anatomică a fost elaborată de Sandler şi colaboratorii ţinându-se cont şi de modificările imagistice caracteristice:

⇒ tipul 1 - **contuzie vezicală** - nu există modificări imagistice;

⇒ tipul 2 - **ruptură vezicală intraperitoneală** – cistografia demonstrează prezenţa substanţei de contrast între ansele intestinale, în spaţiile parieto-colice, între pliurile mezenterice;

⇒ tipul 3 – **leziune vezicală interstiţială** - include şi hemoragiile intramurale sau extravazările de substanţă de contrast submucos, fără extensie transmurală;

⇒ tipul 4 - **ruptură vezicală extraperitoneală** - substanţa de contrast se poate extravaza doar în spaţiul perivezical (în rupturile simple), sau poate să depăşească spaţiul perivezical, fuzând în diferite spaţii şi planuri fasciale (în rupturile extraperitoneale complexe);

⇒ tipul 5 - **leziuni combinate (intra- şi extraperitoneale)** - modificările imagistice aparţin ambelor tipuri de leziuni.

O altă clasificare bazată pe mecanismul de acţiune a agentului traumatic a fost elaborată de aceeaşi autori:

- **contuzie cu ruptură extraperitoneală**; sunt prezente ca leziuni asociate fracturi de bazin sau alte fracturi de oase lungi, vezica urinară fiind lezată de fragmentele osoase (laceraţie vezicală) sau de ligamentele de ataşare la simfiza pubiană (sfâşiere vezicală);
- **contuzie cu ruptură intraperitoneală**; agentul vulnerant acţionează asupra hipogastrului fie cu forţă mare fie pe o vezică plină, ruptura survenind la nivelul domului vezical; există o rată crescută de leziuni intraabdominale asociate şi o mortalitate mare;
- **plagă penetrantă vezicală**, la care agentul vulnerant acţionează direct asupra peretelui vezical şi există, de obicei, alte leziuni asociate.

19.3.4. Tablou clinic

Hematuria este semnul principal care apare în cazul traumatismelor vezicale. Fracturile de bazin însoţesc majoritatea rupturilor vezicale. Pacientul cu fractură de bazin prezintă de obicei şoc traumatic şi hemoragic.

Hematuria macroscopică asociată cu fracturile de bazin constituie o indicaţie absolută pentru efectuarea imediată a unei cistografii. Dacă prezenţa urinii clare la pacienţii traumatizaţi fără fracturi de bazin exclude în mod virtual ruptura de vezică, există şi cazuri în care este prezentă doar hematuria microscopică sau cazuri fără hematurie (5-15 %). Practic hematuria microscopică este de obicei întâlnită la pacienţi cu contuzii vezicale, iar hematuria macroscopică ridică suspiciunea unei rupturi vezicale la pacienţii cu traumatisme de bazin.

Pacienţii cu orice grad de hematurie care au suferit un traumatism penetrant de abdomen inferior trebuie să fie evaluaţi complet diagnostic pentru a evidenţia eventuele leziuni vezicale sau ureterale.

La aceste simptome se pot asocia simptomele datorate lezării altor organe în cursul traumatismului.

Rupturile vezicale extraperitoneale au următorul tablou clinic:

⇒ **semne parieto-cutanate de traumatism** (escoriaţie, echimoză, hematom, plagă datorată armelor de foc sau armelor albe etc.);

⇒ **dureri locoregionale intense** produse de fractura de bazin asociată;

⇒ **micţiunea spontană este posibilă** dacă pacientul nu prezintă ruptură totală şi completă a uretrei membranoase;

⇒ **hematurie macroscopică**;

⇒ semnele **hemato-urinomului perivezical**: formaţiune pseudo-tumorală care „umple" hipogastrul sau împăstare a hipogastrului; poate fi însoţită de apărare şi chiar contractură musculară hipogastrică; tuşeul rectal este dureros şi confirmă prezenţa formaţiunii pelvi-subperitoneale;

⇒ semne de **şoc traumatic şi hemoragic** şi ulterior **septic**, prin infectarea uro-hematomului perivezical;

Rupturile vezicale intraperitoneale se manifestă prin:

⇒ **marca parieto-cutanată** a traumatismului de obicei la nivelul hipogastrului;

⇒ **durere iniţial hipogastrică**, care devine abdominală difuză o dată cu instalarea peritonitei;

⇒ **hematurie macroscopică, care poate fi şi absentă**;

⇒ semnele de **revărsat peritoneal**: matitate cu caracter lichidian deplasabilă pe flancuri, eventual mărirea de volum a abdomenului;

⇒ semnele de **iritaţie peritoneală**, care se instalează în câteva ore dacă urina este infectată, sau după 24-48 de ore dacă urina este iniţial sterilă: dureri abdominale difuze cu iradiere în umăr, tuşeu rectal dureros, greţuri, vărsături, ileus dinamic, eventual contractură musculară;

⇒ **diureza externă redusă**: pe cateterul uretro-vezical se elimină o cantitate foarte mică de urină după mai multe ore de urmărire a pacientului

⇒ simptome şi semne datorate **leziunii altor organe intraabdominale**;

⇒ semne de **şoc septic** consecutiv peritonitei urinoase;

19.3.5. Explorări imagistice

Cistografia retrogradă este considerată procedura standard de diagnostic în traumatismele vezicale. Se execută o radiografie abdominală care poate evidenţia fracturile de bazin. Se introduc în vezica urinară 350 de ml de substanţă de contrast pe sonda uretro-vezicală (dacă nu este contraindicată montarea acesteia datorită suspiciunii de ruptură de uretră, caz în care se efectuează iniţial uretrografia retrogradă) sau prin puncţie suprapubiană. Sonda este pensată după care se face un film abdominal cu vezica urinară bine destinsă. Se depensează sonda măsurându-se lichidul recuperat (în cazul rupturii vezicale cantitatea recuperată este mai mică decât cantitatea introdusă, chiar absentă în rupturile intraperitoneale) şi se efectuează un film după golirea vezicii urinare. Se evidenţiază extravazarea perivezicală, subperitoneală, a substanţei de contrast iar în cazul rupturii vezicale intraperitoneale ascensionarea acesteia printre ansele intestinale, prin firidele parieto-colice, până la diafragm. Dacă este corect executată, cistografia este diagnostică în toate cazurile de traumatisme vezicale.

Cistografia tomografică se efectuează atunci când se doreşte evaluarea altor leziuni postraumatice (fracturi ale pelvisului, leziuni de organe intraabdominale) asociate leziunilor vezicale. Practic se procedează ca şi la cistografia retrogradă doar că substanţa de contrast se diluează mai mult cu ser fiziologic (6:1); această diluţie este foarte importantă pentru că altfel densitatea mare a substanţei de contrast compromite rezultatul şi pot să scape leziuni vezicale mici nediagnosticate.

Urografia intravenoasă arată integritatea morfo-funcţională a rinichilor şi ureterelor dar nu este foarte adecvată pentru evaluarea uretrei sau a vezicii urinare posttraumatic datorită diluării substanţei de

contrast şi datorită presiunii intravezicale de repaus prea mici pentru a putea permite vizualizarea leziunilor mici. Multe studii au arătat că are o rată mare de rezultate fals negative în ceea ce priveşte leziunile vezicale posttraumatice (64-84 %).

Ecografia poate fi efectuată dar are valoare redusă în diagnosticarea leziunilor vezicale posttraumatice. Poate identifica lichidul peritoneal şi lipsa umplerii vezicii urinare prin cateterul uretro-vezical prin care se introduce ser fiziologic, fapt care ridică o suspiciune importantă de ruptură vezicală intraperitoneală.

19.3.6. Explorarea instrumentală

Cistoscopia este principal metodă de vizualizare a traumatismelor, apreciind localizarea acestora față de trigonul vezical sau orificiile ureterale. Totuşi nu poate fi exclusă o ruptură intraperitoneală a vezicii care poate fi astupată spontan de epiploon sau de o ansă intestinală, sau leziunea vezicală se manifestă doar cu hematurie microscopică.

19.3.7. Tratament

19.3.7.1. Tratamentul conservator constă în monitorizare, drenajul vezicii urinare prin intermediul unei sonde sau a unei cistostome percutanate precum și administrarea antibioterapiei.Aceste măsuri sunt standardul pentru traumatisme extraperitoneale rezultate după lovituri sau TURV.

19.3.7.2. Măsurile chirurgicale au caracter de urgenţă şi indiferent de semnele prezentate de bolnav sau de sediul leziunii este obligatorie explorarea cavităţii peritoneale. Rupturile vezicale intraperitoneale reprezintă 25 % din leziunile vezicale şi sunt asociate cu rupturi vezicale extraperitoneale în alte 12 % din cazuri.

Calea de acces este laparotomia subombilicală. Se evacuează urina acumulată în cavitatea peritoneală, *se explorează vezica urinară*, se inventariază leziunile şi *se suturează* în dublu strat cu fir rezorbabil, cu *asigurarea drenajului* pe sondă uretrovezicală şi cistostomie (dacă este cazul).Rupturile vezicale extraperitoneale vor fi *suturate intravezical*, după deschiderea vezicii pe linia mediană. La deschiderea vezicii se pot constata fragmente osoase care trebuie îndepărtate sau porţiuni de perete vezical anfractuoase, neviabile, care trebuie excizate. Dacă leziunile vezicale extraperitoneale se întind până la nivelul colului vezical trebuie reparate cu atenţie pentru ca pacientul să-şi păstreze controlul urinar postoperator. Concomitent *se evacuează hematomul pelvin* şi se face *hemostază prin compresiune şi meşaj.* În final, *se drenează vezica bipolar* (uretro-vezical şi prin cistostomie) şi *spaţiul perivezical*.

Postoperator, în funcţie de întinderea leziunii vezicale, de calitatea suturii realizate intraoperator, sonda de derivaţie poate fi suprimată după 12-16 zile. În cazul rupturilor intraperitoneale suturate se efectuează o cistografie la 7-10 zile postoperator, urmată de scoaterea sondei dacă nu există extravazare. Pentru rupturile extraperitoneale tratate conservator cistografia se efectuează la 10-14 zile posttraumatic, constatându-se că după 10 zile, 76 % din cazuri se vindecă, iar după 3 săptămâni toate rupturile vezicale sunt vindecate. În cazul extravazării de substanţă de contrast se repetă cistografia la 3 săptămâni.

Perforaţiile şi rupturile vezicale iatrogene trebuie recunoscute imediat şi tratate ca şi leziunile prezentate anterior cu sutură şi drenaj. Dacă leziunea este mică şi recunoscută rapid se poate întrerupe imediat procedura (pentru a nu se mai extravaza lichid de irigaţie), iar sonda uretro-vezicală şi antibioterapia pot fi suficiente pentru vindecare.

19.4. Traumatismele uretrei

Uretra este conduct urinar şi organ vascular în acelaşi timp: peretele este format din ţesut trabecular vascular tapetat endoluminal de o mucoasă subţire. Uretra masculină are 20-22 cm lungime şi este împărţită în două porţiuni, posterioară şi anterioară. Uretra posterioară este situată deasupra diafragmei urogenitale şi are două părţi, uretra prostatică (5 cm) şi uretra membranoasă (2 cm) care este înconjurată de sfincterul uretral extern. Uretra anterioară are 13-15 cm şi este înconjurată de corpul spongios. Are o porţiune proximală fixă, uretra bulbară, situată la nivelul rădăcinii penisului şi o porţiune distală mobilă,

uretra peniană, dispusă pe faţa ventrală a porţiunii pendulare a penisului. Uretra feminină are numai 3-4 cm şi este corespondentul porţiunii posterioare a uretrei masculine. Datorită acestei conformaţii anatomice traumatismele uretrei sunt mult mai frecvente la bărbaţi comparativ cu femeile.

19.4.1. Etiologie

Cea mai frecventă cauză a traumatismelor uretrale este cea iatrogenă, datorită manevrelor din timpul cateterismului uretro-vezical, sau datorită intervențiilor chirurgicale.32% dintre stricturile de uretră apar datorită cateterismului uretral prelungit sau datorită tehnicii defectuoase.Cel mai frecvent stricturile de uretră sunt situate la nivelul uretrei bulbare, colul vezical fiind cel mai rar afectat de această patologie.Diametrul sondei uretro-vezicale are un impact major în traumatismele uretrale și în apariția stricturilor uretrale.

Deasemenea, traumatismele iatrogene din timpul intervențiilor chirurgicale sunt datorate dispersării curentului electric unipolar dar și de diametrul instrumentelor.Cele mai frecvente situații în care apar aceste traumatisme sunt în timpul TUR-P pentru prostate cu volum crescut.Stricturile de la nivelul meatului uretral apar în principal datorită leziunii ce se produce la introducerea instrumentului, care poate sa aibă un diametru mai mare decât uretra.

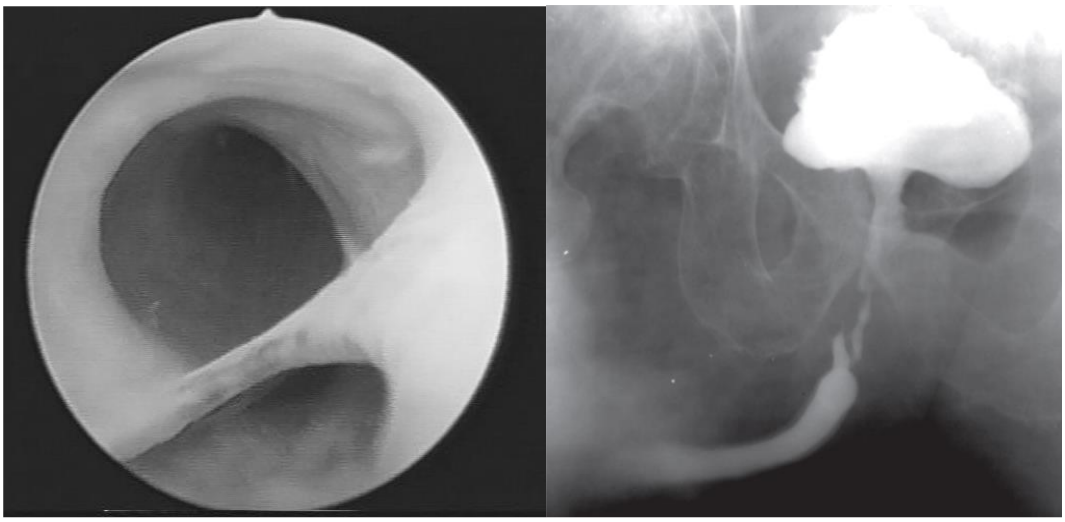

Fig19.1. Cale falsă uretrală

19.4.2. Traumatismele uretrei posterioare

Etiopatogenie

Uretra membranoasă este un segment uretral scurt, cu pereţi subţiri, situat între alte două porţiuni fixe ale uretrei, prostatică şi bulbară; traversează planşeul muscular pelvin, bine dezvoltat la bărbat, având raporturi foarte strânse cu puternicele structuri musculo-fasciale de la acest nivel. Muşchii diafragmului urogenital se inseră pe ramurile inferioare ale pubelui. În fracturile osoase cu deplasare, uretra se rupe printr-un mecanism de tracţiune laterală/forfecare, cel mai des în porţiunea supradiafragmatică, la apexul prostatei. Uretra feminină, situată între pube şi peretele vaginal anterior, este scurtă şi mobilă, şi prin urmare, mai puţin afectată de fracturile pelvine.

În ansamblu, fracturile pelvine sunt însoţite de traumatisme ale uretrei posterioare la bărbat în 3,5-19% şi ale uretrei feminine în 0-6% din cazuri. În 27% din cazuri leziunile uretrale se asociază cu fracturi pelvine şi leziuni multiple ale altor organe, care pot prezenta risc vital. Într-un număr important de cazuri (10-17%) leziunile uretrei posterioare se asociază cu rupturi vezicale, care de cele mai multe ori sunt extraperitoneale.

Traumatismele uretrei posterioare sunt clasificate în 3 tipuri:

- Tipul 1 constă în ruperea mijloacelor de fixare ale prostatei, cu apariția unui hematom periprostatic.Uretra posterioară este alungită, dar circumferința rămâne păstrată.Acest tip de traumatism reprezintă 17% din totalul traumatismelor uretrale.

- Tipul 2 constă în secționarea uretrei prostatomembranoase la nivelul apexului prostatic.Apare extravazarea urohematică în pelvis.Ruptura uretrei poate fi completă sau incompletă.

- Tipul 3 este cel mai grav, apărând ruptura ligamentelor puboprostatice, a uretrei și a aponevrozei perineale mijlocii.

19.4.3. Clasificări

Clasificarea propusă de Linch şi colab. în Ghidul Asociaţiei Europene de Urologie preia elementele cele mai bune din alte clasificări anterioare şi are implicaţii directe în conduita terapeutică. Clasificarea include şi leziunile uretrei anterioare.

Tip	Anatomo-patologic	Radiologic	Conduită terapeutică
I	**Întindere**	Alungirea uretrei Fără extravazare contrast	Fără tratament
II	**Contuzie**	Sânge la meat Fără extravazare contrast	Cistostomie suprapubiană sau cateterism uretral
III	**Ruptură parţială** a uretrei anterioare sau posterioare	Contrast în uretra proximală sau vezică Extravazare contrast	
IV	Rupură completă a **uretrei anterioare**	Fără contrast în uretra proximală sau vezică Extravazare contrast	Interv deschisă/ endoscopică, imediată/ tardivă
V	Ruptură completă a **uretrei posterioare**		
VI	Ruptura completă sau parțială uretrei posterioare asociată cu **ruptura colului vezical sau vaginei**		Interv deschisă imediată

Tabel 19.3. Clasificarea traumatismelor uretrale

19.4.4. Tablou clinic

Manifestările clinice fac parte din tabloul complex al unui pacient cu fractură de bazin, eventual politraumatizat, având posibil asociate leziuni cu risc vital. Prin urmare, simptomatologia depinde de gradul şi extinderea leziunilor, semnele de şoc traumatic şi hemoragic fiind deseori pe primul loc.

Durerile locoregionale în abdomenul inferior şi la nivelul bazinului sunt alături de hemoragie principalele elemente şocogene în fracturile de bazin. Sunt provocate de fracturi, de dezvoltarea hematomului pelvin şi de retenţia completă de urină, când este prezentă.

Semnele propriu-zise de leziune a uretrei sunt: uretroragia şi retenţia completă de urină.

Uretroragia, chiar în cantitate mică (picătura de sânge la meat), poate să apară în **37-93%** din leziunile uretrei posterioare. Cantitatea de sânge exteriorizată nu se corelează cu gravitatea leziunii uretrale (ruptura completă se poate manifesta prin uretroragie de mică intensitate). Când este prezentă, explorarea instrumentală este, de principiu, absolut contraindicată până la explorarea radiologică a uretrei prin uretrografie retrogradă. Numai în cazuri cu totul speciale, la pacienţi instabili hemodinamic, poate fi făcută o singură tentativă de cateterism blând, cu o sondă moale. În cazul în care nu reuşeşte, se practică cistostomie suprapubiană şi uretrografie ulterior, când starea pacientului permite.

În cazul în care pacientul nu prezintă uretroragie și ruptura este descoperită la cateterismul uretro-vezical care se practică fiecărui pacient politraumatizat: fie cateterismul nu poate fi efectuat, caz în care trebuie imediat renunţat, fie pe sonda uretro-vezicală, aparent bine montată, se exteriorizează sânge, ceea ce pune problema pătrunderii vârfului sondei pe o cale falsă, în hematomul pelvin. În ambele cazuri se practică cistostomie suprapubiană.

Prezenţa de **sânge la introitul vaginal** apare la peste 80% din femeile cu fracturi pelvine şi leziuni uretrale.

Retenţia completă de urină (micţiunea imposibilă şi globul vezical), mai mult sau mai puţin evidentă, în funcţie de starea de plenitudine a vezicii în momentul traumatismului şi de intervalul scurs între acesta şi momentul examinării, asociată cu uretroragia, sugerează ruptura completă a uretrei. Absenţa micţiunilor şi absenţa globului vezical la un interval de timp rezonabil după traumatism, în condiţiile păstrării diurezei, ridică suspiciunea unei rupturi vezicale cu dezvoltarea unui **urohematom pelvi-subperitoneal**.

Hematomul periprostatovezical, pelvi-subperitoneal, palpabil în hipogastru şi decelabil la tuşeul rectal ca o masă pseudotumorală moale, depresibilă, se constituie după un interval de timp de la traumatism, prin acumularea sângelui din focarele de fractură şi leziunile plexurilor venoase pelvine.

Hematuria iniţială poate fi un semn de leziune uretrală, dar nespecific.

19.4.5. Explorări imagistice

Radiografiile de bazin în diverse incidenţe evidenţiază fracturile osoase.

Uretrografia retrogradă este explorarea de elecţie în cazul leziunilor uretrei masculine. Tehnica de efectuare este următoarea. Se poziţionează pacientul în decubit oblic la 30º şi se efectuează un film de control fără substanţă de contrast. Se introduce vârful unui cateter Foley Ch 12 sau 14 pe uretră, astfel încât balonetul să producă ocluzia lumenului uretral la nivelul fosei naviculare, prin umflarea cu 1-2 ml de ser fiziologic. Se injectează pe cateter 20-30 ml de substanţă de contrast nediluată şi se efectuează filme în timpul injectării. Leziunile uretrale sunt diagnosticate şi clasificate în funcţie de prezenţa, locul şi cantitatea substanţei de contrast extravazate, de prezenţa sau absenţa substanţei în uretră, proximal de leziune, şi în vezică. Trebuie precizat că diferenţierea între o ruptură incompletă şi una completă este deseori dificilă.

În cazul unei leziuni de uretră confirmată prin uretrografie se montează cistostomie suprapubiană şi se indică o **explorare ulterioară, preoperator, la o săptămână sau 3 luni** (vezi la tratament), pentru caracterizarea mai completă a defectului uretral. Se practică simultan **uretrografie retrogradă şi cistouretrografie pe cateterul suprapubian** (uretrografie bipolară) pentru vizualizarea colului vezical şi uretrei atât proximal cât şi distal de leziune. Dacă uretra proximală nu poate fi vizualizată sunt indicate explorări suplimentare cum sunt examenul RMN sau explorarea endoscopică flexibilă prin cistostomia suprapubiană, cu sau fără uretrografie retrogradă simultană.

Examenul ecografic confirmă prezenţa globului vezical şi permite efectuarea diagnosticului diferenţial cu hematomul sau urohematomul pelvin, mai ales la pacienţii obezi, unde examenul clinic este neconcludent.

Examenele CT şi RMN nu aduc informaţii în traumatismele uretrei, la prezentare, dar sunt utile pentru explorarea pacientului politraumatizat.

Aşa cum am amintit, explorarea endoscopică a uretrei masculine este contraindicată datorită riscurilor de agravare a leziunilor şi de infectare a hematomului periuretral. La femei, dat fiind imposibilitatea efectuării unei uretrografii, se poate practica uretroscopie pentru diagnosticul şi clasificarea leziunilor uretrale.

19.4.6. Tratamentul rupturilor complete de uretră posterioară

Tratamentul imediat al rupturilor de uretră posterioară cuprinde două alternative: realinierea primară a uretrei şi cistostomia suprapubiană.

Prin **realinierea primară a uretrei** se înţelege montarea precoce unui cateter uretro-vezical 16 Ch, care să traverseze zona de ruptură, fără evacuarea hematomului periuretral şi fără disecţia, apropierea sau

sutura capetelor uretrale. Tehnicile variază de la simpla trecere a unui cateter sau ghid, la manevre care utilizează endoscopia flexibilă şi/sau rigidă sub control fluoroscopic biplanar. Intervenţia presupune deci, abordarea uretrei numai pe cale endoluminală, bipolar (de la meatul uretral şi de la colul vezicii concomitent), de cele mai multe ori cu ajutorul metodelor endoscopice, fiind din acest motiv cunoscută ca realiniere uretrală „indirectă" (fără sutură cap la cap) sau endoscopică (asistată endoscopic). Dacă cistotomia pune în evidenţă leziuni ale vezicii urinare acestea sunt suturate; colul vezical este refăcut. Realinierea endoscopică este indicată de obicei înprimele 72 de ore (dar chiar până la 2 săptămâni) la pacienţi stabili hemodinamic care pot fi plasaţi în poziţie de litotomie.

În cazul în care realinierea a fost posibilă, cateterul se scoate după **6 săptămâni** dacă cistouretrografia micţională sau uretrografia retrogradă pericateter nu arată extravazare de substanţă de contrast. Drenajul suprapubian se scoate după încă 1-2 săptămâni dacă micţiunea este în parametrii normali.

Dacă pacientul are leziuni asociate grave şi este instabil hemodinamic sau dacă realinierea primară endoscopică nu este posibilă se practică numai cistostomie suprapubiană, urmată la 3 luni de uretroplastia anastomotică perineală.

Complicaţiile întâlnite după fracturile de bazin cu ruptură de uretră posterioară sunt: stricturile de uretră, disfuncţia erectilă, incontinenţa urinară. Le prezentăm aici deoarece intervenţiile chirurgicale influenţează rata apariţiei acestora, alături de leziunea propriu-zisă.

Trebuie făcută distincţia foarte clară între o strictură, în care continuitatea uretrală este păstrată, şi un defect rezultat ca urmare a rupturii complete şi distanţării capetelor uretrale; spaţiul apărut este ocupat de ţesut fibros rezultat din organizarea uro-hematomului pelvin. În această a doua situaţie numai uretroplastia anastomotică dă rezultate, cu atât mai mult cu cât pereţii bonturilor uretrale care se anastomozează nu sunt afectaţi excesiv de fibroza locală, cum se întâmplă, de exemplu, în stricturile postinflamatorii.

Din publicaţiile recente reiese că potenţa şi continenţa sunt cel mai probabil influenţate de leziunea iniţială. Vârsta avansată, lungimea mare a defectului uretral şi fractura bilaterală a ramurilor pubiene sunt factori care se corelează cu dezvoltarea disfuncţiei erectile. Etiologia este mixtă, neurogenă şi vasculogenă. Incontinenţa urinară este rezultatul afectării concomitente a sfincterului uretral extern şi a colului vezical, care asigură suportul mecanismului sfincterian intern. Cea mai frecventă cauză a incompetenţei colului vezical, în cazul în care nu a fost lezat, este rigidizarea acestuia de către procesul circumferenţial de fibroză care înlocuieşte hematomul pelvin.

Prezentăm mai jos rata complicaţiilor, comparativ, pentru realinirea primară directă cu sutură „cap la cap" (care nu se mai practică), realinierea primară endoscopică şi cistostomia suprapubiană.

Alternativa terapeutică	**Stricturi (%)**	**DE (%)**	**Incontinenţă (%)**
Realinirea „directă"	*49*	*56*	*21*
Realinierea „indirectă", endoscopică	**62**	**13-30%**	**4**
Cistostomia suprapubiană	97	19	3

Tabel 19.4. Rata complicațiilor

Tracţionarea cât mai redusă a uretrei şi colului vezical şi o intervenţie cât mai redusă asupra structurilor vasculo-nervoase înconjurătoare, a redus procentul crescut de complicaţii, caracteristic realinierilor primare „directe" practicate în trecut.

Pe de altă parte, realinierea imediată endoscopică a prostatei şi uretrei pare să aibă o serie de avantaje faţă de cistostomia suprapubiană: o rată mai scăzută a stricturilor posttraumatice cu scăderea consecutivă a procentului de uretroplastii ulterioare la aproximativ 50%, creşterea numărului de stricturi care pot fi rezolvate prin uretrotomie internă sau dilataţii, reducerea gradului de dificultate al uretroplastiilor în cazul în care acestea sunt totuşi necesare.

Uretroplastia anastomotică este o intervenţie de reconstrucţie a continuităţii uretrale prin sutura cap la cap (termino-terminală) a capetelor uretrale, cu fire rezorbabile, pe o sondă modelantă, cu diametrul Ch20-22. Anastomoza se realizează **pe cale perineală**, într-**unsingur timp** şi presupune disecţia capetelor uretrale şi excizia extremităţilor fibrozate până în ţesut sănătos. Intervenţia este indicată **la 3 luni de la traumatism**, când leziunile asociate s-au vindecat iar hematomul pelvin s-a rezorbit, dacă nu a intervenit o supuraţie. Postoperator, sonda uretro-vezicală se menţine 4 săptămâni. Tehnica este relativ simplă şi dă rezultate bune dacă **defectul uretral** nu este mai mare de **2-2,5 cm**. Uretroplastia este practicată:

- după o cistostomie suprapubiană, urmată aproape întotdeauna de o întrerupere a continuităţii uretrale (în majoritatea cazurilor un defect uretral prostato-bulbar scurt);
- după o realiniere primară endoscopică a uretrei, dacă există o distanţare a vârfului prostatei de uretra bulbară sau dacă o strictură nu poate fi stabilizată prin uretrotomie internă sau dilataţii.

După uretroplastie, de obicei în primele 6 luni, la aproximativ **10-15%** din pacienţi se dezvoltă o **strictură la locul anastomozei**, care în marea majoritate a cazurilor poate fi tratată prin uretrotomie optică internă. **Riscul de disfuncţie erectilă** din cauza uretroplastiei este apreciat la **5%**. Poate fi tratată prin implantarea unei proteze peniene la distanţă după uretroplastie (2 ani). Un număr redus de pacienţi (**2-4%**) au **incontinenţă urinară**, care poate fi rezolvată prin reconstrucţia colului vezical sau implantarea de sfincter artificial.

În aproximativ 5% din cazuri sunt necesare alte tehnici speciale întrucât uretroplastia anastomotică perineală nu este eficientă: defecte de peste 7-8 cm, fistule uretrale, stricturi concomitente ale uretrei anterioare, incontinenţă urinară.

Uretrotomia optică internă rece a fost introdusă de Sachse şi constă în secţionarea longitudinală a porţiunii uretrale stricturate (uretrotomie), sub control vizual, utilizând un instrument endoscopic numit uretrotom, care este prevăzut cu un cuţit de uretrotomie, secţionarea fiind realizată mecanic, fără curent electric (la rece).

Se lasă o sondă uretro-vezicală pentru modelare timp de 1-3 săptămâni. Procedura este indicată dacă defectul uretral este scurt, uretra bulbară şi prostatică sunt aliniate iar colul vezical este competent. Rezultă că poate fi efectuată fie după o realiniere primară endoscopică fie după uretroplastie. În aproximativ 80% din cazuri este necesară repetarea procedurii sau menţinerea calibrului uretral prin dilataţii.

19.4.7. Traumatismele de uretră anterioară

Uretra anterioară este porţiunea conductului urinar situat sub diafragma uro-genitală. Leziunile uretrei anterioare sunt rare şi de obicei izolate. În etiologie se întâlnesc următoarele tipuri de traumatisme:

- **contuzii**, de cele mai multe ori la nivel perineal, fie prin cădere „călare” pe un corp dur (cadru bicicletă, gard, etc), fie prin agresiune individuală (lovitură de picior), fie în cadrul politraumatismelor din accidentele rutiere; în aceste situaţii uretra bulbară este comprimată între un corp dur şi faţa inferioară a simfizei pubiene.
- **plăgi** împuşcate (asociate de obicei cu plăgi la nivelul penisului, testiculelor sau rectului), tăiate, muşcate şi chiar amputaţia penisului (de obicei prin automutilare);
- **accidente sau excese sexuale**: fracturi peniene (uretra peniană este afectată în 20% din cazuri), leziuni prin stimulare uretrală intraluminală;
- leziuni ischemice datorită benzilor constrictoare ale dispozitivelor de incontinenţă la paraplegici;
- leziuni **iatrogene** în cursul instrumentărilor endouretrale;
- leziuni traumatice/ischemice **după cateterismul uretro-vezical**;
- leziuni ischemice ale uretrei în cursul procedurilor de by-pass cardiac;

Din punct de vedere anatomo-patologic deosebim contuzii ale uretrei, după care hematomul rezultat se resoarbe de obicei spontan, şi rupturi ale uretrei, fie complete (pe toată circumferinţa), fie parţiale (pe un arc de cerc). Prin ruptura peretelui, care are o structură vasculară, se produce uretroragie şi apare un hematom periuretral sau, în cazul în care pacientul a urinat, un urohematom periuretral. Colecţia

hematică sau urohematică poate rămâne localizată la nivelul penisului, limitată de fascia Buck, sau, în cazul lezării acesteia, se poate extinde la nivelul scrotului, perineului şi bazei coapselor (hematomul „în fluture”) cu posibilitatea de a fuza superior până la nivelul abdomenului şi inferior până la fascia lata. În evoluţie, aceste colecţii se pot complica prin supuraţie, cu apariţia de abcese, flegmoane, gangrenă Fournier, fistule, etc. Fie prin asocierea infecţiei, fie în lipsa acesteia pot să apară stricturi de uretră care sunt îngustări ale lumenului determinate de prezenţa unei cicatrici consecutive traumatismului.

19.4.8. Tablou clinic

Prin anamneză se obţin informaţii privind circumstanţele producerii leziunii şi simptomele posttraumatice sugestive pentru o posibilă leziune uretrală: uretroragie, dureri locoregionale (peniene, perineale), micţiunea dureroasă, cu disurie, sau micţiunea imposibilă însoţită de dureri hipogastrice.

La examenul clinic se confirmă uretroragia (sânge la meatul uretral), prezentă în cel puţin 75% din leziunile de uretră anterioară, hematomul sau urohematomul penian sau perineal, în formă de „fluture”, retenţia acută completă de urină în traumatismele severe. Complicaţiile precoce sunt stricturile şi infecţiile, care pot conduce tardiv la abcese, fistule uretrocutanate, diverticuli periuretrali, fasceită necrozantă, urosepsis şi chiar deces.

19.4.9. Explorări imagistice

Explorarea imagistică a fost prezentată la traumatismele uretrei posterioare. Uretrografia retrogradă se practică imediat în cazul unei suspiciuni de leziune a uretrei anterioare. Dacă a fost evidenţiată extravazarea uretrală a substanţei de contrast se practică cistostomie suprapubiană. Ulterior, integritatea uretrei va fi explorată cu ajutorul unei cistouretrografii micţionale. Pentru a caracteriza mai bine poziţia şi întinderea zonei de fibroză care ia naştere la nivelul leziunii poate fi utilizată, de asemenea, ecografia uretrei.

19.4.10. Tratamentul traumatismelor de uretră anterioară

Cuprinde măsuri generale, nespecifice, ca antibioterapia şi tratamentul antialgic şi antiinflamator şi măsuri specifice în funcţie de situaţie.

Dacă hematomul este de mici dimensiuni sau absent iar uretrografia nu demonstrează întreruperea continuităţii uretrale, este vorba de o contuzie uretrală, iar pacientului i se permite să urineze; în cazul în care persistă uretroragia se montează o sondă uretro-vezicală şi se aplică un pansament compresiv. Dacă s-a produs o ruptură parţială cu extravazare uretrală redusă se poate opta pentru cateterism uretro-vezical sau cistostomie suprapubiană pentru o săptămână. În cazul rupturilor mari cistostomia suprapubiană se menţine 4-6 săptămâni (până la3 luni). Atunci când pacientul a urinat înainte de a se monta cistostomia se produce un extravazat uro-hematic care necesită incizie şi drenaj cu caracter de urgenţă. Dacă ruptura de uretră este asociată cu ruptura corpilor cavernoşi se practică explorarea chirurgicală şi continuitatea se restabileşte imediat, o dată cu sutura albugineei corpilor cavernoşi.

În cazul plăgilor (armă albă, plagă împuşcată, muşcătură de câine) se impune, de asemenea, explorarea chirurgicală imediată şi sutura leziunii, ceea ce poate reduce formarea stricturilor la mai puţin de 15% din cazuri. Abordul se face printr-o incizie subcoronală circumferenţială cu descoperirea leziunii prin alunecarea tegumentului la baza penisului. În cazul rupturilor complete se practică uretroplastie prin anastomoză termino-terminală pe un cateter 14 Ch, dacă defectul este de 1-1,5 cm sau chiar până la 2 cm în cazul uretrei bulbare. Este imporatantă sutura în straturi a corpului spongios şi a ţesuturilor supraiacente pentru a preveni formarea fistulelor. Dacă defectul uretral este peste 1-1,5 cm sau plaga provine din împuşcare cu un proiectil de viteză mare, se realizează marsupializarea uretrei şi cistostomie suprapubiană,urmate de uretroplastie după cel puţin 3 luni.

În funcţie de amploarea defectului, la 1-3 luni sau chiar mai târziu, se efectuează din nou explorarea imagistică a uretrei (cistouretrografie micţională/uretrografie retrogradă/ecografia uretrei). Se indică **uretrotomie optică internă** sau **dilataţii** dacă strictura este unică, scurtă şi elastică sau un tip de **uretroplastie** în restul cazurilor.

19.5. Traumatismele scrotale şi testiculare

Incidenţa traumatismelor genitale este mai mare la bărbaţi comparativ cu femeile şi este maximă între 15 şi 40 de ani.Dintre toate traumatismele urologice, cele care implică organele genitale externe reprezintă aproximativ 33-66%.

Lezunile sunt provocate prin contuzii (80%) sau plăgi penetrante (20%).

Contuziile scrotale sunt în majoritatea cazurilor unilaterale. Cauzele sunt: agresiuni individuale sau accidente sportive şi mai rar, accidente rutiere şi auto-mutilarea (leziunile testiculare sunt cea mai frecventă formă de automutilare genitală).

Leziunea pare să rezulte ca urmare a comprimării testiculului între agentul vulnerant şi ramurile pubiene sau simfiza pubiană. Se poate produce un hematom intratesticular sau, cel mai frecvent, ruptura de testicul cu hematocel (acumularea de sânge în cavitatea vaginală testiculară). Riscul de ruptură testiculară este de aproximativ 50% în cazul unei contuzii scrotale majore. Uneori hematocelul pare să fie izolat, fără ruptura evidentă a albugineei. Deseori ruptura testiculară este însoţită de leziuni vasculare funiculare. La nivelul scrotului se poate asocia un hematom subcutanat. Un tip de leziune rară este dislocarea subcutanată sau internă a testiculului (cu poziţionarea acestuia la orificiul inghinal extern, în canalul inghinal sau chiar intraabdominal).

Traumatismele testiculare se manifestă clinic prin: durere intensă locală, greţuri, vărsături, uneori lipotimie. La examenul local bursa scrotală este tumefiată, poate prezenta marca traumatică sub forma unei echimoze sau a unui hematom subcutanat şi nu permite palparea şi identificarea conţinutului scrotal: testicul, epididim, funicul.

Ecografia scrotală cu un transductor de 7,5 MHz este cea mai utilizată explorare imagistică. Deşi poate pune în evidenţă modificări sugestive sau chiar evidente de leziune testiculară (heterogenitate parenchimatoasă, întreruperea continuităţii conturului testicular, acumulare lichidiană în cavitatea vaginală testiculară), valoarea ei în explorarea scrotului traumatic este pusă la îndoială de mai multe studii.

Explorarea chirurgicală de urgenţă este atitudinea de elecţie în cazurile de hematom intratesticular, hematocel izolat şi (evident) ruptură testiculară. Se practică evacuarea hematomului, se inspectează testiculul şi epididimul, se excizează porţiunea de parenchim testicular herniat, devitalizat şi se suturează albugineea. Se asociază tratament antibiotic, antialgic şi antinflamator. Numai în cazurile în care examenul clinic şi ecografic nu decelează modificări semnificative tratamentul poate fi exclusiv conservator.

Plăgile scrotale se soldează cu leziuni testiculare bilaterale în 30% din cazuri şi au un risc foarte mare de leziuni asociate la ambele sexe. Plăgile pot fi tăiate, împuşcate, muşcate. În funcţie de armă şi calibrul şi configuraţia proiectilului plăgile împuşcate pot fi clasificate în plăgi penetrante (proiectil de viteză mică, reţinut în organism), plăgi perforante (proiectil de viteză mică sau mare care produce un orificiu de intrare şi un orificiu de ieşire, mai mare) şi plăgi avulsionate (proiectil de viteză mare care generează un defect tisular mare la orificiul de ieşire). În cazul plăgilor tăiate sau împuşcate este obligatorie vaccinarea antitetanică iar în cazul plăgilor muşcate vaccinarea antirabică.

19.6. Traumatimele penisului

Ruptura albugineei corpilor cavernoşi, cunoscută şi sub numele de fractura penisului este un accident care survine de obicei în cursul actului sexual atunci când penisul în erecţie alunecă afară din vagin şi se loveşte de simfiza pubiană sau perineu. Mai poate să apară în cursul masturbării când penisul erect este îndoit.

Clinic pacientul aude un cracment caracteristic urmat de durere locală intensă şi detumescenţă peniană. Imediat se dezvoltă o tumefacţie peniană echimotică cu evoluţie progresivă prin acumularea hematomului sub fascia Buck. Dacă se rupe şi fascia Buck extravazatul sanguin se poate extinde la nivelul abdomenului inferior şi perineului, în forma caracteristică de fluture. Ruptura corpului spongios şi a uretrei

anterioare apare concomitent în aproape 40% din cazuri şi se manifestă prin sânge la meatul uretral, micţiunea imposibilă, hematurie macroscopică.

Cavernosografia şi rezonanţa magnetică nucleară sunt explorările imagistice care aduc cele mai multe informaţii.

Explorarea chirurgicală imediată, drenajul hematomului şi sutura albugineei reprezintă tratamentul de elecţie. În absenţa unei intervenţii chirurgicale pot apărea complicaţii importante: hematom închistat, abces penian, rupturi ale uretrei anterioare nediagnosticate care pot evolua spre stricturi, fibroze, devieri ale penisului, etc.

Plăgile peniene tăiate sau împuşcate sunt extrem de rare în viaţa civilă.

Amputaţia totală a penisului poate beneficia de tehnici microchirurgicale de replantare în primele 6-12 ore.

Un alt tip de leziune peniană este gangrena provocată de inele obstructive plasate în jurul bazei penisului.

Avulsia completă a tegumentului penian şi/sau scrotal este întâlnită în accidente de muncă. Se practică excizia ţesuturilor devitalizate, toaleta locală riguroasă, cistostomia suprapubiană şi aplicarea grefelor cutanate circumferenţial la nivelul penisului în erecţie artificială.

19.7. Traumatismele organelor genitale externe la femei

Traumatismele vulvei sunt destul de rare și se manifestă cel mai frecvent prin prezența unui hematom.Pot să apară în urma nașterilor pe cale naturală, traumatismelor pelvine, contact sexual cunsimțit sau nu.

Atitudinea terapeutică este cel mai frecvent cea non-chirurgicală, dar hemetoamele voluminoase necesită drenaj și toaletă locală.Se asociază antibioterapie și antiinflamatorii non-steroidiene.Poate fi recomandată efectuarea uretrocistoscopiei pentru evaluarea leziunilor uretrale.

20. STRICTURI DE URETRĂ

Tomescu P., Badi S.

Definiţie – *reprezintă îngustări intrinseci și permanente ale lumenului uretrei cu efecte urodinamice și complicații genitourinare consecutive obstrucției apărute în calea eliminării urinii și lichidului seminal.*

Termenul de strictură uretrală se referă la micşorarea calibrului uretrei anterioare datorat unui proces cicatriceal ce implică corpul spongios (spongiofibroză).

20.1. Noțiuni de anatomie a uretrei masculine

Uretra – este cale comună genitourinară la bărbat având o lungime de 14-18cm și începe prin orificiul intern al uretrei de la nivelul colului vezical și se termină la nivelul glandului penian, prin orificiul extern al uretrei (meat uretral). Uretra are trei porțiuni și prezintă în traiectul ei două curburi. Porțiunile uretrei iau numele formaţiunilor anatomice pe care le străbat: uretra prostatică, situată în grosimea părții anterioare a prostatei, uretra membranoasă, reprezentând partea care traversează diafragma urogenitală şi uretra spongioasă – partea care străbate corpul spongios al penisului.

Urologii împart uretra în două porţiuni, având drept criteriu mobilitatea ei: uretra anterioară sau peniană, care este mobilă, și uretra posterioară sau fixă care cuprinde uretra prostatică și cea membranoasă. Limita dintre cele două porţiuni este dată de muşchiul sfincter striat al uretrei.

Curburile uretrei sunt: - curbura posterioară sau subpubiană, care este concavă anterior și superior, situată sub marginea inferioară a simfizei pubiene.

-curbura anterioară sau prepubiană, formată de uretra spongioasă care este concavă posterior și inferior (aceasta dispare în erecție).

Calibrul uretrei este neuniform, având în lungul ei porțiuni înguste și dilatate. Porţiunile înguste sunt reprezentate de: orificiul intern, partea membranoasă, partea spongioasă și meatul uretral, iar cele dilatate de: uretra prostatică, fosa bulbară din segmentul proximal al uretrei spongioase și fosa naviculară situată înapoia orificiului uretral extern.

20.2. Etiologie

⇒ din punct de vedere etiologic stricturile uretrale se împart în:

- Congenitale
- Dobândite:
  - Postinflamatorii
  - Posttraumatice
  - Iatrogene
  - Ischemice
  - idiopatice

⇒ din punct de vedere al **localizarii** se impart în :

⇒ **posterioare** - prostatice - tipul I – localizate exclusiv la nivelul colului vezical
- tipul II – localizate în porţiunea mijlocie a fosei prostatice
- tipul III – fosa prostatică este ocupată în totalitate de fibroză

⇒ **membranoase**

⇒ **anterioar**e – bulbare, peniene, meat uretral şi fosă naviculară

Cele mai frecvente stricturi la momentul actual sunt cele iatrogene datorate implementării pe scară largă a procedurilor terapeutice endoscopice sau a altor manevre urologice (ex.cateterisme uretrale). Frecvenţa acestora este apreciată la 40-45% din totalitatea stricturilor uretrale.

În trecut, stricturile uretrale postinflamatorii erau cele mai frecvente (până la 70%), actualmente însă, datorită creşterii performanţelor tratamentelor antiseptice şi antibiotice ponderea acestora scăzând până la 25-30%. Uretrita gonococica a fost și este încă în anumite regiuni geografice una din cauzele responsabile de dezvoltarea stricturii uretrale. Lichen sclerosus este o inflamaţie cronică a pielii de cauză nedeterminată care apare la bărbat predominant la nivelul prepuţului şi glandului unde este cunoscută sub denumirea de balanitis xerotica obliterans (BXO) şi reprezintă o altă cauză de strictură. În evoluția sa cuprinde și stenozează meatul uretral, fosa naviculară şi uretra peniană iar în unele cazuri uretra anterioară în intregime.

Un trend ascendent asemănător stricturilor iatrogene a cunoscut şi categoria stricturilor posttraumatice (20%) datorită în principal creşterii numărului accidentelor de circulaţie şi actelor de violenţă. Traumatismele cauzatoare de leziuni la nivelul peretelui uretral (contuzii sau rupturi complete şi incomplete) se pot exercita direct sau indirect. Uretra peniană poate fi lezată direct prin arme albe, împuşcare sau muşcături de animale iar indirect poate fi lezată secundar rupturii corpilor cavernoşi în timpul unui contact sexual. Segmentul bulbar este lezat prin strivire între un corp contondent care acţionează la nivelul perineului și simfiza pubiană sau prin împuşcare. Lezarea uretrei posterioare se produce cel mai frecvent indirect în până la 25% din fracturile bazinului osos apărute prin cădere sau strivire în accidente de muncă sau de circulaţie.

La un anumit număr de cazuri cauza apariţiei stricturilor nu poate fi apreciată – stricturi idiopatice, de etiologie nedeterminată (5-8%).

Cele mai rare stricturi uretrale sunt cele congenitale (4-5%). Aici poate fi menţionat gulerul lui Cobb sau inelul lui Moorman care reprezintă o strictură a uretrei bulbare ce este foarte rar recunoscută dar care are o relevantă urologică considerabilă, fiind locul stricturilor congenitale sau postintrumentare uretrală. Imediat sub sfincterul uretral extern la nivelul uretrei bulbare o creastă tisulară poate fi adesea observată la uretroscopie.

20.3. Etiopatogenie - Fiziopatologie

Îngustarea lumenului uretral modifică prin consecinţă parametrii jetului urinar.

Debitul urinar maximal, cu valori normale de până la 40 ml/sec, scade mult la valori sub 15 ml/sec, semnificând cu certitudine o îngustare a diametrului uretral.

De asemenea, debitul urinar mediu cu valori 20-25 ml/sec scade, uneori pacienţii urinând chiar în picătură.

Împotriva obstacolului detrusorul luptă o vreme, hipertrofiindu-se. În timp însă, datorită suprasolicitării şi cistitei interstiţiale, muşchiul se decompensează apărând reziduul vezical. Creşterea reziduului vezical la valori ce depăşesc capacitatea anatomică vezicală (peste 300 ml) realizează distensia vezicală cronică ce se complică cu reflux vezico-uretral şi ureterohidronefroză progresivă. Urmarea fiziopatologică a ureterohidronefrozei bilaterale este insuficienţa renală cronică.

Infecţia, litiaza urinară şi metaplazia urotelială sunt complicaţiile obişnuite ale stazei urinare consecutive stricturilor uretrale.

20.4. Anatomie patologică

Îngustarea diametrului uretral este de natură cicatricială. La nivelul stricturii uretra are epiteliul keratinizat, glandele atrofiate sau dispărute, mucoasă, submucoasă şi musculară îngroşate şi sclerozate. Uretra suprajacentă stricturii este dilatată şi cu mucoasă congestionată.

Stricturile uretrale congenitale au un conţinut important de fibre musculare netede şi sunt consecinţa unui defect de tubularizare a uretrei, şi nu spongiofibrozei.

De asemenea, stricturile uretrale posterioare post fractură de bazin au mecanism patogenic diferit, fiind reprezentate de fibroza ce apare între cele două capete uretrale rupte, terminologia folosită fiind PFUDD (*pelvic fracture urethral distraction defect*) – defect uretral post fractură de bazin.

20.5. Diagnostic clinic şi paraclinic al stricturilor de uretră

Diagnosticul complet al stricturii de uretră trebuie să precizeze în afară de existenţa stricturii, localizarea, lungimea și profunzimea acesteia, precum şi eventualele complicaţii. Diagnosticul se bazează pe: anamneză, examen fizic, debitmetria, uretroscopia și tehnici de imagistică.

Anamneza va preciza antecedentele infecţioase (uretrite), traumatisme perineale, fracturi de bazin, purtarea de catetere uretrale, instrumentări endouretrale sau operaţii la nivelul uretrei, prostatei sau altor organe de vecinătate. Subiectiv pacientul se plânge de subţierea şi scăderea progresivă a forţei jetului urinar până la urinare cu picătura, ajungând să ajute evacuarea vezicii urinare prin contracţia musculaturii abdominale.

Examenul local trebuie sa înceapă obligatoriu cu examinarea glandului, prepuţului și al meatului uretral extern. Se pot observa stenoza meatului, precum şi diverse patologii ale penisului (BXO, tumori peniene, tumori uretrale). Se apreciază consistenţa peretelui uretral, elasticitatea acestuia, eventuale colecţii periuretrale, fistule uretrocutanate, hematoame, malformatii (hipospadias) sau incizii ale unor operaţii anterioare. Strictura de uretră este o cauză principală de simptomatologie de tract urinar inferior (LUTS).

Simptomele obişnuite ale acestor pacienţi sunt polakiuria permanentă, diurnă şi nocturnă şi disuria de diverse grade, mergând până la retenţia urinară.

Retenţia urinară, fie ca este completă sau incompletă, reprezintă expresia decompensării detrusorului în faţa obstacolului strictural şi are ca expresie clinică apariţia polkiuriei, a falsei incontinenţe de urină cu urinare prin prea plin, precum şi evidenţierea globului vezical atât la inspecţia cât și palparea hipogastrului cât şi la tuşeul rectal.

De regulă simptomatologia se instalează progresiv iar detrusorul prin hipertrofie este capabil să compenseze eventuala diminuare a debitului urinar.

La examenul obiectiv se vor urmări parametrii jetului urinar, care este slab, tardiv, subţire sau împrăştiat, întrerupt sau chiar în picătură, realizând uneori chiar o falsă incontinenţă urinară.

Examenul uretrei peniene sau perineale poate decela o zonă de induraţie, pseudotumorală, datorată periuretritei asociată în majoritatea cazurilor.

Tuşeul rectal combinat cu palparea hipogastrică poate evidenţia diverse grade de distensie vezicală datorată prezenţei reziduului vezical.

Mult mai rar, la bolnavii neglijaţi, examenul clinic poate surprinde diversele manifestări ale insuficienţei renale cronice.

20.6. Diagnostic paraclinic

Protocolul investigaţional

Investigaţii paraclinice generale

- Analize de laborator: hemoleucograma completă, probe de coagulare, uree, creatinină, acid uric, glicemie, probe hepatice, PSA;
- Urocultura cu antibiogramă și sumar de urină
- Radiografie pulmonară
- EKG completată la nevoie cu examen cardiologic

Investigatii paraclinice specifice

- Debitmetria/uroflowmetria
- Metode imagistice
- Ecografia aparatului urinar completată cu ecografia uretrala
- Urografia intravenoasă si uretrografia bipolară
- RMN
- Uretroscopia

Explorarea radiologică este indispensabilă şi nu este grevată de riscuri traumatice sau infecţioase. Ea începe cu urografia intravenoasă cu uretrocistografia intramicţională, explorare ce identifică strictura,

sediul, traiectul, lungimea şi gradul de obstrucţie al acesteia. În plus, sunt obţinute informaţii morfofuncţionale despre aparatul urinar superior.

Detalii mult mai precise asupra morfologiei stricturii (număr, sediu, calibru, lungime, traiect etc.) oferă uretrocistografia retrogradă. Aceasta se realizează prin injectarea retrogradă pe uretră prin meatul uretral a unei substanţe radiologice de contrast.

Cuplarea uretrografiei retrograde cu cistouretrografia intramicţională este alegerea diagnostică ideală.

În ultima vreme se acordă importanţă diagnostică şi ecografiei perineouretrale sau endouretrale, explorare absolut anodină ce poate obiectiva prezenţa şi anumite caracteristici ale stricturii uretrale. Spre deosebire de uretrografie, pentru evaluarea corectă a stricturilor uretrale, ecografia uretrală ne oferă informaţii despre extensia procesului dincolo de suprafaţa uretrală. Localizarea arterelor uretrale este un lucru deosebit de important in vederea efectuării uretrotomiei optice interne. După efectuarea uretrografiei retrograde, pe sonda Foley cu balonul destins în fosa naviculară, se instilează cu seringa ser fiziologic pentru destinderea uretrei care este examinată cu transductorul aplicat longitudinal şi transversal pe tegumentul feţei dorsale a penisului şi tegumentului perineului, pe care se aplică in prealabil gel ecografic. Rezultatele numeroaselor studii efectuate au evidenţiat avantajele sonouretrografiei : absenţa rezultatelor fals negative, măsurarea exactă a lungimii stricturii şi a gradului de spongiofibroză (prin gradul de distensie al ţesutului fibros) cu impact în alegerea tratamentului, obţinerea imaginilor longitudinale şi transversale, explorarea în timp real, absenţa riscului de iradiere. De asemenea se pot evidenţia leziuni asociate : diverticuli, fistule, calculi, căi false, abcese periuretrale.

Explorarea endoscopică, reprezentată de uretroscopia sub anestezie permite vizualizarea directă a stricturii. Se efectuează, de regulă, cuplată cu momentul terapeutic, respectiv uretrotomia optică internă (UOI). Uretroscopia poate fi fexibilă retrogradă şi anterogradă sau rigidă fiind preferată utilizarea endoscoapelor flexibile. Această investigaţie este deosebit de utilă deoarece permite diagnosticul imediat al stricturii de uretră dar prezintă un impediment major vizualizând porţiunea distală a stricturii, neputând să aducă informaţii despre porţiunea proximală. Dacă pacientul prezintă cistostomie suprapubiană se poate tenta inspectarea vezicii urinare, colului vezical şi uretrei proximale până la nivelul stricturii prin angajarea cistoscopului flexibil pe traiectul acesteia.

Explorarea urodinamică, în speţă uroflowmetria obiectivează modificările jetului urinar, indicând reducerea debitului urinar maximal şi a celui mediu. Măsurarea debitului urinar este cea mai simplă şi mai frecvent utilizată metodă pentru explorarea funcţiei micţionale. În cazul stricturii de uretră, linia ce transpune grafic debitul urinar creşte brusc până la o valoare sub 15ml /sec, după care se menţine la aceeaşi valoare (în platou) pe toată durata măsurării, având astfel un aspect caracteristic. Curba debitmetrică normală are aspect "în clopot". Uroflowmetria este foarte utilă în aprecierea eficacitaţii actului operator şi în urmărirea evoluţiei postoperatorii, având în acelaşi timp şi valoare constatatorie medico-legală.

RMN este folosită în principal pentru evaluarea uretrei posterioare rupte după fractura de bazin. Secţiunile sagitale la nivelul bazinului determină gradul dislocării antero-posterioare şi supero-inferioare a prostatei şi bazei vezicii urinare prin procesul de fibrozare a hematomului posttraumatic, iar secţiunile coronare prin prostată şi porţiunea bulbară a uretrei evidenţiază dislocarea laterală. Imaginile transaxiale arată fracturile oaselor ischiatice şi a rădăcinii corpilor cavernoşi.

20.7. Tratamentul

Tratamentul stricturilor de uretră este necesar deoarece leziunile fibroase produse sunt ireversibile şi în absenţa unui tratament pot duce la stenozarea progresivă a lumenului uretral până la obliterare completă. Concomitent cu dificultatea de a urina, apar complicaţiile obstructive (distensie vezicală, diverticuli, calculi vezicali, ureterohidronefroză, insuficienţă renală) sau infecţioase (uretrite, periuretrite, fistule uretrocutanate, prostatite, epididimite, cistite, pielonefrite, sepsis).

Tratamentul actual al stricturilor uretrale constă în urmatoarele modalităţi :

20.7.1. Uretrotomia optică internă (U.O.I.) – sau secţionarea stricturii la vedere, endoscopic, prin uretrotom cu cuţit rece (Sachse) sau cald (Coolings). Ea se efectuează, de regulă, retrograd (mai rar se efectuează şi anterograd) sub protecţia unei bujii conducătoare ce asigură menţinerea căii uretrale pe parcursul efectuării manevrei. Strictura este secţionată cu cuţitul în două sau mai multe puncte pătrunzându-se ulterior cu teaca uretroscopului până în vezică. La sfârşit se lasă pe loc o sondă uretrovezicală timp de mai multe zile sau chiar săptămâni, sondă ce asigură realizarea unei cicatrici uretrale cu diametru eficient. Ca orice cicatrice, zona respectivă prezintă ulterior, în timp, un anumit grad de instabilitate, cu tendinţă la restenozare. De aceea, deseori pacienţii suferă în timp mai multe reintervenţii de recalibrare a uretrei. În ciuda acestui inconvenient metoda, prin rapiditatea şi uşurinţa efectuării sale, ca şi prin lipsa relativă de complicaţii, s-a impus ca metodă de elecţie în tratamentul stricturilor uretrale. Din păcate, în unele stricturi multiple sau extinse, mai lungi de 3 cm, metoda poate fi imposibil de efectuat. În aceste situaţii singura alternativă viabilă ramâne cea de-a doua modalitate, respectiv chirurgia deschisă.

O problemă majoră în evaluarea ratei de succes a uretrotomiei optice interne este legată de felul stricturii ce a fost tratată prin această metodă. Mai mult decât atât, datele din literatură nu sunt clare în ceea ce priveşte obiectivul uretrotomiei. Pentru mulţi autori o uretrotomie internă este considerată un succes dacă oferă o deblocare temporară. Astfel, în multe cazuri uretrotomia a fost declarată ca succes chirurgical, în ciuda faptului că strictura a recidivat.

Contraindicaţiile uretrotomiei interne optice sunt reprezentate de: stricturile multiple, lungi în special la nivelul uretrei peniene, uretrite de orice etiologie şi infecţii ale tractului urinar documentate prin urocultură pozitivă datorită riscului septic prin inocularea germenilor în torentul circulator de către lichidul de spălare sub presiune; bolnavii septici cu punct de plecare uretral sau periuretral, în acest caz tratamentul antibiotic, drenajul urinii prin cistostomie minimă suprapubiană se impune, precum şi amânarea oricărui gest chirurgical, după dilataţii uretrale eşuate soldate cu uretroragie, se impune temporizarea uretrotomiei şi montarea cistostomiei suprapubiene; bolnavi cu stare biologică precară (insuficienţe cardiorespiratorii grave, stare comatoasă, dezechilibre metabolice grave etc.) şi în aceste cazuri se recomandă montarea de cistostomie minimă suprapubiană. Reiterăm faptul că, dacă strictura recidivează, rata de curabilitate a unei noi uretrotomii scade sub 10%, fiind aproape nulă pentru următoarele proceduri.

Din cauza acestei rate mici de succes au fost folosite diferite tehnici pentru a inciza strictura şi a se opune procesului de retracţie a plăgii pentru a preveni recurenţa stricturii. Una dintre aceste metode este lăsarea cateterului modelant Foley timp de 6 săptămâni după uretrotomie. Studiile au arătat că rata de eşec după cateterizarea prelungită posturetrotomie internă este similară cu cea observată la cei la care cateterul s-a menţinut între 3 şi 7 zile.

20.7.2. Uretrotomia Laser

Laserul ideal utilizat în tratamentul stricturii uretrale ar trebui să îndeplinească următoarele condiţii: să realizeze vaporizarea completă a ţesutului fibros, să nu distrugă ţesuturile periferice adiacente zonei de lucru, să nu fie absorbit de apă, să se propage uşor de-a lungul ţesuturilor. Tipurile de laseri utilizate în tratamentul stricturii de uretră include pe cel cu dioxid de carbon, argon, KTP, Nd:YAG (Ho:YAG), precum şi laserul excimer. Laserul cu dioxid de carbon pare să se preteze cel mai bine în această patologie, dar utilizarea sa implică folosirea unui cistoscop pe bază de gaz ce implică riscul de embolie cu CO2.

Laserele cu argon şi Nd:YAG au ca modalitate principală de acţiune necroza termică mai degrabă decât vaporizarea, ceea ce duce la leziuni tisulare importante adiacente stricturii.

Concluzionăm faptul că variantele moderne precum uretrotomia laser nu s-au dovedit a avea valoare superioară unei uretrotomii cu cuţitul rece.

20.7.3. Stenturile uretrale

Stentul este un dispozitiv plasat într-un segment al unui organ tubular, ce funcţionează ca o schelă (eşafodaj) menţinând lumenul organului patent.

Utilizarea stenturilor artificiale pentru menţinerea permeabilităţii tractului urinar inferior se bazează pe experienţa stenturilor vasculare. Primul studiu despre utilizarea stentului spiral în patologia

uretrei a fost făcut în 1980 de *Fabian. Milroy şi colaboratorii* au descris, opt ani mai târziu, utilizarea endoprotezelor UroLume™ la pacienţii cu stricturi uretrale recurente, ca o metodă de menţinere a permeabilităţii uretrei bulbomembranoase până la efectuarea uretroplastiei.

Stenturile uretrale (implanturi permanente sau care se înlocuiesc) reprezintă o altă modalitate folosită pentru a se opune forţelor de retracţie a plăgii de uretrotomie după uretrotomie internă sau dilataţii. Stenturile uretrale care se înlocuiesc (*removable urethral stents*) sunt concepute astfel încât să prevină procesul de epitelizare prin înglobarea stentului în peretele uretral şi sunt lăsate pe loc între 6 luni şi 1 an înainte de a fi extrase.

20.7.4. Chirurgia deschisă – urmăreşte restaurarea sau reconstrucţia conductului uretral după extirparea unor zone stricturale mai mult sau mai puţin întinse.

Aşa cum am precizat anterior, metodele istorice de tratament a stricturilor uretrale – dilataţiile şi uretrotomiile precum şi tehnicile mai moderne endoscopice – uretrotomiile laser sau plasarea de stenturi uretrale sunt eficiente într-un număr redus de cazuri, utilizarea lor extensivă ducând la complicaţii uneori redutabile şi agravarea lungimii şi profunzimii leziunilor. În aceste condiţii au fost imaginate şi dezvoltate multiple tehnici chirurgicale de excizie sau incizie a stricturilor urmate de reconstrucţia uretrală – „uretroplastiile”.

Uretroplastia este indicată în urmatoarele situaţii :

- *eşecurile uretrotomiei optice*
- *stricturile mai lungi de 3 cm*
- *stricturile complete*
- *stricturile multiple*
- *majoritatea stricturilor posttraumatice etc.*

De-a lungul timpului au fost imaginate sute de procedee chirurgicale folosind ţesuturi şi materiale diverse (piele peniană sau scrotală, grefon de piele, mucoasă jugală, vena safenă, materiale sintetice etc.).

În general, aceste procedee sunt foarte laborioase necesitând multă meticulozitate şi un timp de execuţie prelungit. Uneori se execută în mai mulţi timpi operatori pe parcursul mai multor luni de zile implicând în această perioadă derivaţia hipogastrică a urinii (*cistostomie*).

Există două tipuri de uretroplastii: anastomotice, în care segmentul uretral stenozat este rezecat şi se practică anastomoză între capetele uretrale sănătoase, şi substitutive, în care reconstrucţia uretrală presupune transferul de ţesuturi prelevate de regulă de la pacient.

Alegerea tipului de uretroplastie se face în funcţie de localizarea, etiologia, lungimea stricturii, antecedentele chirurgicale ale pacientului, vârsta, comorbidităţile şi opţiunile pacientului, precum şi experienţa chirurgului.

Uretroplastia anastomotică

Este unanim recunoscut că cel mai bun material pentru reconstrucţia uretrală este chiar uretra, excizia completă a segmentului cu spongiofibroză şi anastomoza termino-terminală atunci când este posibilă ducând la cea mai bună rată de success de peste 90% la 10 ani, potrivit studiilor publicate de autori experimentaţi. Uretroplastia anastomotică poate fi însă aplicată cu rezultate bune numai în cazul în care anastomoza rezultată nu este în tensiune şi nu duce la încurbare peniană semnificativă şi consecinţe nefavorabile asupra vieţii sexuale. Pentru a realiza o anastomoză uretrală termino-terminală corectă cu rezultate bune la distanţă trebuie respectate două principii: excizia completă a stricturii până în ţesut sănătos vascularizat şi spatularea capetelor uretrale astfel încât anastomoza rezultată să fie largă, permiţând o contracţie ulterioară cicatrizării cu menţinerea unui calibru uretral normal. Însumând lungimea unei stricturi uretrale chiar scurte 1-2 cm cu lungimea spatulării capetelor uretrale 1 cm de fiecare parte, rezultă o scurtare uretrală de aproximativ 3-4 cm, care trebuie să fie compensată prin mobilizarea unor rezerve uretrale. Acest lucru nu este posibil la nivelul uretrei peniene, astfel încât uretroplastia anastomotică nu poate fi practicată la acest nivel. Pe măsura apropierii de apexul prostatic posibilităţile de mobilizare uretrală şi câştig în lungime cresc şi consecutiv posibilitatea de a exciza segmente mai lungi de spongiofibroză urmate de o anostomoză termino-terminală corectă, fără tensiune şi încurbare peniană.

În concluzie, uretroplastia anastomotică poate fi practicată în două tipuri de stricturi:

- stricturi uretrale bulbare scurte < 2 cm
- stricturi (defecte uretrale) membranoase post fractură de bazin.

Uretroplastia de substituţie

Stricturile uretrale care nu pot fi tratate prin excizie şi anastomoză termino-terminală necesită o formă de substituţie parţială sau totală a lumenului uretral. Găsirea materialului şi tehnicii ideale pentru substituţia uretrală a constituit o preocupare constantă a urologilor implicaţi în acest tip de chirurgie, fiind descrise sute de tipuri de uretroplastii. Practic, toate tehnicile de uretroplastie de substituţie descrise pot fi grupate în două categorii mari: uretroplastii într-un timp şi respectiv uretroplastii în doi timpi.

Uretroplastiile într-un timp. Transferul de ţesuturi necesare substituţiei uretrale se face sub formă de flapuri (lambouri) sau de grefe. Iniţial, utilizarea grefelor recoltate din ţesuturi extragenitale şi în special a grefelor subţiri a dus potrivit experienţei lui la o rată mare de eşec, atenţia fiind focalizată pe tehnicile ce utilizau lambouri.

Lambourile (*flap*-urile) se caracterizează prin transferul ţesutului ce asigură substituţia uretrală (tegumentul genital) împreună cu ţesuturile de suport şi vascularizaţia aferentă (pedicul). Tegumentul scrotal fiind cel mai uşor de mobilizat sub formă de lambou a fost primul material folosit pentru reconstrucţia sub formă de *patch*, rezultatele fiind nefavorabile datorită creşterii părului în lumenul uretral, ceea ce conduce la formarea de pietre, obstrucţie urinară şi infecţie cronică.

Uretroplastia în doi timpi

După cum am precizat deja, stricturile uretrei anterioare care nu pot beneficia de uretroplastia anastomotică necesită uretroplastie substitutivă. În cele mai multe cazuri, acasta se face utilizând grefe sau flapuri, reconstrucţia uretrală realizându-se într-un singur timp operator.

Există o categorie de stricturi uretrale foarte complicate cu prezenţa de periuretrite, fistule urinare multiple, ţesut cicatriceal extensiv, multiple intervenţii chirurgicale eşuate în antecedente (hipospadias multiplu operat), lichen scleros, diverticuli uretrali suprainfectaţi, la care reconstrucţia într-un timp nu este tehnic posibilă sau dacă este efectuată rezultatele sunt nesatisfăcătoare. Pentru aceste situaţii au fost dezvoltate tehnici de reconstrucţie uretrală în doi sau mai mulţi timpi chirurgicali.

Tehnicile în doi timpi presupun fie excizia completă a uretrei afectate, grefare şi tubularizare în timp secundar, fie prezervarea plăcii uretrale, când este posibil, care este marsupializată, urmată în timp secundar de o augmentare a lumenului uretral ventral cu tegument de vecinătate (uretră peniană), grefă sau flap.

Utilizarea frecventă a tegumentului scrotal sau perineal, pe lângă avantajul unei cantităţi mari de ţesut disponibil, are dezavantaje majore decurgând din creşterea părului intraluminal şi adaptarea necorespunzătoare la mediul umed şi la efectul iritativ al urinii. Consecutiv, într-un mare număr de cazuri se dezvoltă calculi pe firele de păr, apare o infecţie urinară cronică, relaxare, balonizare a tegumentului folosit rezultând formare de diverticuli uretrali, abcese periuretrale, fistule urinare, fibroză locală cu recidiva stricturii, toate fiind traduse într-o calitate a vieţii nesatisfăcătoare.

21. TORSIUNEA DE CORDON SPERMATIC

Pănuș A., Enache M.

Denumirea corectă este cea de torsiune de funicul spermatic, nu cea de torsiune de testicul, întrucât acesta este un organ parenchimatos și nu se poate torsiona.

21.1. Epidemiologie. Factori favorizanți. Factori declanșatori

Incidența este de 1 la 4000 la bărbații sub 25 de ani. Poate să apară din viața intrauterină până la vârste înaintate, frecvența cea mai mare fiind la naștere și la pubertate. Sunt mai frecvente pe partea dreapta deoarece anomaliile de coborâre ale glandei sunt în număr mai mare pe această parte. Torsiunea funiculară bilaterală este extrem de rară.

Deși incidența și frecvența torsiunii funiculului spermatic sunt estimate diferit de la autor la autor, nu trebuie subestimată gravitatea sindromului deoarece aproximativ 80% din pacienți își pierd testiculul(orhiectomie), iar 10% ajung la atrofie testiculară datorată unui diagnostic tardiv.

Factori favorizanți

- anomalii congenitale ale tunicii vaginale și cordonului spermatic: cordon prea lung, scrot mare, tunică vaginală mare;
- anomalii de coborâre: criptorhidia, ectopia;
- mezotestis foarte lung;
- inserție scurtă a mezotestisului;
- absența gubernaculum testis;
- laxitatea mare a epididimului față de suprafața glandei;
- funicul spermatic inserat prea jos pe testicul.

Factori declanșatori

- mecanici: traumatisme, căderi, lovituri;
- de natură neurovegetativă;
- tulburări vasculare: tromboza complicată cu torsiunea glandei;
- frigul;
- -la aproximativ 50% din pacienți apare în timpul somnului.

21.2. Mecanisme de producere. Varietăți

Evenimentul inițial pare să fie spasmul mușchiului cremasterian (provocat de traumatisme, efort fizic, frig, excitație sexuală) care are un traiect oblic la nivelul cordonului și a cărui contracţie determină rotaţia testiculului prin lateral (extern) astfel încât epididimul ajunge anterior. Ulterior se succed următoarele fenomene în ordine: ocluzie venoasă - stază, edem, hemoragii - ocluzie arterială - ischemie - necroză - atrofie (în câteva luni) sau, mai rar, abcedare şi fistulizare (în câteva zile).

Torsiunea poate fi **intravaginală**, care este cea mai frecventă, la pubertate, este joasă, strânsă, însoţită de hidrocel reacţional sau **extravaginală (supravaginală)** care apare la nou-născuţi sau pe testicul ectopic, este mai puţin strânsă, iar durerea este maximă la nivelul cordonului, care este îngroşat.

21.3. Tablou clinic

Se manifestă cu durere unilaterală, violentă, debut brutal, la nivelul unei burse, cu iradiere spre canalul inghinal, rădăcina coapsei de aceeași parte și micul bazin, fără a avea caracter colicativ, uneori însoţită de greţuri şi vărsături. Durerea este permanentă și nu prezintă modificări posturale. Iniţial se poate identifica epididimul anterior, dar după 2-3 ore se constată o mărire de volum difuză a conţinutului scrotal, în care nu se mai poate identifica epididimul, tot ansamblul fiind retractat spre orificiul inghinal superficial. Ridicarea conţinutului scrotal determină accentuarea durerii (semnul Prehn). Scrotul este edemaţiat, congestionat, cald. Bursa contralaterală este normală.

Examenul clinic şi anamneza precizează absenţa maladiilor infecţioase recente, absenţa febrei (la debut), absenţa semnelor uro-genitale: urina limpede, fără antecedente de uretrită, fără leziuni prostato - veziculare la tuşeul rectal.

Pe parcursul anamnezei pacientul poate să descrie în antecedente episoade dureroase asemănătoare, cu intensitate și durată mai mici, ce pot fi considerate torsiuni incomplete ale funiculului spermatic urmate de detorsionare spontană.

Torsiunea pe testicul ectopic se manifestă prin durere inghinală sau iliacă cu apariţie brutală, scrotul homolateral fiind gol. Poate semnala dezvoltarea unei tumori.

Semnul Prehn: *ridicarea conţinutului scrotal determină accentuarea durerii.*

Semnul lui Gouverneur: *ascensiunea testiculului datorată scurtării cordonului prin răsucirea și orizontalizarea lui.*

Semnul lui Rabunowitz: *reflexul cremasterian dispare de partea afectată.*

21.4. Explorări paraclinice

1. Ecografia: valoare redusă; nu poate face diagnosticul diferențial între orihiepididimită și un testicul infarctizat; se poate diagnostica hidrocelul, tumori testiculare solide, chiste intrascrotale.

2. Ecografia Doppler: arată lipsa ecourilor; poate să furnizeze rezultate fals negative sau incerte în 30% din cazuri.

3. Scintigrafia testiculară: se realizează prin injectarea intravenoasă cu Tc 99m pertehnetat, indicând o descreștere a fluxului sangvin în caz de torsiune a funiculului spermatic și o creștere a fluxului sangvin și acumulare testiculară în orihiepididimită.

21.5. Forme evolutive

1. Forma acută și supraacută: datorită violenței simptomatologiei se impune intervenția chirurgicală.

2. Forma subacută: are un tablou clinic mai blând, putând fi luată în calcul o torsiune de funicul spermatic incompletă, însă și aceasta netratată poate duce la necroza glandei.

3. Forme recidivante: se discută despre torsiuni incomplete urmate de detorsionare spontană; manifestările clinice nu sunt la fel de zgomotoase precum în forma acută și supraacută; recidivele frecvente pot duce în timp la atrofie testiculară; după orhidopexie pot să apară recidive în cazul unei fixări chirurgicale incorecte.

21.6. Diagnostic diferențial

Se face cu afecţiuni inflamatorii acute ale structurilor locale: orhiepididimită, vaginalită, inflamaţia unui chist de cordon spermatic, care pot fi însoţite de hidrocel secundar. Anamneza atentă are foarte mare importanţă iar examenul clinic este valoros în primele ore, după care informaţiile obţinute nu permit o diferenţiere între afecţiunile amintite şi torsiune.

Apendicele testicular sau epididimar este o prelungire mică, pediculată sau sesilă, uneori transformată chistic - hidatida Morgagni -, rest al canalului Muller, situată spre polul superior al testiculului şi epididmului, care se poate torsiona. Clinic, se manifestă prin durere şi o reacţie inflamatorie de intensitate scăzută iar formaţiunile intrascrotale pot fi relativ normale la palpare. Explorarea chirurgicală este indicată iar tratamentul constă în excizia formaţiunii.

Traumatismele scrotale se însoţesc de durere intensă şi echimoză sau hematom scrotal ± hematocel prin ruptura parenchimului testicular şi necesită explorare chirurgicală. Hernia strangulată este de asemenea o urgenţă chirurgicală. Diagnosticul diferenţial se mai poate face cu infarctul testicular, o afecţiune rară. Tumora de testicul se poate manifesta prin dureri în cazul unui infarct sau al torsionării testiculului tumoral; examenul clinic trebuie făcut cu atenţie deoarece explorarea chirurgicală este indicată pe cale inghinală.

În torsiunea de testicul ectopic diagnosticul diferenţial se face cu: apendicita, hernia inghinală strangulată, adenita acută, colica renală, etc.

21.7. Tratament. Prognostic.

În cazul unei torsiuni de funicul spermatic, obiectivele terapeutice principale sunt: salvarea testicului, prevenirea retorsionării funiculului acestuia și prevenirea torsionării funiculului spermatic pe partea contralaterală.

Prognosticul torsiunii de testicul este bun dacă pacientul este **operat în primele 4-6 ore** şi se practică şi orhidopexie contralaterală. Alţii apreciază la 12 ore timpul necesar obţinerii unui bun rezultat. Se apreciază că după 12-24 de ore prezervarea testiculului este îndoielnică iar după 48 de ore se practică de obicei orhiectomia.

Este de preferat intervenția chirurgicală în urgență pe o epididimită acută, afecțiune pe care actul chirurgical nu o va agrava, decât să se intervină tardiv asupra unei torsiuni de funicul spermatic.

Iniţial se încearcă detorsionarea manuală cu sau fără infiltrarea cordonului spermatic lângă orificiul inghinal superficial cu xilină sau novocaină 1-2%. Dacă manevra a reuşit, se va practica orhidopexie bilaterală peste câteva zile. Dacă nu, se practică explorarea chirurgicală de urgenţă, cu detorsionarea şi verificarea viabilităţii (care se poate face şi prin injectare de fluoresceină şi inspecţia sub lampa Wood), după care se practică orhidopexie bilaterală. Fixarea testiculului se face cu fire neresorbabile atât la polul inferior cât şi la septul interscrotal.

22. VARICOCELUL

Pănuş A., Enache M.

22.1. Definiție

Varicocelul reprezintă dilatarea ortostatică, anormală, a venelor din plexul pampiniform, secundară refluxului venos reno-spermatic.

Noțiuni de anatomie

Rețeaua venoasă a testiculului cuprinde un grup venos anterior și un grup venos posterior.

Grupul venos anterior, numit plexul pampiniform, drenează sângele venos din testicul și din capul epididimului; sunt 6-10 vene anastomozate între ele, cu traseu în partea anterioară, predeferențială, a cordonului spermatic; se continuă cu vena sau venele spermatice(cel mai frecvent două) care se varsă în vena renală stângă, respectiv în vena cavă inferioară.

Grupul venos posterior, plexul cremasterian, drenează sângele din corpul și coada epididimului și dă naștere venelor cremasteriene, anastomozate între ele, situate în partea posterioară a cordonului, care se termină în crosa venei epigastrice, afluent al venei iliace externe.

Vena deferențială însoțește deferentul și se varsă în plexul Santorini, care drenează sângele în vena iliacă internă(hipogastrică).

22.2. Etiopatogenie

Pot fi întâlnite două forme clinice ale varicocelului:

⇒ varicocelul **primitiv**;

⇒ varicocelul **secundar** (simptomatic).

Varicocelul primitiv este mai frecvent la tineri(15-35 de ani), fiind cel mai frecvent localizat în partea stangă. Localizarea la nivelul hemiscrotului drept este foarte rar întâlnită.

Elemente care explică frecvența ridicată a localizării varicocelului pe partea stangă:

- traiectul lung și vărsarea în unghi drept a venei spermatice stângi în vena renală stângă;
- vena spermatică dreaptă se varsă în vena cavă inferioară formând un unghi ascuțit deschis caudal;
- trecerea venei renale stângi prin pensa aorto-mezenterică(fenomenul nutcracker);
- vena spermatică stângă prezintă valve ostiale în 60% din cazuri, în timp ce vena spermatică dreaptă în 90% din cazuri;
- insuficiența tubului fascio-muscular al cordonului spermatic(prin atrofie de cremaster).

Varicocelul simptomatic poate fi întâlnit atât la nivelul hemiscrotului stâng, cât și la nivelul hemiscrotului drept, fiind secundar unui obstacol aflat pe întoarcerea venoasă.

Mecanisme patogenice:

- obstrucția parțială a venei renale stângi între artera aorta și mezenterică;
- un alt obstacol poate fi întâlnit distal acolo unde artera iliacă comună comprimă vena iliacă comună, determinând flux sangvin retrograd prin venele deferențiale și spermatice externe către plexul pampiniform.

Factori favorizanți în producerea refluxului venos reno-spermatic:

- presiunea intratoracică;
- diastola ventriculară;
- gravitația;
- scăderea forței contractile a mușchiului cremasterian.

22.3. Epidemiologie

Varicocelul apare în 78-93% din cazuri pe partea stângă, fiind întâlnit foarte rar pe partea dreaptă sau bilateral. Este întâlnit rar sub vârsta de 10 ani. Se regăsește la 12-14 % din adolescenți, incidența fiind similară la adulți.

22.4. Anatomie patologică

Dilatațiile venoase cuprind inițial grupul spermatic anterior, determinând modificări ale peretelui venos asemănătoare varicelor membrelor inferioare, urmând să se producă leziuni asociate(atrofia mușchiului dartos și cremaster, alungirea scrotului, tulburări ale spermatogenezei datorate stazei sangvine de la nivel testicular)(Proca E, 1984).

Mecanismul prin care varicocelul alterează testiculul și spermatogeneza nu este încă elucidat. Tulburările de termoreglare sunt ipotezele cele mai acceptate. Hipofuncția testiculară la bolnavii infertili ar fi explicată de termoreglarea scrotală și testiculară, hipoxia germinală și hiperpresiunea venoasă. Reducerea spermatogenezei de către varicocel este minimă la adolescent, devenind evidentă la adulți, fiind proporțională cu durata existenței anomaliei venoase.

22.5. Tabloul clinic

În majoritatea cazurilor varicocelul, clinic, este asimptomatic.

Poate fi descoperit în următoarele moduri:

-la un examen general sistematic la școală sau la încorporarea în armată;

-prin autoexaminare, când se constată o deformare izolată a scrotului;

-în investigația clinică a unui bărbat infertil;

-ca urmare a unor simptome funcționale (2-10% din cazuri): jenă locală, senzație de greutate, durere în ortostatism în timpul efortului fizic intens, prelungit.

Rar pot să apară complicații cum ar fi ruptura netraumatică sau tromboflebita. Varicocelul se întâlnește mai des la pacienții longilini, slabi și mai rar la obezi, picnici. La examenul clinic se caută prezența varicocelului în ortostatism, prin inspecție și palpare.

-inspecția: deformare(tumefacție) varicoasă a cordonului, neregulată, moale, mobilă, indoloră, în partea postero-superioară a scrotului, deasupra testiculului; în cazul unui varicocel mare putem asista la alungirea excesivă a hemiscrotului care depășește distal penisul flasc – " tolba este mai lungă decât pușca"(Ombredane citat de Proca E, 1984).

-palparea: tumefacție scrotală moale, nedureroasă, consistența unui "ghem de râme", impulsivă la tuse și la manevra Valsalva; testiculul de partea varicocelului poate fi de dimensiuni inferioare decât testiculul contralateral, iar hemiscrotul de partea afectată descinde frecvent mai jos.

În clinostatism venele dilatate se golesc, iar tumefacția dispare. Trebuie foarte bine stabilită originea varicocelului(primitivă sau secundară). O apariție bruscă a varicocelului la un adult, mai ales de partea dreaptă, impune explorarea rinichilor și a spațiului retroperitoneal (varicocelul poate fi secundar carcinomului renal).

22.6. Clasificarea varicocelului

⇒ Subclinic: nepalpabil, diagnosticat numai prin ecografie Doppler testiculară;

⇒ Gradul I: Valsalva pozitiv(varicocel mic, palpabil numai în timpul manevrei Valsalva);

⇒ Gradul II: palpabil(palparea este posibilă fără manevra Valsalva);

⇒ Gradul III: vizibil(varicocelul este vizibil de la distanță).

22.7. Examene paraclinice

Ecografia scrotală: manevră neinvazivă, facilă, pune în evidență imagini hipoecogene retrotesticulare și intrafuniculare al căror diametru crește cu manevra Valsalva.

Ecografia Doppler: permite obiectivarea refluxului venos; sonda ecografului se plasează lateral, aproape de rădăcina scrotului, la nivelul hilului testicular; se reperează artera spermatică; vena este situată cel mai des anterior de arteră, dar posibil și posterior și este în mod normal aproape silențioasă; în cazul

prezenței varicocelului se observă un reflux spontan în timpul inspirului; manevra Valsalva determină inversiunea fluxului sangvin mai mult de 2 secunde, cel mai des pe toată durata apneei; este un examen neinvaziv; furnizează informații precise; nu oferă informații legate de capacitatea de fertilizare a pacientului.

Termografia: se folosește teletermografia prin camera cu infraroșu sau se poate utiliza termografia simplă prin invaginarea termometrului în pielea scrotului, ambele cu rezultate similare; se va înregistra o diferență de temperatură de cel puțin 1 grad Celsius între cele două hemiscroturi.

Scintigrafia cu pertehnetat de Technetiu/ Angiografia izotopică: pune în evidență creșterea unilaterală a radioactivității scrotale în faza venoasă.

Flebografia: metoda de referință ce permite și studiul anatomic al drenajului venos în diagnosticul de varicocel; permite diagnosticul varicocelului și/sau refluxului spermatic concomitent cu tratamentul non-chirurgical(scleroza sau embolizarea venei spermatice); diagnosticul pozitiv se pune pe:

- refluxul substanței de contrast în vena spermatică în timpul opacifierii venei renale stângi în poziție ortostatică;
- calibrul mare al venei spermatice;
- dilatația venoasă a venelor din plexul pampiniform.

Tomografia computerizată abdomino-pelvină cu substanță de contrast**:** utilizată în cazul în care pentru producerea varicocelului se suspicionează o cauză obstructivă mecanică (tumoră retroperitoneală).

Explorări hormonale (din EAU Guidelines)

Nu există un profil hormonal specific. Pentru a putea cuantifica afectarea testiculara se poate realiza un test de stimulare cu LHRH ce determină o creștere anormală a nivelului FSH și LH, fiind observate modificări histopatologice testiculare.

22.8. Relația varicocel – infertilitate

Crearea unui varicocel experimental la animale a arătat că are loc mărirea debitului sanguin testicular bilateral şi mărirea temperaturii bilateral cu apariţia unor modificări histologice la nivelul testiculelor, oligospermie şi/sau astenospermie. În varicocel dozările hormonale sunt de obicei normale. Spermograma arată deseori oligospermie şi astenospermie iar biopsia testiculară poate pune în evidenţă leziuni ale epiteliului germinal şi ale tubilor seminiferi a căror membrană bazală este îngroşată; se poate asocia şi o funcţie redusă a celulelor Leydig.

La unii bărbaţi varicocelul este deci, asociat cu afectarea progresivă a testiculului şi reducerea fertilităţii. La ora actuală se apreciază că această fertilitate scăzută devine manifestă în cuplurile fertile numai dacă este redusă şi fertilitatea femeii. Mai important este de reţinut că efectul benefic al ligaturii venelor spermatice asupra fertilităţii nu este dovedit.

În clinică varicocelul ar putea acţiona ca şi cofactor (de ex. tutun + varicocel) ceea ce ar explica efectele dificil previzibile ale varicocelului şi ale tratamentului său asupra fertilităţii.

22.9.Diagnosticul diferențial

În urma examenului clinic se face diferența dintre varicocelul clinic manifest și:

- Hidrocel transiluminabil
- Chistul epididimar
- Lipomul de funicul spermatic
- Nodulii varicoși ai ligamentului inghinal
- Chistul de funicul spermatic
- Hemangiomul scrotal
- Tumorile testiculare
- Herniile inghino-scrotale

Apariția unui varicocel la un adult impune investigarea acestuia pentru a exclude un reflux reno-spermatic secundar unui proces neoplazic pelvin sau intraperitoneal. Staza în sistemul spermatic având ca

rezultat apariția varicocelului poate fi secundară hidronefrozelor mari, rinichiul polichistic, tumorile renale, tumorile pelvine, fibroza retroperitoneală.

22.10. Tratament

Tratamentul chirurgical al varicocelului urmăreşte întreruperea fluxului venos spermatic, şi deci a refluxului, prin ligatura venei sau venelor spermatice. Are indicaţie de tratament varicocelul cu simptomatologie, varicocelul la bărbaţi infertili numai după optimizarea fertilităţii partenerei şi dacă nu există elemente în favoarea unei insuficienţe testiculare primitive (FSH crescut). La copii şi adolescenţi se tratează varicocelul de grad III cu hipotrofie testiculară.

Chirurgia deschisă

- prin abord inghinal (Ivannissevitch, 1918); ligatura venelor spermatice se face la nivelul orificiului inghinal profund; tehnica permite și ligatura venelor cremasteriene și deferențiale;
- prin abord retroperitoneal (Palomo, 1939) cu incizie de tip McBurney, este posibilă identificarea mai uşoară a arterei spermatice iar riscul lezării deferentului este absent deoarece acesta a părăsit deja funicului spermatic.
- prin abord subinghinal (Marmar, 1985), la nivelul orificiului inghinal extern, cu incizie cutanată şi subcutanată; este posibilă de asemenea şi ligatura venelor cremasteriene şi deferenţiale.
- microvaricocelectomia inghinală sau subinghinală efectuată sub microscopul operator este actual cea mai eficientă metodă de ligatură a venelor spermatice.

Laparoscopia

Cura laparoscopică a varicoceluluia fost publicată prima dată de Winfield în 1989. Indicaţiile sunt aceleaşi: copil la pubertate sau adolescent cu varicocel, bărbat infertil cu alterări ale calităţii spermei (spermogramă), varicocel simptomatic la orice vârstă. Abordul poate fi transperitoneal sau retroperitoneal. Magnificaţia optică permite izolarea şi ligatura selectivă a venelor spermatice, comparabil cu metodele microchirurgicale. Dezavantajele sunt: preţul de cost ridicat, necesitatea anesteziei generale, presiunea intraabdominală crescută care determină colabarea venelor. Complicaţiile nu sunt de neglijat: leziuni ale vaselor arteriale sau limfatice, leziuni intestinale sau ale unor structuri vasculo-nervoase, embolie pulmonară, peritonită, sângerări, pneumoscrot, infecţia plăgii, etc.

Sclerozarea venelor varicoase: realizată prin cateterizarea retrogradă trans-cavo-renal a venei spermatice și injectarea de tromboxan sau glucoză hipertonă.

Embolizarea selectivă transvenoasă: se cateterizează ostiul spermatic stâng trans-cavo-renal, urmat de embolizarea trunchiului spermatic în sens retrograd cu etanol, fragmente de Gelaspon, cheag autolog, etc.

În cazul scleroterapiei și a embolizării selective transvenoase au fost publicate următoarele complicaţii: tromboflebită, infecţie, perforaţie venoasă, hidrocel, reacţie la substanţa de contrast, plasarea greşită sau migrarea materialului emboligen, hemoragie retroperitoneală, fibroză, obstrucţie ureterală, etc.

23. HIDROCELUL

Pănuş A., Enache M.

23.1. Definiție

Hidrocelul reprezintă o acumulare de lichid între foițele parietală și viscerală ale vaginalei testiculare. Poate să apară la orice vârstă, având o evoluție cronică.

23.2. Clasificare

⇒ *hidrocel congenital/infantil*

⇒ *hidrocel comun*

⇒ *hidrocel secundar*

Hidrocelul congenital se caracterizează prin acumularea de lichid peritoneal între foiţele tunicii vaginale ca urmare a unei obliterări incomplete a canalului peritoneo-vaginal. În mod normal această obliterare se produce până la naştere, dar din motive ce nu pot fi precizate, la 40% din nou-născuţi ea nu are loc sau este incompletă; numai la 2/3 dintre aceștia are loc obturarea spontană în primii ani de viaţă. Şase la sută din nou-născuţii de sex masculin, la termen, prezintă hidrocel. Toate varietăţile de hidrocel congenital sunt deseori însoţite de hernii care se pot angaja în orice poziţie faţă de hidrocel.

Clinic apare ca o tumefacţie scrotală, ovoidă, nedureroasă, care prezintă fenomenul de transiluminare. De remarcat este faptul că apare numai în ortostatism și dispare în clinostatism. Caracteristică este variabilitatea zilnică a dimensiunilor hidrocelului din cauza persistenţei canalului peritoneo-vaginal. O anamneză atentă din care va rezulta absenţa unei tumefacţii sau dureri scrotale anterioare şi examenul fizic vor elimina o hernie inghinală sau torsiune testiculară asociate.

În primul an de viaţă pacientul este ţinut sub observaţie în speranţa închiderii spontane a comunicării între cavitatea peritoneală şi vaginală. După acestă perioadă este necesar tratamentul chirurgical care constă în ligatura procesului vaginal patent.

Hidrocelul comun se prezintă ca o formațiune tumorală ovoidă, localizată la nivelul unui hemiscrot, având conținut lichidian(de la câțiva mililitri la 2-3 litri; aspect asemănător urinei, fiind gălbui și puțin vâscos; compoziție similară cu cea a plasmei).

La examenul microscopic se decelează leucocite, limfocite și placarde endoteliale. Predominanța limfocitelor apare în cazul tuberculozei. Pereții chistului sunt subțiri, translucizi, iar în caz de infecție bacilară se pot evidenția foliculii tuberculoți. Îngroșarea peretelui chistic poate să apară consecutiv sclerozei, depozitelor de fibrină sau chiar calcificărilor.

În cele mai multe cazuri întâlnim un testicul de aspect normal, exceptând evoluțiile de lungă durată ale hidrocelului când pot apărea leziuni ischemice și chiar atrofia testiculară.

Cauzele patogenice incriminate în apariția acestei colecții la nivelul vaginalei testiculare sunt: producerea în exces a acestui lichid de către tunicile vaginalei, o resorbție defectuoasă, un blocaj al vaselor limfatice funiculare și comunicarea cu cavitatea peritoneală.

Hidrocelul poate să apară după cura chirurgicală a herniei inghinale din cauza stazei venoase dată de obstrucția vaselor limfatice funiculare.

Hidrocelul secundar

Etiologie:

- posttraumatic(traumatisme repetate, de mică intensitate);
- inflamator(după procese acute orhiepididimare);
- stază venoasă în boli cardiovasculare;
- obstrucția vaselor limfatice de etiologie parazitară(filarioza) sau extrinsecă neoplazică (tumori abdominale);
- cancere testiculare;

- torsiunea hidatidei Morgagni;
- orhite granulomatoase.

23.3. Tabloul clinic

Pacientul afirmă în timpul anamnezei un debut în urmă cu mai mulți ani, însă fără dureri sau altă simptomatologie, prezentarea la medic fiind în momentul apariției durerilor la efort, deformarea regiunii inghino-scrotale devenind evidentă si apărând chiar tulburări sexuale datorate dimensiunilor crescute ale hidrocelului.

Clinic este o tumoră ovoidă, regulată, netedă, nedureroasă, elastică, dând senzaţia de fluctuenţă în tensiune, care se dezvoltă lent la nivelul unei burse scrotale sau al ambelor. Conţinutul scrotal este mascat iar tegumentul de la nivelul hemiscrotului respectiv are aspect normal, este mobil, întins şi tracţionat de tumoare astfel încât înfundă penisul în prepuţ. Când volumul creşte, se întinde către baza scrotului, de-a lungul funiculului, căpătând caracter funiculo-scrotal.

Transiluminarea prin proiectarea într-o cameră obscură a unui fascicul luminos subţire şi puternic asupra tumorii scrotale este o metodă veche şi a fost înlocuită cu ecografia scrotală care confirmă natura lichidiană a tumorii şi pune în evidenţă conţinutul scrotal şi eventualele modificări patologice (îngroşări ale epididimului, tumori testiculare, etc).

23.4. Diagnosticul diferențial

Se face cu orice afecţiune care produce mărirea de volum a scrotului: inflamaţii acute şi cronice ale burselor şi scrotului (flegmoane, abcese, vaginalită acută sau cronică) sau ale conţinutului scrotal (orhite, epididimite), torsiunea de testicul, hematoame, chisturi de cordon sau de epididim. De asemenea hernia inghino-scrotală sau tumorile dezvoltate în scrot trebuie diferenţiate de hidrocel pentru că au tratament diferit. Pe baza examenului clinic atent şi cu ajutorul explorării ecografice diagnosticul poate fi stabilit în majoritatea cazurilor.

23.5. Tratament

Decizia terapeutică în cazul tratamentului hidrocelului trebuie să aibă la bază caracterul primar sau secundar al acestuia, mărimea hidrocelului, simptomatologia clinică precum și posibila evoluție a acestuia. Tratamentul poate fi temporizat în cazul unui hidrocel mic, cu o acumulare redusă de lichid, fiind necesară în schimb supravegherea clinică și ecografică periodică.

Metode de tratament ale hidrocelului

-Puncția evacuatorie: după evacuarea conținutului lichidian se injectează o serie de substanțe cu scopul prevenirii recidivei(de ex. chinină 13% și metan 6,6%), iar procedeul trebuie repetat de 3-4 ori; se mai pot folosi substanțe sclerozante(ampicilina, moruatul de sodiu) sau se poate practica toaleta cavității golite cu meșe îmbibate în moruat de sodiu; aceste soluții nu prezintă certitudinea vindecării, având un risc crescut de infecții și recidivă.

-Puncția aspirativă: are scopul de a suprima senzația de tracțiune și de a diminua durerea locală, însă recidiva apare după câteva săptămâni, iar riscul de infecție crește de la o procedură la alta; nu este o intervenție cu caracter curativ, ci doar o metodă de confirmare a diagnosticului și tratament paleativ în anumite cazuri; lichidul aspirat poate fi analizat din punct de vedere biochimic, bacteriologic și citologic, cu rolul de a descoperi bacilul Koch sau celule de origine neoplazică.

-Tratamentul chirurgical: este singura metodă acceptată ca fiind curativă; calea abordului chirurgical poate fi inghinală sau scrotal anterior; intervenția are ca principiu de bază deschiderea vaginalei, evacuarea lichidului și desfințarea cavității vaginalei cu scopul de a preveni recidivele(Proca E, 1984); tehnicile chirurgicale folosite sunt:

- răsturnarea vaginalei și fixarea ei cu puncte separate în jurul funiculului spermatic (Jaboulay);
- rezecția vaginalei cu desfințarea cavității, marginea restantă este suturată cu fire rezorbabile de manieră surjet (sutură continuă) pentru hemostază;
- plicatura vaginalei (operația Lord).

Complicațiile care pot să apară post-operator sunt hematomul, edemul sau infecțiile.

24. FIBROZA RETROPERITONEALĂ

Tomescu P., Ciovică V.

Descrisă pentru prima dată în 1905 de către Albarran, a fost readusă în actualitate de lucrările lui Ormond în 1948 (*Boala Ormond*). A mai fost denumită şi periureterită fibroasă şi periureterită plastică. Denumirea actuală datează din 1960, acest termen exprimând mai aproape de realitate modificările anatomopatologice.

Este vorba de un proces reactiv fibrozant retroperitoneal, caracterizat printr-o proliferare fibroblastică difuză sau localizată, însoțită de un infiltrat cronic limfoplasmocitar, care determină compresia sau obstrucția ureterelor, aortei și/sau a altor structuri vasculare.

Apare la vârste variate, între 7 şi 85 ani, cu frecvenţă maximă între 50 şi 60 ani. Raportul pe sexe este de 2/1 în favoarea bărbaţi/femei.

Unele neoplasme (ovarian, testicular, boala Hodkin, carcinoame metastatice (mamar, pulmonar, gastric, colic, renal, vezical, prostatic) realizează sindroame identice în care numai examenul microscopic al infiltratului retroperitoneal tranşează diagnosticul.

24.1. Etiologie

În majoritatea cazurilor (2/3) nu s-a descoperit o cauză propiu-zisă, justificând formularea de fibroză retroperitoneală idiopatică.

Au fost implicaţi următorii factori:

1. Teoria imunologică - în majoritatea cazurilor afecţiunea apare ca idiopatică neputând fiincriminat un factor cauzal (unele studii din anii 80 sugerează că ar fi vorba de procese cu substrat imunologic provocate de lipidele din plăcile de aterom vasculare care pătrunse în spaţiul retroperitoneal ca urmare a subţierii peretelui arterial determină răspuns imunitar comportându-se ca antigen);

2. Teoria medicamentoasă - abuzul de analgetice (mai ales Methysergid - Sansert) pe perioade îndelungate (10-12 luni), sau acid dietilamidic lisergic (LSD), derivaţi de ergotamină; au mai fost incriminate unele antibiotice, sulfamide, clorotiazida, rezerpina, haloperidolul, amfetaminele, fenacetina, tranchilizantele, hormonii steroizi, metildopa (Aldomet) etc.

Se presupune că aceste medicamente ar antrena creşterea secreţiei de serotonină care la rândul ei determină o angeită proliferativă fibrozantă. Ar putea fi implicate şi reacţii autoimune determinate de alcaloizii de secară comună.

3. Altă teorie este cea **infecţioasă** - scleroza retroperitoneală ar fi consecinţa participării acestui spaţiu la infecţii de vecinătate (gastro-intestinale, flebita venelor spermatice sau ovariene, metroanexite, apendicite supurate, infecţii urinare joase). De altfel cultura ţesutului fibros a relevat în unele cazuri prezenţa bacteriilor gram-negative; Poate fi întâlnită și în TBC, brucelloză, histoplasmoză.

4. Hematoamele, mai ales posttraumatice sau in purpura Henoch Schonlein sau alte revărsate retroperitoneale (ex.: urină) au fost menţionate ca precursoare ale fibrozei retroperitoneale;

5. Fibroze asemănătoare pot însoţi anevrismele aortei abdominale cât şi uneleneoplasme (gastrice, testiculare sau ovariene sau limfangita neoplazică secundară cancerelor invazive ale organelor pelvine - în special cele vezicale şi ureterale) ce realizează uneori o celulita retroperitoneală malignă ce poate fi foarte uşor confundată cu boala Ormond.

6. Iradierea

7. Sarcoidoza, endometrioza

24.2. Anatomie patologică

Leziunea caracteristică se prezintă ca o placă fibroasă alb-cenuşie de grosime variabilă între 1 şi 20 mm (maximum la nivel L_2-L_3) situată pe linia mediană, retroperitoneal, prevertebral, delimitată lateral de cele două uretere, extinsă cranial până la nivelul pediculilor renali şi caudal până la strâmtoarea pelvină superioară. Uneori se extinde distal spre micul bazin de-a lungul vaselor iliace sau cranial retro-hepatic înglobând venele suprahepatice şi canalele biliare sau spre rădăcina mezenteruiui interesând duodenul.

Poate pătrunde chiar în mediastinul posterior iar prin gaura occipitală până în cutia craniană! În acelaşi cadru au fost descrise fibroze intraorbitare, periduodenale, pericolice şi perirectale, incluzând astfel boala Ormond în categoria maladiilor difuze de colagen alături de boala Peyronie, Dupuytren, Lederhose sau tiroidita Riedel.

Anterior, fibroza se opreşte la foiţa posterioară a peritoneului însă posterior infiltrează scleros muşchii psoas; menajează de obicei muşchii prevertebrali.

Placa fibroasă înglobează marile vase abdominale şi ambele uretere (care pe urografie apar atrase spre linia mediană având un traseu descendent convergent spre vertebra a treia lombară, după care diverg din nou; pe clişeul de profil, ureterele sunt deplasate posterior de corpul vertebral cu proiecţie retrocavă şi retroaortică). Uneori ureterele pot fi clivate cu uşurinţă din placa fibroasă dar alteori disecţia este imposibilă. În cazurile când ureterele pot fi eliberate acestea sunt aperistaltice iar microscopic prezintă scleroză atrofică de origine ischemică în adventice şi straturile musculare superficiale.

Aorta şi vena cavă nu pot fi eliberate decât cu riscul unor hemoragii grave. Compresiunea arterială nu are consecinţe foarte importante, peretele arterial fiind mai rezistent în comparaţie cu cel venos. S-au citat însă crize de claudicaţie abdominală (prin interesarea vaselor mezenterice), claudicaţie periferică (prin compresiunea vaselor iliace) sau hipertensiune arterială nefrogenă (fenomen Goldblatt prin interesarea pediculului renal).

Examenul microscopic arată proliferare fibroblastică şi colagenă, cu reacţie inflamatorie subacută nespecifică, infiltraţie polimorfonucleară limfocitară, eozinofilică şi plasmocitară. Sunt, de asemenea, prezente leziuni de endarterită obliterantă şi necrotică precum şi focare de necroză grăsoasă cu aspect de noduli liposcleroşi centraţi de un vas capilar. Limfoganglionii prezintă fibroză reticulară. Ormond consideră că, într-o primă fază, ar fi vorba de o reacţie inbflamatorie grăsoasă retroperitoneala, apoi un stadiu predominant inflamator cu ţesut disociabil pentru ca în final să apară ţesut sclerocicatriceal.

24.3. Manifestările clinice

Sunt polimorfe, nespecifice, majoritatea fiind expresia compresiunilor sau a modificărilor morfofuncţionale produse de ţesutul fibros asupra diverselor organe.

Patognomonică pentru diagnostic poate fi palparea unei mase de consistenţă fermă situată pe linia mediană la nivelul promontoriului sacrat (excepţional de rar).

În perioada de debut a bolii semnele sunt de ordin general: stare de rău, anorexie, scădere ponderală, subfebrilitate, greţuri, creşterea VSH-ului, anemie moderată. Uneori se adaugă durere dorso-lombară cu iradiere în centură, periombilical sau spre hipogastru şi organele genitale externe. Iniţial durerea este uşor suportabilă pentru ca în timp să devină persistentă, chinuitoare, rebelă la tratament; uneori cedează paradoxal la antiinflamatorii nesteroidiene (Aspirină) sau la simpla ureteroliză (fără a încerca să se îndepărteze ţesutul fibros). În stadii mai avansate semnele clinice sunt consecinţa compresiunilor exercitate de placa fibroasă.

Pe primul loc se situează simptomele urinare- colica renală (ca urmare a înglobării şi sufocării ureterelor de către ţesutul fibros cu ureterohidronefroză consecutivă). Pe măsură ce boala avansează debitul urinar se reduce progresiv ajungându-se până la anurie. Anuria evoluează uneori intermitent cu faze de reluare a diurezei, aceasta constituind o particularitate ce poate orienta diagnosticul. În stadiile finale pot fi întâlnite semnele sindromului uremic. 10% din bolnavi prezintă infecţie urinară de tip pielonefritic.

Expresia compresiunilor arteriale o constituie claudicaţia (abdominală, periferică), sindromul Leriche, hipertensiunea arterială nefrogenă (în circa 50% din cazuri) iar cea a compresiunilor pe circulaţia de întoarcere (venoasă şi limfatica) - edemele membrelor inferioare şi ale organelor genitale externe, hidrocelul, circulaţia colaterală de tip cavo-cav, proteinuria (cu atât mai masivă cu cât compresiunea venelor renale este mai accentuată).

Tulburările digestive ce pot apare relativ frecvent (greaţă, anorexie, vărsături) pot culmina cu stări subocluzive înalte (prin compresiune duodenală), icter (prin interesarea căii biliare principale), ocluzii joase (prin stenoze retrosigmoidiene) sau suferinţe de tipul pancreatitei cronice. Excepţional a fost citată asocierea unor revărsate pleurale, pericardite sau chilotorax prin mediastinită fibroasă.

24.4. Diagnosticul pozitiv

Se stabileşte pe baza anamnezei (sugestivă pentru factorii cauzali), examenului clinic (nespecific) şi examenului radiologic.Uneori diagnosticul nu poate fi precizat decât în urma explorării chirurgicale şi examenului histopatologic.

Testele de laborator sunt neconcludente indicând prezenţa unui proces inflamator subacut sau cronic (VSH crescut, hipergamaglobulinemie, leucocitoză), eventual eozinofilie, anemie (de obicei corelată cu creşterea azotemiei) sau modificările caracteristice sindromului uremie.

Explorarea radiologică este singura capabilă să sugereze diagnosticul (mai ales în stadiile incipiente ale bolii) pe primul loc situându-se urografia intravenoasă. Imaginea considerată caracteristică o constituie atragerea spre linia mediană a ambelor uretere, relativ simetrice, la nivelul vertebrelor lombare a treia şi a patra cu dilataţie moderată suprajacentă (uneori mai importantă pe o parte) mergând însă până fa hidronefroze importante în stadiile avansate (1/3 dintre pacienţii cu fibroză retroperitoneala au rinichi afuncţional în momentul prezentării la medic!).

Există încă discuţii privitoare ia cauza obstrucţiei dar se pare că aceasta ar fi de fapt una funcţională probată prin studii urodinamice (Whitaker), cauzată de afectarea peristalticii uretrale datorită inflamaţiei periureterale. Caracteristic este faptul că ureterele pot fi cateterizate cu uşurinţă chiar la nivelul zonei de maximă îngustare. Ureterele au aspect rectiliniu sau uşor neregulat (când fibroză cuprinde şi peretele ureteral) iar marginea laterală a muşchiului psoas apare ştearsă. Imagini foarte clare pot fi obţinute prin urografia în perfuzie.

Ureteropielografia retrogradă (folosită în cazurile în care căile urinare nu se vizualizează bine) furnizează aceleaşi imagini ca şi UIV.

Pieloureterografia percutanată anterogradă, pe lângă informaţiile diagnostice, are şi valoare terapeutică, asigurând derivaţia urinară la uremici. Imaginea caracteristică ar fi prezentă în 80% din cazuri, existând şi fibroze retroperitoneale fără dislocare ureterală dar şi devieri determinate de alte cauze (modificări de traiect ureteral consecutive operaţiilor pentru neoplasme pelvine, datorate unor anevrisme sau unor celulite maligne cu punct de plecare vezical şi chiar variante normale ale traiectului ureteral) în care deplasarea spre linia mediană nu este aşa accentuată ca în fibroza retroperitoneală. Un semn important se observă pe clişeele de profil, sonda ureterală fiind deplasată posterior, în şanţul paravertebral, înapoia corpurilor vertebrale.

Cavografia pe cale percutanată transfemurală (eventual cavourografie concomitentă) arată aproape totdeauna modificări de calibru şi contur (dilataţii, strâmtorări, "atragerea" spre linia mediană şi spre anterior a venei cave) precum şi importantă circulaţie colaterală pararachidiană.

Aortografia este rareori necesară întrucât arterele rezistă compresiunii fibroase (poate fi eventual indicată 'în sindroamele dureroase de claudicaţie abdominală sau periferică).

Limfografia este utilă pentru diferenţierea de fibrozele maligne (în special limfoame); prezenţa adenopatiilor pledează pentru etiologia neoplazică.

Opacifierea baritată a tubului digestiv poate evidenţia eventuale stenoze cardioesofagiene, duodenale şi mai ales rectosigmoidiene (necaracteristic).

Echografia, tomografia computerizată şi rezonanţa magnetică nucleară furnizează detalii importante asupra localizării şi dimensiunilor plăcii fibroase permiţând eventual biopsierea percutanată a masei retro-peritoneale.

Explorările radioizofopice (deosebit de importante în caz de rinichi afuncţional) şi în special nefrograma izotopică - arată staza urinară (alungirea segmentului excretor). Din protocolul de examinare ar trebui să facă parte şi radiografii şi tomografii toracice (ce pot evidenţia participarea mediastinului posterior la reacţia fibroscleroasă).

24.5. Diagnosticul diferenţial

Se face cu cauzele ce pot provoca obstrucţie ureterală, ureterohidronefroză, deviere ureterală, oligoanurie sau insuficienţă renală:

a) ***cauze intrinseci*** (litiază, stenoze inflamatorii sau neoplazice);

b) ***cauze extrinseci*** (supuraţii perirenale sau cu punct de plecare vertebral, anevrismele aortei abdominale, sechele posttraumatice sau postoperatorii, revărsate uro-hematice sau/şi limfatice, leziuni ale organelor pelvine şi genitale interne generatoare de fibroză, abcese pericolice, ileită terminală, mezenterită retractilă, fibrolipomatoză pelvină, tumori retroperitoneale);

Tumorile retroperitoneale deviază de obicei ureterele spre lateral, devierea fiind în general unilaterală sau asimetrică. Spre deosebire de fibroza retroperitoneală benignă - care menajează rinichii şi ureterele subpielice - tumorile provoacă deplasări renale importante.Vor fi deci incluse toate celulitele retroperitoneale maligne cu punct de plecare genital (col uterin), prostatic, testicular, gastric, colonie, rectosigmoidian, pancreatic şi mai ales limfosarcomul retroperitoneal (unde ureterele sunt nu numai deviate ci şi invadate de procesul neoplazic).

O serie de alte boli sau situaţii patologice pot determina o reacţie inflamatorie retroperitoneală urmată de fibroză:

- afecţiunile inflamatorii ale membrelor inferioare cu limfangită ascendentă;
- intervenţii multiple pe viscerele abdominale;
- purpura hemoragică Henoch-Schonlein;
- afecţiunile căilor biliare;
- gonoreea, tuberculoza;
- sarcoidoza;
- iradierea în scop terapeutic.

În linii generale, nici una din investigaţiile descrise în cadrul explorărilor paraclinice nu poate tranşa cu certitudine diagnosticul care va fi precizat, de multe ori, prin biopsie intraoperatorie.

24.6. Evoluţia

Este de regulă îndelungată şi progresivă spre uremie. Oarecum caracteristică este evoluţia ondulantă, cu agravări şi remisiuni spontane.

24.7. Tratamentul

În funcţie de etapă şi complicaţiile existente în momentul diagnosticului, terapeutica medicale şi chirurgicale.

Ori de câte ori este posibil se va suprima agentul cauzal (drenajul colecţiilor supurate sau hematice, tratarea infecţiilor, excizia neoplasmelor, rezecţia anevrismelor, suprimarea analgeticelor).

Pentru formele cu alură inflamatorie (VSH crescut, leucocitoză) şi fără fenomene obstructive urinare se va aplica sistematic corticoterapia (se începe cu 40-60 mg ***Prednison***; pe măsură ce semnele urinare şi urografice regresează se reduce treptat doza până la doza de întreţinere de 5-10 mg.zilnic, sub controlul permanent al V.S.H., formulei leucocitare, creatininemiei, U.l.V. şi echografiei). Tratamentul steroidian poate fi folosit şi preoperator pentru ameliorarea parametrilor urodinamici şi scăderea valorilor azotemice precum şi postoperator (după ureteroliză) mai ales dacă examenul histopatologic evidenţiază o componentă inflamatorie importantă.

Stabilizări ale evoluţiei poate aduce şi radioterapia în doze antiinflamatorii (maxim *2000 rad*).

Antibioterapia izolată nu are nici o eficacitate.

Studii recente au demonstrat eficienţa ***Tamoxifenului*** în tratamentul fibrozei retroperitoneale idiopatice (Loffeld şi van Weel).

La cei cu alterări importante ale funcţiei renale ca urmare a obstrucţiei urinare (uremie, oligoanurie) se va asigura cât mai rapid drenajul urinii (***cateterism ureteral***, eventual sonde autostatice - double J - ce se montează de obicei cu uşurinţă neîntâlnindu-se obstacol - sau ***nefrostomie percutanată***) permiţând astfel ameliorarea parametrilor biologici şi corectarea dezechilibrelor hidro-electrolitice şi acido-bazice în vederea intervenţiei chirurgicale. Mai mult chiar, menţinerea cateterelor ureterale în timpul ureterolizei uşurează mult identificarea şi disecţia ureterelor din masa fibroasă iar postoperator (vor fi păstrate 10-20 zile) previne apariţia fistulelor ureterale, întrucât există riscul lezării ureterelor (şi aşa fragilizate, ischemiate) în cursul disecţiei.

Tratamentul chirurgical propriu-zis este rezervat cazurilor cu ureterohidronefroză avansată în momentul diagnosticului sau celor la care tratamentul medical nu poate opri evoluţia progresivă a fibrozei şi degradarea renală. în principiu, se va practica ***ureteroliza*** prin abord larg median xifopubian transperitoneal, cu eliberarea ureterelor din placa fibroasă până în ţesut sănătos (există de obicei un plan de clivaj). Nu se va încerca excizia plăcii fibroase, care ar comporta riscuri hemoragice prohibitive, însă se va biopsia obligatoriu, în vederea examenului histopatologic(pentru excluderea unei eventuale neoplazii).

Ureterele eliberate vor fi separate din placa fibroasă prin una din următoarele manevre:

- ***intraperitonizarea ureterelor*** (în şanţurile parietocolice libere în cavitatea peritoneală sau îngropate într-un repliu al peritoneului colonului) din zona subpielică până la nivelul încrucişării cu vasele genitale (cea mai folosită).
- ***interpunerea de ţesut grăsos retroperitoneal*** între uretere şi marginile laterale ale plăcii fibroase;
- ***interpunerea colonului***, ascendent sau descendent între uretere şi marginile laterale ale plăcii fibroase;
- ***înfăşurarea ureterelor în lambouri epiploice pediculate***(Tresider 1972)asigură şi o mai bună vascularizaţie a ureterului atrofie.

Indiferent de tehnica folosită, procedura se va face bilateral chiar dacă afecţiunea este mai evidentă numai pe o parte (datorită interesării aproape certe şi a părţii opuse în cursul evoluţiei bolii). Dacă ureteroliza lasă conductul devitalizat, inert, fără şanse de recuperare, se poate recurge la ureteroileoplastie totală izoperistaltică pentru prevenirea refluxului (având ca inconvenient acidoza hipercloremică de rezorbţie).

Unele cazuri de înglobare a pediculuiui renal pot impune autogrefarea rinichiului pe vasele iliace(dacă acestea nu sunt interesate de fibroză). În cazuri excepţionale, se poate face vasculoliză (eliberarea aortei şi arterelor iliace comune din placa fibroasă).

Rezultatele sunt cu atât mai bune cu cât intervenţia a fost făcută mai precoce, bilateral iar eliberarea ureterelor a fost mai completă.

25. BOALA PEYRONIE

Pănuş A., Ciovică V.

Boala Le Peyronie (descrisă pentru prima dată de François la Peyronie, medicul personal al lui Ludovic XV- de unde și numele) sau indurația plastică de corpi cavernoși (sau indurația plastică a penisului) este o afecțiune caracterizată prin apariția la nivelul tunicii albuginee a corpilor cavernoși a unor noduli sau plăci de țesut fibros, ce pot determina dureri și deformări ale penisului în erecție, cauzând în unele cazuri grade variate de disfuncție erectilă.

Prevalența bolii este de 0,4 - 3,5%, fiind intâlnită preponderent la bărbații între 40 și 70 ani.

25.1. Etiopatogenie

Cauzele exacte ale bolii nu sunt nici în prezent suficient precizate. Există mai multe teorii ce caută să explice mecanismele patogenice.

- **Traumatismele** (microtraumatismele) **peniene** Este în prezent teoria cea mai acceptată. Aceste traumatisme ale penisului în erecție pot provoca leziuni minore la nivelul tunicii albuginee și microhemoragii în spațiile subtunicale, cu eliberarea unor cytokine profibrotice, cum ar fi TGFβ (transforming growth factor) - care stimulează producerea de colagen de către fibroblești), precum și a unor factori chimiotactici pentru celule inflamatorii (fibroblești) (PDGF-α și β), toate aceste fenomene ducând la stimularea și creșterea producției de colagen la acest nivel, determinând apariția unei fibroze în exces la nivelul albugineei.
- **Predispoziția genetică și factorii autoimuni** S-a constatat o agregare familială a acestei maladii, precum și o prevalență mai mare a bolii la bărbații care au (și) contractură palmară Dupuytren, contractură Ledderhouse, boala Paget, HLA B27. Mai mult chiar, la pacienții cu boala Peyronie au fost puse în evidență diferite grade de autoimunitate, fapt care ar veni în sprijinul teoriei că reacția autoimună posttraumatică ar fi cauza exacerbării fibrozei locale.
- **Anomalii citogenetice** A fost demonstrată existența unei instabilități cromozomiale în fibroblaștii din plicile Peyronie, aspecte similare găsindu-se și în mostrele de țesut pathologic prelevate de la pacienții cu contractură Dupuytren.
- **Alți factori de risc** incriminați ar fi fumatul și bolile cardiovasculare.

Concluzionând, patogenia bolii Peyronie ar fi următoarea: pe un teren predispus (eventual cu determinism genetic), microtraumatismele peniene din timpul actului sexual pot duce la delaminări ale tunicii albuginee și microhemoragii, cu declanșarea locala a unui proces inflamator complex, al cărui rezultat final este distrucția fibrelor elastice din structura albugineei și înlocuirea acestora cu fibre colagene în exces, asociată uneori cu depuneri calcare. Porțiunea respectivă își va pierde elasticitatea și complianța, nu se va mai expansiona în erecție, rezultând deformarea peniană.

25.2. Anatomia patologică

În stadiile inițiale ale bolii se constată prezența unui infiltrat inflamator perivascular la nivelul țesutului conjunctiv dintre albuginee și țesut cavernos; în stadiile mai avansate, toată această zonă este înlocuită de fibroză.

Procesul inflamator se poate opri în evoluție sau, în cazul în care s-a ajuns la fibroză, există posibilitatea calcificării acesteia.

25.3. Evoluție

La cca. jumătate din pacienți, boala se stabilizează, la 10-20% se ameliorează, iar la 30-40% se agravează față de momentul diagnosticului.

25.4. Manifestări clinice

Faza de debut (corespunde modificărilor inflamatorii evolutive), se caracterizează prin încurbarea penisului în erecție (cel mai frecvent dorsal), durere în timpul erecției (uneori, inconstant). În unele cazuri , nodulul sau placa fibroasă poate fi palpat în stare de flaciditate a penisului.

In faza cronica consistența plăcii fibroase crește, devine mai dură, devierea penisului în erecție se stabilizează, pacientul prezentând disfuncție erectilă.

25.5. Diagnostic

Începe cu o anamneză psiho-sexuală și medicală detaliată privind debutul afecțiunii, prezența durerii și mai ales a deformării peniene, eventual a plăcii fibroase, existența (eventual) a disfuncției erectile și gradul acesteia.

- În multe cazuri, **durerea în ereție** poate fi unicul semn de debut, fiind altfel și manifestarea cel mai mult influențată de medicația locală. Prezența durerii și persistența acesteia sugerează că procesele inflamatorii locale sunt active și reprezintă o contraindicație absolută pentru tratamentul chirurgical. Intensitatea durerii variază, fiind de obicei mai mare la debutul afecțiunii și având tendința să diminue pe măsură ce leziunile se stabilizează.
- **Prezența plăcii (plăcilor) fibroase (palpator).** Pot fi întalnite plăci de diverse forme, dimensiuni, unice sau multiple, mai mult sau mai puțin dure, cu diverse localizări (in ordinea frecvenței: la nivelul feței dorsale a penisului, septul intercavernos, fața ventrală a penisului). În formele cele mai agresive ale bolii, penisul este transformat aproape în totalitate într-un bloc fibros. În fazele de debut ale afecțiunii, există situații în care numai palparea foarte amănunțită a penisului, la un pacient ce acuză dureri și deformare peniană în erecție, poate decela o foarte mică zonă de indurație, sugestivă pentru această boală.
- **Deformarea (devierea) peniană**

Descrisă de pacienți ca ” gâtuitură”, ”strangulare”, ”încurbare”, ”scurtare” și observabilă de obicei numai în erecție, poate fi în diverse planuri - cel mai frecvent dorsal; poate fi întâlnită și cea în plan dorso-lateral, mai rar în plan lateral sau ventro-lateral. Din punct de vedere funcțional, deviațiile dorsale sunt mai bine tolerate decât cele ventral sau laterale. Există și pacienți cu mai multe plăci fibroase, situate pe fețele opuse ale penisului sau la nivelul septului intercavernos, în cazul acestora nefiind prezentă devierea penisului în erecție, eventual ei reclamând un oarecare grad de scurtare peniană.

25.6. Evaluarea paraclinică

De elecție este ecografia peniană (eventual Doppler), care precizează cu acuratețe localizarea, numărul și dimensiunea plăcilor, gradul de impregnare calcară, furnizând informații asupra modificărilor vascularizației peniene la cazurile ce asociază disfuncție erectilă.

De menționat (rar utilizate azi): cavernosografia, cavernosometria, scintigrafia peniană (cu Ig G umană marcată cu Tc99 - poate diferenția faza acută de cea cronică (stabilă) a bolii).

Ar fi de amintit ca metodă de evaluare testarea farmacologică a erecției - prin injectare intrapeniană de papaverină sau PGE1 - atât pentru evaluarea deformării peniene, cât si pentru evaluarea funcției erectile.

25.7. Tratament

Diferă în perioada acută, evolutivă a bolii față de momentul în care aceasta a devenit cronică, stabilă. Prin urmare, înainte de începerea tratamentului este important de stabilit în ce fază se află boala, lucru nu totdeauna ușor. În principiu, prezența durerilor, debutul relativ recent al acuzelor (zile, săptămâni) ar sugera că este vorba de faza acută, în timp ce prezența plăcii fibroase stabile în timp (ca mărime și consistență) și a unei deformări peniene constante în erecție, cu absența durerii, sunt caracteristice mai degrabă fazei cronice a bolii.

25.7.1. Medicația orală

Vitamina E Este un trofic pentru aparatul genital masculin, cu proprietăți antioxidante și antifibrotice (2 drajee/zi, minim 4 luni).

Tamoxifen Este un antiestrogen nesteroidian cu efect antiinflamator și antifibrinogenetic.

Potabaa (potassium-amino-benzoat). Este un produs aparținând complexului vitaminic B, cu acțiune antifibrotică. Prezintă inconvenientul excreției rapide prin urină, necesitând administrarea la intervale de timp relativ scurte și în doze mari (12cpr/zi, în 6 doze, timp de 3-6 luni).

Colchicina Acționează prin scăderea sintezei de colagen și creșterea activității colagenazei (0,6-1,2mg de 2 ori pe zi, timp de 3-5 luni). În general nu este bine tolerată, cele mai frecvente reacții adverse fiind supresia medulară și tulburările gastro-intestinale.

25.7.1.2. Terapia cu unde de șoc extracorporeale (pe principiul ESWL). Rezultatele sunt discutabile putând apare chiar agravarea bolii prin accentuarea fenomenelor inflamatorii locale.

25.7.1.3. Radioterapia De asemenea cu rezultate contradictorii, datorită riscului mare de fibroză cavernoasă și disfuncție erectilă secundară severă.

25.7.1.4. Medicația intralezională

- **Colagenaza** Acționează prin degradarea colagenului.
- **Blocanții canalelor de calciu (Verapamilul)** Acționează prin creșterea activității colagenazei extracelulare, scăderea metabolismului fibroblaștilor, reducerea depozitelor extracelulare de colagen. (Doza: 10mg/săptămână timp de 10 săptămâni, cura putând fi repetată la diverse interval de timp).
- **Cortizonul (Dexametazona) (Diprophos)** Este un antiinflamator steroidian.
- **Interferonul α-2b** Acționează prin reducerea producerii de colagen ca urmare a inhibării activității fibroblaștilor, precum și prin creșterea activității colagenazei.

25.7.1.5. Iontoforeza Constă în administrarea transdermică a medicamentului cu ajutorul unui curent electric de 5mA (au fost folosite dexametazona și verapamilul), cu rezultate neconvingătoare.

25.7.2. Tratamentul chirurgical

Se face in scopul corectării deformării peniene, îndepărtării plăcii fibroase și eventual de rezolvare a disfuncției erectile asociate. Se adresează cazurilor cronice, cu plăci fibroase stabile de minim 6 luni, cu deformări persistente. Se va recurge la intervenția chirurgicală numai după informarea completă și detaliată a pacientului asupra procedurii, cât și asupra posibilelor consecințe ale acesteia (de exemplu scurtarea penisului).

Operatia Nesbit Constă în excizia unei porțiuni de albuginee de pe fața ventrală a penisului, de la nivelul convexității minime de încurbare.

Corporoplastia Yahia Presupune incizia longitudinală a albugineei (fără excizie), urmată de sutura transversală, la nivelul convexității maxime de încurbare.

Tehnica Schroeder Presupune plicatura albugineei feței convexe.

Procedurile mai sus menționate urmăresc obținerea rectitudinii peniene în erecție, fără a se adresa plăcii de fibroză (care rămâne pe loc) și sunt grevate de riscul scurtării penisului (asupra căruia pacientul trebuie să fie informat în prealabil).

Excizia chirurgicală a plăcii fibroase și grefa (dermică sau sintetică). Procedeul are rezultate proaste din punct de vedere al păstrării funcției erectile.

Incizia plăcii fibroase cu patch de venă safenă sau fascie temporală.

Corporoplastia cu montare de proteză peniană semirigidă.

26. DISFUNCȚIA ERECTILĂ ȘI TULBURĂRI DE EJACULARE

Pănuş A., Nedelcută C.

26.1 Disfuncția erectilă

26.1.1. Definiţie. Prevalenţă

Disfuncţia erectilă (DE) este definită ca **incapacitatea persistentă** de **a obţine sau menţine** o erecţie suficientă pentru a avea o performanţă sexuală satisfăcătoare. (EAUG)

DE poate afecta sănătatea psihică și psihosocială și poate afecta calitatea vieții pacienților și a partenerelor acestora.(EAUG)

Tot mai multe date ne arată că DE poate fi o manifestare precoce a bolilor cardiovasculare.(eaug)

Primul studiu important în care a fost evaluată amploarea afecţiunii a fost publicat de Feldman şi colab. în 1994 (Massachusetts Male Aging Study). În acest lot de bărbaţi, cu vârste cuprinse între 40 şi 70 de ani, prevalenţa a fost de 17,2% pentru DE minimă, 25,2% pentru DE moderată şi 9,6% pentru DE completă, prevalenţa combinată fiind de 52%. Braun şi colab. au publicat în 2000 rezultatele altui studiu (Cologne Male Survey) în care prevalenţa a fost de 19,2% pe un lot de bărbaţi cu vârsta între 30 şi 80 de ani, cu o creştere de la 2,3 la 53,4% pe măsura înaintării în vârstă. În alte studii prevalenţa DE s-a ridicat la aproximativ 40% din numărul celor chestionaţi.

26.1.2. Noţiuni de anatomie şi fiziologie

Penisul este alcătuit din trei corpi cilindrici cu structura formată din ţesut erectil, cei doi corpi cavernoşi situaţi dorsal şi corpul spongios, dispus ventral, care înconjoară uretra şi se termină cu glandul penian. Extremitatea proximală (rădăcina) corpilor cavernoşi este inserată pe osul pubian. La nivelul penisului corpii cavernoşi vin în contact prin septul penian, dispus sagital, în plan median. Corpii cavernoşi şi corpul spongios sunt fiecare acoperiţi la exterior de un înveliş fibroelastic foarte rezistent, tunica albuginee, care este mai bine reprezentată la nivelul corpilor cavernoşi. La exteriorul albugineei, învelind cele trei formaţiuni erectile, se găseşte o membrană elastică groasă numită fascia lui Buck (fascia profundă).

Ţesutul erectil este o structură trabeculară fibro-musculară în care se delimitează spaţii vasculare comunicante, căptuşite cu un endoteliu fenestrat, numite sinusoide. Aceste caverne vasculare sunt interpuse între circulaţia arterială şi cea venoasă şi sunt colabate (în starea de flaciditate) sau destinse, pline cu sânge (în erecţie), în funcţie de tonusul fibrelor musculare netede din ţesutul erectil.

Vascularizaţia arterială a penisului provine din artera ruşinoasă, ramură din artera iliacă internă şi în mai mică măsură din artere ruşinoase accesorii, ramuri din artera iliacă externă sau obturatorie. Artera ruşinoasă se ramifică în artera bulbouretrală, arterele dorsale ale penisului (două) situate într-un şanţ median pe faţa dorsală a corpilor cavernoşi şi arterele cavernoase(două), fiecare cu un traiect central prin corpul cavernos pe care îl străbate. Corpul spongios şi glandul penisului sunt irigate de artera bulbouretrală şi arterele dorsale iar corpii cavernoşi de arterele cavernoase dar şi de arterele dorsale, prin ramuri circumflexe. Aportul de sânge în spaţiile sinusoidale ale ţesutului erectil cavernos se realizează prin ramuri desprinse din artera cavernoasă numite artere helicine. În ceea ce priveşte circulaţia venoasă, există două sisteme de drenaj:

- superficial, deasupra fasciei profunde (Buck);
- profund, care colectează sângele din sinusoide prin venele subtunicale (sub albuginee) care devin vene emisare (traversează albugineea) şi se termină în venele circumflexe (între albuginee şi fascia Buck); acestea din urmă se varsă în vena dorsală profundă care la rândul ei drenează sângele în plexul venos periprostatic. Sângele din corpul spongios este drenat de vene spongioase şi bulbare care ajung în acelaşi plex.

Inervaţia penisului este vegetativă (simpatică şi parasimpatică) şi somatică (senzitivă). În plus, muşchii ischiocavernos şi bulbocavernos sunt inervaţi somatic motor.

Inervaţia vegetativă este asigurată de:

- fibre simpatice cu origine în segmentele medulare T12-L2, care trec prin plexul hipogastric superior şi ajung în plexul pelvin prin nervii hipogastrici;
- fibre parasimpatice care provin din centrul sacrat al erecţiei (S2-S4) şi au staţie tot în plexul pelvin.

Din plexul pelvin emerg fibre postganglionare simpatice şi parasimpatice sub forma celor doi nervi cavernoşi care trec bilateral pe marginile laterale ale prostatei şi uretrei membranoase şi pătrund în corpii cavernoşi unde inervează fibrele musculare netede şi endoteliul.

Informaţiile aferente senzitive sunt adunate prin nervul dorsal al penisului, ramură terminală a nervului ruşinos, şi conduse în centrul sacrat al erecţiei, de unde pleacă spre hipotalamus şi cortexul senzitiv. În componenţa nervului dorsal al penisului par să intre şi fibre nervoase autonomice.

Nervul ruşinos conţine şi fibre motorii eferente care provin din nucleul sacrat Onuf şi inervează muşchiul ischiocavernos a cărui contracţie produce faza rigidă a erecţiei şi muşchiul bulbocavernos care se contractă ritmic asigurând expulzia spermei.

Erecţia este un *fenomen vascular* coordonat de *sistemul nervos central* şi controlat la nivel periferic prin *factori neuronali şi locali*. În plus, pentru o bună rigiditate şi o durată normală a erecţiilor (în special cele nocturne) este necesară o concentraţie normală de *testosteron* în plasmă.

La nivel central stimulii erotici care iau naştere în diverse zone ale creierului sunt analizaţi şi integraţi în hipotalamus unde sunt transformaţi în comenzi proerectile sau antierectile care pleacă spre centrul sacrat al erecţiei şi respectiv aria toraco-lombară T12-L2. În etajul central dopamina şi oxitocina sunt neurotransmiţători proerectili iar noradrenalina şi serotonina antierectili.

La nivel periferic factori neuronali şi factori locali controlează tonusul fibrelor musculare netede prin acţiunea lor contractilă sau relaxantă. Când fibrele sunt contractate sinusoidele sunt colabate şi penisul este flasc; invers, când musculatura netedă este relaxată spaţiile vasculare sunt destinse şi pline cu sânge iar penisul este în erecţie.

Starea de flaciditate a penisului este menţinută prin acţiunea combinată a mai multor mecanisme:

- **activitatea miogenică intrinsecă** a ţesutului erectil;
- tonusul **sistemului nervos simpatic** care eliberarează din terminaţiile periferice noradrenalină şi în măsură mult mai mică neuropeptidul Y; **noradrenalina, principalul neurotransmiţător periferic cu acţiune antierectilă,** activează **receptori alfa 1 adrenergici** de pe celulele musculare netede şi determină contracţia acestora;
- efectul contractil al unor **substanţe eliberate local de celulele endoteliale** care tapetează sinusoidele: **prostaglandina F 2 alfa** şi **endotelinele**;

Stimulii sexuali declanşează *erecţia peniană* prin intermediul **sistemului nervos parasimpatic** care eliberează acetilcolină şi oxid nitric (NO) şi relaxează musculatura netedă a penisului.

Acetilcolina acţionează indirect, prin stimularea eliberării de NO din endoteliul vascular şi sinusoidal şi inhibarea eliberării de noradrenalină din terminaţiile simpatice. La ora actuală există un consens privind rolul NO ca principal neurotransmiţător periferic cu acţiune proerectilă. Este eliberat de terminaţii nervoase parasimpatice nonadrenergice, noncolinergice (NANC) şi de celulele endoteliale sub efectul stimulant al acetilcolinei. NO este sintetizat din L-arginină endogenă sub acţiunea enzimei sintetaza oxidului nitric, forma endotelială (eNOS).

Alte substanţe intervin de asemenea în mecanismul erecţiei prin efectul relaxant asupra musculaturii netede din ţesutul erectil: polipeptidul intestinal vasoactiv (VIP) şi calcitonine gene related peptide (CGRP), eliberate din terminaţiile nervoase parasimpatice şi prostaglandina PGE 1, secretată de endoteliu.

La nivel intracelular contracţia sau relaxarea celulelor musculare netede este mediată de concentraţia de calciu din citoplasmă. Factorii neuronali şi locali antierectili menţin o concentraţie crescută de calciu care determină contracţia fibrelor musculare netede şi împiedică umplerea corpilor cavernoşi de

sânge. Invers, neurotransmiţătorii şi compuşii locali proerectili scad concentraţia intracelulară de calciu, produc relaxarea fibrelor musculare netede şi permit umplerea ţesutului erectil cu sânge.

Noradrenalina activează prin intermediul alfa 1 receptorilor fosfolipaza C (PLC) care transformă fasfatidilinozitol difosfatul (PIP) în diacilglicerol (DAG) şi inozitol trifosfat (IP3), care cresc concentraţia intracelulară de calciu prin influx din exterior şi respectiv eliberare din reticulul sarcoplasmic.

NO pătrunde în celulă şi activează enzima guanilat ciclaza (GC) care desface guanozin trifosfatul (GTP) cu eliberarea de guanozin monofosfat ciclic (GMPc). VIP şi PGE 1 acţionează prin alt mesager secund: activează adenilat ciclaza (AC) care transformă adenozin monofosfatul ciclic (AMPc) în adenozin monofosfat ciclic (AMPc). GMPc şi AMPc sunt mesageri de ordinul doi care activează protein kinaze dependente, care la rândul lor fosforilează anumite proteine sau canale ionice având ca rezultat scăderea concentraţiei intracelulare de calciu şi relaxarea celulelor musculare netede. Ambii mesageri sunt degradaţi prin acţiunea fosfodiesterazelor (PDE) şi transformaţi în compuşi inactivi, GMP şi respectiv AMP. În organismul uman au fost descrise peste 10 tipuri de PDE dintre care PDE 5 este izoenzima cu cea mai mare importanţă în activitatea erectilă. În afară de ţesutul muscular neted de la nivelul penisului, PDE 5 a mai fost pusă în evidenţă în ţesutul muscular neted vascular şi gastrointestinal şi în plachete.

Tratamentul disfuncţiei erectile a fost revoluţionat prin descoperirea inhibitorilor de PDE 5 care ameliorează erecţia declanşată de stimularea sexuală prin creşterea concentraţiei mesagerilor intracelulari şi facilitarea relaxării ţesutului muscular neted din corpii cavernoşi.

Există două tipuri de erecţie: psihogenă, indusă de stimuli erotici care acţionează a nivel central şi reflexogenă, declanşată prin stimularea directă a organelor genitale care activează centrul sacrat al erecţiei.

Fazele ciclului sexual la om sunt: flaciditate, umplere şi tumescenţă, erecţie deplină, erecţie rigidă (prin contracţia muşchiului ischiocavernos) şi detumescenţă

26.1.3. Fiziopatologie

A. DE vasculogenă

Poate fi arteriogenă, cu reducerea fluxului sanguin în corpii cavernoşi şi venogenă, în care există o afectare a mecanismului veno-ocluziv, cu pierderea sângelui în cantitate mare prin venele emisare. Disfuncţia arteriogenă reprezintă 40-80% din cazurile de disfuncţie organică. Principala cauză este arterioscleroza, de obicei difuză, pentru care HTA, diabetul, hiperlipidemia, şi fumatul sunt factori de risc. Mai rar poate fi provocată de leziuni traumatice ale arterelor (fracturi de bazin sau contuzii perineale sau peniene). Fluxul arterial scăzut:

1. afectează erecţia în mod direct, „imediat”, prin expansiunea incompletă a sinusoidelor;
2. produce ischemia ţesutului muscular neted cu disfuncţia şi în final fibroza acestuia, ceea ce scade suplimentar distensibilitatea corpilor cavernoşi;

Ca urmare, mecanismul veno-ocluziv nu mai funcţionează normal deoarece sângele „fuge” din corpii cavernoşi prin venulele subtunicale care nu mai sunt comprimate eficient. Se instalează deci, de regulă, **o disfuncţie venogenă secundară** care în practică este mult mai frecventă decât disfuncţia venogenă primară (anomalie venoasă). În concluzie, disfuncţia erectilă vasculogenă are în majoritatea cazurilor un mecanism combinat: arteriogen (primar) şi venogen (secundar).

B. DE neurogenă

Se întâlneşte la 10 - 20% din totalul pacienţilor şi poate fi clasificată în funcţie de nivelul la care apar leziunile nervoase:

- **Centrală**
  - **Supraspinală**, are un tablou clinic variat în funcţie de predominenţa stimulilor proerectili sau antierectili şi poate să apară în accidente vasculare cerebrale, tumori, inflamaţii, traumatisme, boli degenerative, epilepsie, Parkinson, Alzheimer;
  - **Spinală**:
    - Deasupra centrului sacrat al erecţiei: de obicei se menţine erecţia reflexogenă iar în cazul leziunilor incomplete intervin stimulii psihogeni care menţin funcţia erectilă.

- La nivelul centrului sacrat al erecţiei: disfuncţia este completă

- **Periferică**, prin leziuni ale filetelor nervoase aferente sau eferente: neuropatia autonomă din diabetul zaharat, etilismul cronic, uremie, polineuropatie, etc.

C. DE anatomică/structurală

Anumite afecţiuni ale penisului cum ar fi: boala Peyronie, ruptura de corpi cavernoşi, curbura congenitală a penisului, micropenisul, hipospadiasul şi epispadiasul pot altera funcţia erectilă.

D. DE endocrină

Testosteronul, cel mai important androgen plasmatic, este secretat în cea mai mare parte de testicule (90-95%). Este în primul rând important pentru viaţa sexuală, prin acţiunea androgenică: menţine dorinţa sexuală şi contribuie la menţinerea unei erecţii normale, în special erecţia nocturnă, dar are şi o acţiune anabolică importantă. Hipogonadismul conduce la scăderea libidoului şi afectează erecţia prin reducerea rigidităţii şi duratei acesteia.

Hiperprolactinemia produsă, de cele mai multe ori, de un adenom hipofizar, determină scăderea secreţiei de GnRH de către hipotalamus şi reducerea secreţiei hipofizare de LH şi FSH cu reducerea producţiei de testosteron şi a spermatogenezei. Se discută şi o acţiune inhibitorie directă a prolactinei asupra testiculelor.

E. DE psihogenă

A fost considerată pentru mult timp cea mai frecventă formă de disfuncţie erectilă. Pe măsura aprofundării mecanismelor erecţiei şi a apariţiei unor noi mijloace de investigaţii raportul dintre DE psihogene şi cele organice s-a inversat. De asemenea raportul se inversează o dată cu înaintarea în vârstă: DE psihogene apar la **70% dintre bărbaţii sub 35 de ani** şi la numai **10% dintre cei peste 50 de ani**. În 10% din cazuri s-a constatat asocierea factorilor psihogeni şi organici.

DE psihogene pot fi primare şi secundare. Etiologia este complexă (depresia şi schizofrenia, anxietatea de performanţă sexuală, conflicte în cadrul cuplului, experienţe traumatizante în copilărie, adolescenţă sau legate de primele experienţe sexuale, educaţia restrictivă în familie, stressul social sau profesional, etc.) iar mecanismele sunt complexe şi incomplet explicate.

În practică, există posibilitatea unei orientări rapide în ceea ce priveşte etiologia organică sau psihogenă a disfuncţiei erectile.

DE organică	DE psihogenă
Debut insidios sau după o boală	Debut brusc fără legătură cu vreo boală
Disfuncţie permanentă	Disfuncţie situaţională
Erecţii matinale sau nocturne absente	Erecţii matinale sau nocturne normale
Vârsta peste 60 de ani	Vârsta sub 60 de ani
Orgasm şi ejaculare păstrate	Orgasmul şi ejacularea pot fi absente
Factori de risc prezenţi	Factori de risc absenţi

Tabel 26.1. DE organică/DE psihogenă

Depresia şi disfuncţia erectilă sunt adesea concomitente iar relaţia dintre ele poate lua mai multe forme: DE poate fi simptom al depresiei, DE poate fi cauză a depresiei, DE poate fi efect secundar al medicaţiei antidepresive, depresia şi DE pot avea o cauză comună (de ex. o boală vasculară).

F. DE iatrogenă

Poate să apară în urma unor intervenţii chirurgicale, ca reacţie secundară a unor medicamente şi prin radioterapie.

Intervenţiile chirurgicale pot afecta comanda nervoasă la nivel central (creier, măduva spinării) sau la nivel periferic (plexul pelvin, nervii cavernoşi) după exereze radicale ale organelor pelvine: vezica urinară, prostată, rect. Vascularizaţia peniană poate fi interferată în cursul altor intervenţii pentru priapism, boala Peyronie, sindrom Leriche, etc.

Disfuncţia erectilă indusă medicamentos reprezintă o problemă de diagnostic şi tratament. Cuantificarea efectului antierectil al unui medicament este dificilă în practică, în condiţiile în care afecţiunea tratată poate fi ea însăşi cauză de disfuncţie erectilă iar terapia este de cele mai multe ori multimedicamentosă. Pe de altă parte există dovezi puţine că modificarea tratamentului ar conduce la o normalizare a funcţiei erectile.

Radioterapia pelvină poate afecta funcţia erectilă probabil prin fenomene de vasculită care alterează atât circulaţia cât şi inervaţia cavernoasă.

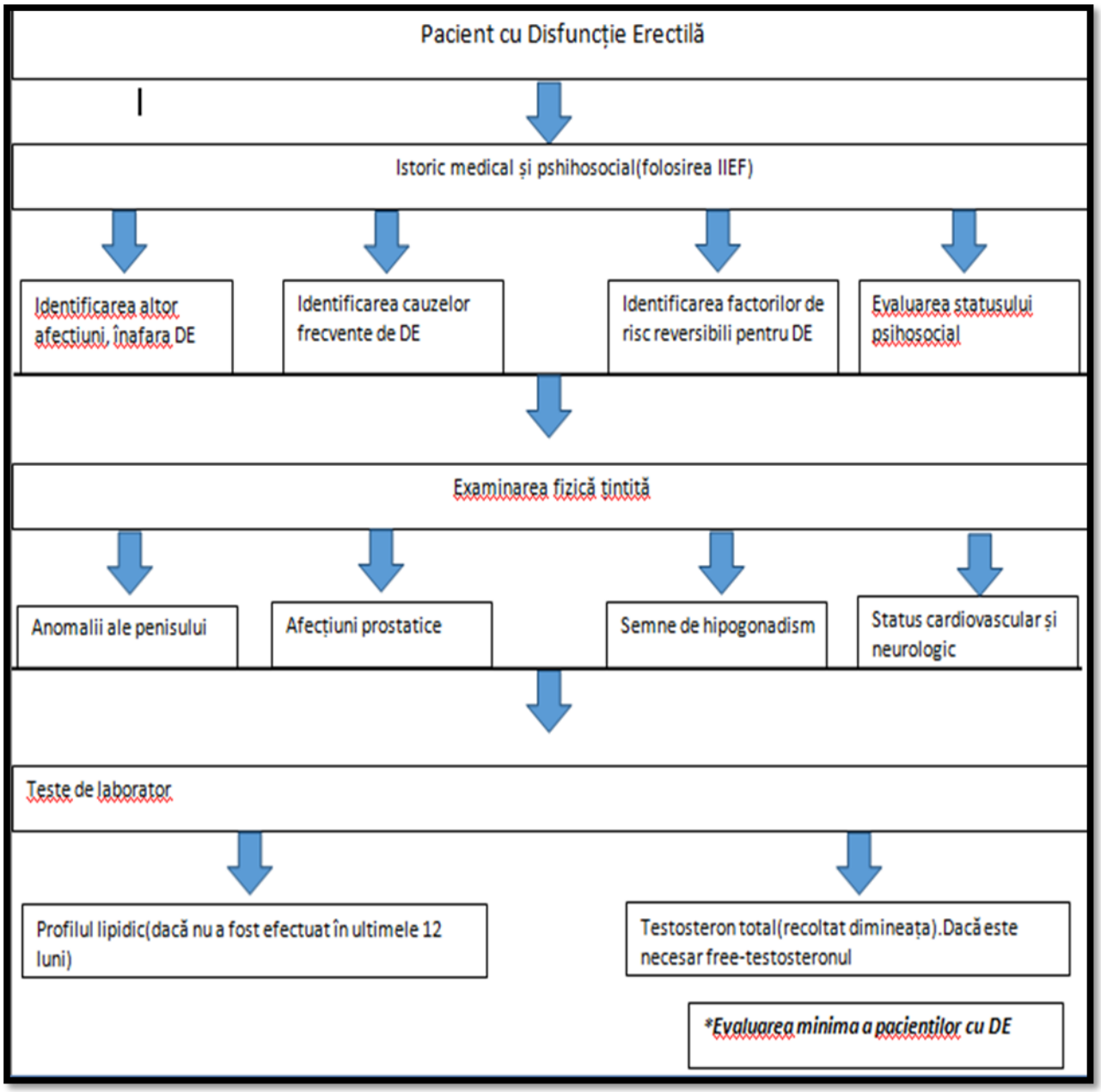

Tabel 26.2.Strategia de investigare a pacientului

26.1.4. Diagnosticul

În conducerea unei anamneze sexuale trebuie respectate anumite principii: utilizarea unui limbaj adaptat nivelului de cunoştinţe al pacientului şi partenerului, alocarea unui timp suficient şi asigurarea confidenţialităţii şi intimităţii în cursul discuţiei, aprecierea influenţei factorilor socio-culturali şi a unor credinţe religioase în etiopatogenia, diagnosticul şi tratamentul problemelor sexuale.

Scalele de măsurare a intensităţii şi impactului simptomelor de disfuncţie erectilă permit evaluarea severităţii afecţiunii şi cuantifică suferinţa subiectivă asociată cu această afecţiune. Cea mai cunoscută scală este **Indexul Internaţional al Funcţiei Erectile (IIEF)**, un chestionar cu 15 întrebări care măsoară diferite aspecte ale funcţiei sexuale masculine: erecţia, orgasmul, ejacularea, dorinţa sexuală.

În practică este recomandată folosirea a 2 scale mai scurte:

A. Chestionarului SHIM (Sexual Health Inventory for Men) un chestionar mai scurt, care conţine 5 întrebări selecţionate din IIEF pe baza cărora se apreciază capacitatea de a obţine şi menţine o erecţie. Chestionarul poate fi completat de pacient singur (autoadministrat) sau poate fi administrat de medic. Fiecare întrebare are 5 variante de răspuns din care se alege numai una. Prin însumarea cifrelor corespunzătoare răspunsurilor se obţine scorul final care se interpretează astfel:

⇒ Scor 5-10 = disfuncţie erectilă severă

⇒ Scor 11-15 = disfuncţie erectilă moderată

⇒ Scor 16-20 = disfuncţie erectilă uşoară

⇒ Scor 21-25 = funcţie erectilă normală

B. Scala de determinare a impactului DE cuantifică **suferinţa subiecivă** asociată cu DE prin adresarea unei întrebări similare cu cea care cuantifică suferinţa subiectivă în cazul hiperplaziei benigne de prostată: dacă ar trebui să vă petreceţi restul vieţii cu starea actuală a funcţiei erectile, cum v-aţi simţi? Pacientul acordă puncte în ordine crescătoare pentru 5 variante de răspuns: foarte nemulţumit (1), mai degrabă nemulţumit (2), mulţumit şi nemulţumit în egală măsură (3), mai degrabă mulţumit (4), foarte mulţumit (5).

Anamneza continuă cu investigarea stilului de viaţă şi a consumului de alcool, tutun sau droguri recreaţionale (heroină, cocaină, metadonă).

Anamneza medicală trebuie să evidenţieze dacă:

⇒ pacientul a fost vreodată diagnosticat cu una din următoarele **afecţiuni**:

- **HTA**, boli de inimă (infarct, cardiopatie ischemică dureroasă sau nedureroasă), boli vasculare (accident vascular cerebral, accident ischemic tranzitoriu, arteriopatie obliterantă, anevrism, etc.);
- **diabet** (glicemie crescută), hiperlipidemie (colesterol sau trigliceride crescute); obezitate;
- **boli endocrine**;
- **boli neurologice** (boala Parkinson, leziuni sau inflamaţii ale măduvei spinării, traumatisme ale coloanei vertebrale);
- **boli ale prostatei**: adenom, infecţii, PSA crescut, sau pur şi simplu simptome ale aparatului urinar inferior (LUTS);
- **boli cu transmisie sexuală**;
- **traumatisme sau leziuni ale penisului, testiculelor, perineului, rectului, pelvisului**;
- nefropatii, hepatopatii, boli neoplazice maligne;
- probleme emoţionale (depresie, anxietate, alte boli psihice);
- apneea în somn (sforăit sever, somnolenţă diurnă), oboseală sau slăbiciune cronică;

⇒ dacă a urmat tratamente cu următoarele **medicamente în ultimele 3 luni**: antidepresive, antipsihotice, antihipertensive (mai ales diuretice şi beta-blocante), antiandrogeni, antihistaminice, etc.

⇒ dacă a suferit **intervenţii chirurgicale** pelvine, perineale, peniene sau **radioterapie pelvină**.

În sfârşit, în **evaluarea statusului psihologic** actual se abordează aspectele de mai jos:

⇒ personale:

- temeri sau inhibiţii sexuale;
- probleme în găsirea partenerilor;
- nesiguranţă asupra identităţii sexuale personale;
- dacă a fost victima unui abuz emoţional sau sexual;
- probleme de comunicare cu membrii familiei;
- stress emoţional sau fizic;
- depresie, anxietate sau probleme emoţionale;
- probleme recente financiare sau cu serviciul;

⇒ legate de parteneră:

- probleme de sănătate;
- interes sexual;
- performanţă sexuală;
- teamă sexuală, inhibiţii;
- dacă a fost victima unui abuz sexual;

Examenul fizic urmăreşte:

⇒ aspectul general şi **caracterele sexuale secundare** (ginecomastie, distribuţia pilozităţii corporale, distribuţia ţesutului adipos);

⇒ TA şi pulsul periferic;

⇒ **examenul organelor genitale externe** şi **examenul testiculelor**;

⇒ tuşeul rectal la pacienţi peste 45 ani;

⇒ ± examen neurologic ţintit:

- Sensibilitatea membrelor inferioare;
- Sensibilitatea şi tonusul perineal şi anal;
- Reflexul bulbo-cavernos: compresiunea glandului determină contracţia sfincterului anal;

Analizele de laborator efectuate în mod uzual sunt: glicemia a jeun, profilul lipidic (raportul HDL/LDL scăzut denotă un ric crescut de ateroscleroză), testosteronul seric (dozat dimineaţa, la toţi pacienţii sau numai la cei cu libidou redus sau testicule mici). Dacă valoarea testosteronului seric este scăzută sau terapia orală nu a dat rezultate se aprofundează explorarea pe linie endocrinologică: se repetă testosteronul şi se dozează suplimentar prolactina, FSH, LH, hormonii tiroidieni şi TSH.

În cazuri speciale sunt necesare **explorări specifice**, prezentate mai jos.

Tumescenţa şi rigiditatea penană nocturnă cu dispozitivul Rigiscan: prezenţa unei erecţii cu o rigiditate de cel puţin 60%, înregistrată la vârful penisului, care durează cel puţin 10 minute indică un mecanism erectil funcţional.

Testarea farmacologică a erecţiei prin injecţii intracavernoase (vezi la tratament) nu oferă certitudinea unui mecanism erectil normal în cazul unui test pozitiv (erecţie rigidă la 10 min. de la injectare, care durează 30 de min.). Erecţia poate fi indusă farmacologic chiar în prezenţa unei insuficienţe arteriale sau a unei disfuncţii veno-ocluzive. Singura consecinţa practică a unui test pozitiv este probarea eficacităţii terapiei intracavernoase.

Explorările vasculare sunt utilizate numai în cazuri speciale: în vederea unei intervenţii chirurgicale pentru reconstrucţie vasculară, din motive medico-legale sau la cererea pacientului. În aceste cazuri se pot efectua:

⇒ **ecografia Doppler color** a arterelor peniene după inducerea unei erecţii farmacologice prin injectarea de PGE1; o viteză maximă sistolică (VMS) sub 25 cm/s este semn de insuficienţă arterială; tehnica Power Doppler este mai sensibilă pentru detectarea fluxurilor lente în arterele mici;

⇒ **cavernosografia** sau **cavernosometria** pentru a evalua funcţia veno-ocluzivă;

⇒ **arteriografiapeniană**, indicată numai în cazul unei insuficienţe arteriale dovedită ecografic.

Evaluarea psihiatrică specializată

26.1.5. Tratamentul

Cu excepţia unor forme potenţial curabile prin tratament etiologic, DE nu poate fi vindecată. Pentru pacienţii cu DE există mai multe opţiuni terapeutice care, în marea majoritate a cazurilor, sunt adresate simptomului şi nu cauzelor.

Cu toate acestea, identificarea etiologiei şi tratarea aşa ziselor cauze „curabile" este primul pas în algoritmul terapeutic al pacientului cu DE. În categoria extrem de redusă a DE care poate beneficia de tratament etiologic intră DE de cauză hormonală, DE arteriogenă la pacienţi tineri şi DE psihogenă. De asemenea, schimbarea stilului de viaţă şi modificarea factorilor de risc, care trebuie să preceadă sau să însoţească tratamentul DE, ar putea fi privite ca o formă de tratament etiologic.

A.Tratamentul de prima linie

Farmacoterapia orală

Inhibitorii de PDE5 sunt: **sildenafil, vardenafil şi tadalafil**. Toate cele trei substanţe au eficienţă similară şi sunt bine tolerate.

GMPc este **mesagerul intracelular de ordinul doi** care joacă rolul central în mecanismul erecţiei. NO pătruns în celulă activează producţia de GMPc iar **PDE5 intervine în degradarea acestuia.** Prin urmare, inhibitorii de PDE5 permit acumularea crescută de GMPc în ţesutul cavernos şi amplificarea fenomenelor locale care stau la baza mecanismului erecţiei: relaxarea musculaturii netede, creşterea fluxului sanguin arterial şi dilatarea sinusoidelor. Aceşti compuşi au efect numai în prezenţa stimulului sexual, acţionând în sensul facilitării erecţiei prin modificarea condiţiilor locale.

Tip PDE5	Dozare (mg)	Doza iniţială (mg)	Instalare efect terapeutic (min)	Durată efect terapeutic (h)
Sildenafil (Viagra®)	25, 50, 100	**50**	30-60	6-12
Tadalafil (Cialis®)	10, 20	**10**	30	**24-36**
Vardenafil (Levitra®)	5, 10, 20	**10**	30	6
AVANAFIL ???????				

Tabel 26.3. xxxxxxxxx

Sildenafilul a fost primul PDE5 care a fost disponibil pe piață.Eficiența este definită prin capacitatea de a realiza o erecție sufientă pentru penetrarea vaginală.Efectul sildenafilului pare după 30-6-minute de la administrare.Eficiența poate fi scăzută de mesele bogate în grăsimi.Doza recomandată pentru inițiere este de 100 mg și se ajustează în funcție de răspunsul la tratament sau de apariția efectelor adverse.Eficiența poate fi menținută până la 12 ore.

Tadalafilul este eficient după doar 30 minute de la administrare.Eficiența poate fi menținută până la 36 ore și nu este afectată de concomitența administrării cu alimentația.Doza recomandată pentru pentru inițierea tratamentului este cea de 10 mg.

Vardenafilul îmbunătățește erecția în cadrul subgrupurilor dificil de tratat, pacienții diabetici, care au o rată scăzută de răspuns la acest tip de tratament. Vardenafilul este eficient dupa 30 de minute de la administrare. Se poate administra in doze de 5, 10 sau 20 mg, însă doza recomandata pentru începerea tratamentului este cea de 10 mg. Doza iniţială se adaptează în funcţie de efectul terapeutic şi efectele adverse. Pacientul trebuie să fie atenţionat asupra necesităţii stimulării sexuale pentru un efect optim al medicaţiei. Absorbţia poate fi prelungită, deci eficienţa redusă, după mese cu conţinut crescut de grăsimi. Administrarea se face la nevoie (on demand) dar nu mai mult de 3-4 ori/săpt.

Efectele adverse sunt în general uşoare şi auto limitate prin utilizarea continuă. Există două categorii de efecte comune acestei clase de medicamente: efecte determinate de inhibiţia izoenzimei PDE5 prezentă în ţesutul muscular neted din alte teritorii vasculare şi tubul digestiv (cefalee, hiperemie facială, congestie nazală, dispepsie) şi efecte produse prin inhibiţia altor izoenzime, cum este PDE6 din retină (tulburări vizuale). Alte efecte sunt caracteristice unui anumit produs ca de exemplu lombalgiile şi mialgiile în cazul tadalafilului.

Efect advers	Sildenafil	Tadalafil	Vardenafil
Cefalee	**12,8%**	**14,5%**	**16%**
Hiperemie facială	**10,4%**	4,1%	**12%**
Dispepsie	4,6%	**12,3%**	4%
Congestie nazală	1,1%	4,3%	**10%**
Ameţeală	1,2%	2,3%	2%
Defecte de vedere	1,9%		< 2%
Lombalgii		6,5%	
Mialgii		5,7%	

Tabel 26.4. Efecte adverse

Nitraţii organici (nitroglicerină, izosorbid mononitrat şi izosorbid dinitrat) alţi donori de oxid nitric sunt contraindicaţie absolută pentru administarea de inhibitori de PDE5 datorită riscului mare de hipotensiune arterială greu de controlat. Dacă un pacient care a utilizat un inhibitor de PDE5 are o criză de angină pectorală administrarea nitroglicerinei este contraindicată 24 h în cazul sildenafilului şi vardenafilului şi 48 h în cazul tadalafilului.

Alfa blocanţii, folosiţi în tratamentul hiperplaziei benigne a prostatei, reprezintă o contraindicaţie relativă pentru administarea inhibitorilor de PDE5 datorită riscului de hipotensiune ortostatică. Administarea concomitentă a celor două clase de medicamente trebuie făcută cu atenţie, în funcţie de doza şi tipul de produs.

Ketoconazolul, itraconazolul, eritromicina, claritromicina şi inhibitori de proteaze inhibă calea metabolică CYP3A4 şi scad degradarea inhibitorilor de PDE5 cu posibila creştere a nivelului seric al acestora, ceea ce presupune reducerea dozelor administrate. Invers, rifampicina, fenobarbitalul, fenitoina, carbamazepina sunt inductori ai CYP3A4 şi necesită creşterea dozelor de inhibitori ai PDE5.

Apomorfina (Uprima) este un agonist de dopamină care acţionează la nivelul hipotalamusului prin intermediul receptorilor dopaminergici D2. Îmbunătăţeşte funcţia erectilă prin facilitarea stimulilor erectili care apar la nivel central în timpul stimulării sexuale. În SUA nu a fost aprobată pentru tratamentul DE.

Se administrează sublingual în doză iniţială de 2 mg, care poate fi crescută la 3 mg. Efectul terapeutic se instalează rapid (în 20 min) datorită liposolubilităţii şi accesului rapid la nivelul sistemului nervos central. Eficacitatea şi satisfacţia pacienţilor care au utilizat apomorfină sunt mai reduse comparativ

cu sildenafilul. Efectele secundare sunt uşoare: greaţă, cefalee, ameţeli, sincopă (extrem de rar). Pacientul trebuie sfătuit să nu conducă două ore de la administrarea medicamentului, să stea jos dacă are ameţeli şi să evite alcoolul.

Indicaţiile actuale sunt limitate la pacienţii cu DE uşoară sau moderată şi DE psihogenă sau în cazul în care există contraindicaţie pentru inhibitorii de PDE5.

Yohimbina este un blocant alfa2 adrenergic cu acţiune dublă centrală şi periferică, care se utilizează în doză de 15-30 mg/zi. Delequamina este un antagonist alfa2 adrenergic mai selectiv decât yohimbina folosit în disfuncţiile psihogene. Trazodona este inhibitor al recaptării serotoninei la nivel central şi antagonist al receptorilor alfa adrenergici din celulele musculare netede cavernoase care produce erecţii prelungite şi priapism. Rolul lor în tratamentul DE este redus.

Ce înseamnă eşec terapeutic la medicaţia orală?

Înseamnă că pacientul nu reuşeşte să aibă o erecţie suficientă pentru penetrare vaginală sau erecţia nu durează suficient de mult pentru a termina actul sexual. Cauze pot fi legate de medicaţie, de doctor sau de pacient.

Cauzele dependente de **medicaţie** se referă la:

- Ratele de eficacitate ale substanţelor orale, care sunt limitate la aproximativ 70%;
- Existenţa unor subgrupuri de pacienţi la care medicaţia are eficacitate şi mai redusă;
- Existenţa efectelor adverse ale drogurilor;

Pe de altă parte, **medicul curant** poate avea un rol important în eşecul terapeutic prin:

- Instruirea incompletă sau incorectă a pacientului (privind necesitatea stimulării sexuale sau influenţa meselor asupra medicaţiei);
- Dozarea incorectă a medicamentului (absenţa titrării până la doza maximă, insuficienţa ajustării dozei);
- Lipsa unei monitorizări pe termen lung a acestei afecţiuni cronice;
- Diagnosticul eronat (forme „curabile” de DE care necesită tratament specific, alte disfuncţii sexuale);

Având în vedere aceste aspecte, se consideră că tratamentul oral nu este eficient dacă răspunsul erectil nu este adecvat după după cel puţin 4 încercări cu doza maximă tolerată de medicament, în condiţiile respectării indicaţiilor producătorului (mese, alcool, medicaţie concomitentă, stimulare sexuală).

În ceea ce priveşte pacientul, acesta poate avea aşteptări nerealiste de la tratament, doreşte asigurări privind efectul persistent al terapiei sau manifestă teamă privind complicaţii sau efecte adverse. Pe de altă parte, partenerul poate avea probleme care influenţează rezultatele terapiei.

După evaluarea terapiei, reluarea în unele cazuri a evaluării de bază, o evaluare amănunţită psiho-sexuală şi instruirea pacientului, se indică o reluare a terapiei cu cel puţin 4 încercări. Dacă răspunsul nu este satisfăcător trebuie repetat acelaşi protocol cu fiecare din cele patru medicamente orale. Numai dacă în aceste condiţii nu se obţine efectul scontat se pot analiza alte opţiuni terapeuice

B. Tratamentul de linia a doua

Injecţiile intracavernoase

Reprezintă o formă de terapie care poate aplicată cu succes la pacienţii care nu răspund la medicaţia orală. Cele mai folosite trei substanţe (monoterapie sau combinaţie) sunt: **prostaglandina PGE1**, **papaverina** şi **fentolamina**. Papaverina este considerată prima descoperită, efectul proerectil fiind observat de chirurgul francez **Ronald Virag** în **1982** la administrarea incidentală a substanţei intracavernos.

Alprostadilul, varianta sintetică a compusului endogen PGE1, comercializat sub diverse denumiri (Caverject, Edex/Viridal), este cea mai utilizată **monoterapie** intracavernoasă şi în acelaşi timp prima şi **singura formă de terapie aprobată** la pacienţii cu DE. Efectul vasodilatator şi de relaxare a fibrelor musculare netede se realizează prin stimularea adenilatciclazei care duce la creşterea AMPc intracelular şi scăderea consecutivă a nivelului de calciu intracelular.

După injectarea unei doze cuprinse între 5 şi 40 (de obicei 10-20) mcg efectul se instalează în 5-10 min şi durează în funcţie de doză. Soluţia pentru injectare este reconstituită dintr-o pulbere liofilizată şi are **stabilitate redusă** la temperatura camerei, fiind necesară refrigerarea în cazul unei utilizări ulterioare.

Tratamentul este **foarte eficient** (rezultate bune la 80% din pacienţi) şi în general bine tolerat. Există o serie de complicaţii care apar mai ales la nivel local: **durere la nivelul penisului sau erecţie dureroasă (15-17%)**, erecţie prelungită (5%) mergând până la priapism (1%) şi, pe termen lung, fibroză la nivelul ţesutului cavernos (2%). Hipersensibilitatea la alprostadil este o contraindicaţie specifică.

Nu în ultimul rând, costul ridicat este un dezavantaj.

Papaverina este un inhibitor neselectiv al fosfodiesterazei care produce, deci, creşterea concentraţiilor de GMPc şi AMPc în celula musculară netedă. A fost utilizată ca monoterapie, în doză de 20-80 mg, cu eficienţă în general moderată, mai bună în DE psihogenă şi neurogenă. Principalele avantaje sunt costul redus şi stabilitatea la temperatura camerei. Dezavantajele sunt, însă, importante, atât la nivel local - **priapism şi fibroza corpilor cavernoşi la până la 1/3 din pacienţi** - cât şi la nivel sistemic: ameţeală, paloare, transpiraţii reci (prin reflex vasovagal sau hipotensiune) sau creşterea enzimelor hepatice. Incidenţa priapismului este de 5 ori mai mare iar a fibrozei intracavernoase de 10 ori mai mare comparativ cu alprostadilul. La ora actuală nu se mai foloseşte ca monoterapie datorită acestor efecte adverse.

Fentolamina este un inhibitor neselectiv al receptorilor alfa adrenergici care blochează, astfel, efectul contractil al noradrenalinei asupra musculaturii netede cavernoase. Efectul terapeutic este slab când se foloseşte în monoterapie.

Un sfert din pacienţii care nu răspund la monoterapia cu Alprostadil obţin beneficii din **combinaţii terapeutice** ale celor trei agenţi. Efectul terapeutic sinergic permite obţinerea unei eficienţe egale sau mai mari decât în cazul monoterapiei în condiţiile reducerii dozelor fiecărui component cu scăderea consecutivă a reacţiilor adverse: durere peniană (1-5%), priapism (7-10%), fibroză (7%). Cele mai cunoscute combinaţii sunt: **papaverină + fentolamină** (Bimix) şi **papaverină + fentolamină + alprostadil** (Trimix).

Un procent de 5-10% din pacienţi nu pot fi trataţi eficient nici cu Trimix. În acest caz s-a recurs la **asocierea Sildenafilului** cu combinaţia celor trei agenţi, ceea ce a dat rezultate la o parte din pacienţi dar cu o incidenţă crescută a reacţiilor adverse.

În general **eficienţa injecţiilor intracavernoase este foarte mare la pacienţii cu DE de cauză psihogenă, hormonală şi neurogenă**, şi mai redusă în cazul etiologiei vasculare (sunt necesare doze mai mari). La unii pacienţi s-a constatat o îmbunătăţire a erecţiilor spontane după farmacoterapia intracavernoasă pe termen lung, fiind documentată şi o creştere a fluxului sanguin în corpii cavernoşi.

Pacienţii trebuie atent instruiţi pentru a-şi însuşi tehnica corectă a injecţiilor intracavernoase. Soluţia este injectată cu ajutorul unei seringi cu ac foarte fin, care se introduce perpendicular, pe faţa dorso-laterală a penisului, nu foarte superficial pentru că nu depăşeşte albugineea şi nici foarte profund pentru că poate leza artera cavernoasă şi determina apariţia unui hematom. După extragerea acului se presează locul injecţiei şi se masează uşor corpii cavernoşi pentru a asigura difuziunea substanţei. La locul injectării pot apărea echimoze sau mici hematoame.

Tulburările de coagulare sunt contraindicaţii generale ale injecţiilor intracavernoase. Unii pacienţi pot avea dificultăţi la autoinjectare datorită unor tulburări de vedere, a unei dexterităţii manuale scăzute sau obezităţii. Erecţia prelungită (peste 4 h) şi priapismul (erecţie prelungită peste 6 h, care devine dureroasă) sunt complicaţii care apar mai ales după injectarea papaverinei sau a unor combinaţii care conţin papaverină. Prin urmare **pacienţii cu risc de priapism** (în cadrul unor boli hematologice cum este siclemia) **au contraindicaţie** pentru injecţiile intracavernoase. Este de înţeles că boli psihiatrice grave sau alte afecţiuni sistemice importante sunt de asemenea contraindicaţii ale injecţiilor intracavernoase.

Pe termen lung, mai mult de jumătate din pacienţi renunţă la tratament, majoritatea în primele luni datorită unor motive cum ar fi: frica de injecţii, frica de complicaţii, insatisfacţie prin lipsa unei modalităţi

permanente de tratament, eficienţă redusă, lipsa unui partener stabil, lipsa spontaneităţii în relaţia sexuală, satisfacţia redusă a partenerului, etc

D. Terapia intrauretrală

Aprostadilul mai poate fi administrat intrauretral sub forma unei mici perle (pellet) introdusă în uretră cu ajutorul unui sistem numit **MUSE** (medicated urethral system for erection). Absorbţia se face prin mucoasa uretrală şi prin comunicantele venoase dintre corpul spongios şi corpii cavernoşi. Eficacitatea este inferioară celei obţinute prin inhibitorii PDE5 şi injecţiile intracavernoase. Erecţia poate fi ameliorată prin plasarea unui inel de constricţie la baza penisului. Reacţiile adverse sunt: durere locală, ameţeală, uretroragii, infecţii urinare.

C.Terapia de linia a treia

Protezele peniene

Candidaţii care au indicaţie pentru implantarea de proteze peniene în corpii cavernoşi sunt pacienţii cu DE la care toate celelalte opţiuni terapeutice au eşuat sau sunt contraindicate. Pacienţii diabetici sau cei cu DE după prostatectomie radicală, care răspund mai greu la tratamentul farmacologic, se numără printre categoriile cu indicaţie. Cazurile în care ţesutul erectil este distrus sau înlocuit cu ţesut cicatriceal sunt indicaţii evidente pentru această alternativă terapeutică: proteză îndepărtată datorită eroziunilor sau infecţiei, fibroză posttraumatică sau postpriapism, boala Peyronie, etc.

O importanţă primordială se acordă informării corecte şi complete a pacientului asupra celorlalte alternative terapeutice, a indicaţiilor, tehnicii şi complicaţiilor operaţiei.

Există două tipuri de proteze, maleabile (semirigide) şi inflatabile (hidraulice), acestea din urmă în două variante: cu două piese sau cu trei piese.

Proteza maleabilă este formată din două piese cilindrice din silicon, cu lungime şi diametru adaptate corpilor cavernoşi, care pot fi îndoite şi îndreptate manual pentru a simula starea de flaciditate şi respectiv de erecţie a penisului. Pacientul obţine în acest fel rigiditate suficientă pentru penetrare şi flaciditate satisfăcătoare în restul timpului. Sunt cele mai uşor de implantat şi cele mai folosite.

Proteza inflatabilă este compusă din:

1. pereche de **piese maleabile, goale în interior**, introduse **în corpii cavernoşi**, care iau o formă cilindrică şi devin rigide prin umplere cu lichid (ser), realizând în acest fel o erecţie artificială;
2. un alt **rezervor**, plasat **în scrot** sau **în hipogastru** sub dreptul abdominal, în care este păstrat lichidul în mod normal (când nu este necesară erecţia);
3. **pompă**, situată **în scrot**, conectată la celelalte două piese, prin care pacientul comandă umplerea şi rigidizarea componentelor intracavernoase cu lichid din rezervorul scrotal, respectiv golirea şi înmuierea acestora când erecţia nu mai este necesară.

Proteza din trei piese necesită o tehnică de inserţie mai complicată dar oferă cele mai bune rezultate în termeni de rigiditate şi flacciditate datorită volumului mare al rezervorului. La proteza din două piese rezervorul are un volum mai mic şi formează cu pompa o singură piesă, care este plasată în scrot.

Deşi este cea mai invazivă şi cea mai rar aleasă alternativă terapeutică în DE, procentul de pacienţi satisfăcuţi pare mai mare comparativ cu celelalte modalităţi: 60-80% iar după alţii peste 90%. Principalele complicaţii ale acestui tip de chirurgie sunt: complicaţii mecanice, infecţii, eroziuni cu exteriorizarea capătului distal al cilindrilor, deformări ale penisului.

Proceduri chirurgicale vasculare

Chirurgia vasculară este utilizată foarte rar la pacienţii cu DE, în condiţiile unei selecţii riguroase a cazurilor. Se practică două tipuri de proceduri: de revascularizare arterială şi pentru disfuncţie veno-ocluzivă.

Revascularizarea arterială este indicată la un pacient tânăr (sub 50 de ani) cu leziuni posttraumatice la nivelul arterei ruşinoase sau peniene comune (documentate arteriografic), care nu are alţi factori de risc pentru DE (disfuncţie veno-ocluzivă importantă, ateroscleroză difuză, diabet, leziuni neurologice, fumat). Sunt două tehnici chirurgicale mai importante: revascularizarea arterei dorsale a

penisului (Michal II) prin anastomoza termino-laterală a arterei epigastrice inferioare cu segmentul proximal al arterei dorsale a penisului şi arterializarea venei dorsale profunde a penisului (tot cu artera epigastrică). Rezultatele pe termen lung sunt slabe (25-50%).

Intervenţia chirurgicală pentru disfuncţie veno-ocluzivă este recomandată în funcţie de mai multe criterii care încearcă să selecteze pacienţii cu erecţii de scurtă durată, cu eşec la terapia farmacologică, cu circulaţie arterială normală, la care au fost identificate gradul şi sediul incompetenţei veno-ocluzive prin farmacocavernosografie. Rezultatele sunt slabe (20-40%) deoarece operaţia de ligatură sau embolizare a venelor peniene se adresează unui procent redus din pacienţii cu „fugă venoasă", în fapt cauzele mai frecvente fiind relaxarea incompletă sau fibroza muşchiului neted trabecular.

Dispozitivele de erecţie prin vacuum

Aceste dispozitive provoacă erecţie, sau mai corect spus, tumescenţă peniană, prin umplerea corpilor cavernoşi cu sânge ca urmare a dezvoltării unei presiuni negative în jurul penisului. Din punct de vedere hemodinamic erecţia produsă cu ajutorul acestui dispozitiv diferă de erecţia fiziologică sau cea produsă prin injecţiile intracavernoase deoarece nu are loc o relaxare („activă") a ţesutului muscular neted cavernos.

În componenţa dispozitivului intră un cilindric de plastic care este deschis la o extremitate şi conectat la cealaltă extremitate, direct sau prin tubulatură, cu o pompă care generează vacuum, acţionată manual sau cu baterii. Penisul este plasat în acest cilindru, care este poziţionat cu extremitatea deschisă apăsată pe pube astfel încât spaţiul dintre penis şi pereţii cilindrului să fie etanş. Prin acţionarea pompei, în acest spaţiu se creează o presiune negativă care umple penisul cu sânge printr-un mecanism de sucţiune. După instalarea erecţiei un inel constrictor de plastic este eliberat de pe cilindru şi plasat la baza penisului pentru a reduce întoarcerea venoasă şi a menţine tumescenţa peniană. După fixarea inelului presiunea negativă din cilindru este eliminată prin acţionarea unei valve şi cilindrul îndepărtat. Erecţia obţinută în acest mod este limitată la porţiunea de penis situată distal de inelul constrictor. Pentru a evita o complicaţie serioasă cum este necroza tegumentului, inelul nu trebuie lăsat la baza penisului mai mult de 30 de minute.

În 80-90% din cazuri erecţiile sunt suficient de bune pentru întreţinerea contactului sexual, în timp ce procentul de pacienţi satisfăcuţi cu acestă modalitate terapeutică este foarte variabil (27-94%). Pacienţii în vârstă, eventual cu comorbidităţi, care au un partener constant şi o frecvenţă redusă a contactelor sexuale sunt mai interesaţi de utilizarea dispozitivelor cu vacuum şi datorită unor avantaje cum ar fi: neinvazivitatea metodei, eficienţă bună indiferent de etiologia DE, costul redus.

În cursul erecţiei penisul poate deveni cianotic şi rece. La aproximativ 30% din pacienţi apar complicaţii locale: durere, peteşii, hematoame, uretroragie, incapacitatea de a ejacula, parestezii, etc. Tulburările de coagulare şi tratamentul anticoagulant sunt contraindicaţii.

Rata de renunţare este de 60% la 1 an, mai importantă în primele săptămâni de utilizare.

Hipogonadismul instalat la adult şi terapia de substituţie androgenică precum şi terapia psihosexuală şi de cuplu sunt apanajul specialităţilor respective şi nu vor fi prezentate aici.

26.2. Tulburări de ejaculare

26.2.1.Anejacularea

Reprezintă absenţa completă a ejaculării antegrade sau retrograde din cauza lipsei emisiei lichidului seminal din prostată şi veziculele seminale în uretra prostatică. De obicei este însoţită de un orgasm normal. Poate fi cauzată de:

- **afecţiuni ale sistemului nervos central şi periferic**: boala Parkinson, scleroză multiplă, neuropatia autonomă diabetică, leziuni ale măduvei spinării, sindromul de „coadă de cal", limfadenectomie retroperitoneală, chirurgie aorto-iliacă sau colorectală;
- **medicamente**: **antihipertensive**, antipsihotice, antidepresive, alcool;

26.2.1. Ejacularea tardivă

Este afecţiunea în care este necesară o stimulare anormală a penisului în erecţie pentru a obţine un orgasm cu ejaculare. Cauzele pot fi organice (leziuni incomplete ale măduvei spinării, leziuni iatrogene ale nervilor penieni), farmacologice (antidepresive, antihipertensive, antipsihotice) sau psihogene. Ejacularea tardivă este considerată **o formă uşoară de anorgasmie** deoarece ambele pot fi întâlnite alternativ la acelaşi pacient.

26.2.3. Ejacularea dureroasă

Este de obicei dobândită şi se manifestă prin durere în perineu, uretră sau meatul uretral în timpul ejaculării. Poate produce o disfuncţie sexuală secundară moderată. În etiologie se întâlnesc următoarele afecţiuni: obstrucţia ductelor ejaculatoare, prostatita, uretrita, uretrocel, disfuncţie nervoasă autonomă sau cauze psihogene.

26.2.4. Ejacularea retrogradă

Este caracterizată prin absenţa (de obicei completă,) ejaculării antegrade deoarece sperma este eliminată retrograd, din uretra prostatică în vezica urinară. Orgasmul este normal sau diminuat cu excepţia pacienţilor paraplegici. Cauzele sunt:

- **neurogene**: leziuni ale măduvei spinării şi „cozii de cal”, scleroză multiplă, neropatie diabetică autonomică, limfadenectomie retroperitoneală, simpatectomie, chirurgie colorectală şi anală;
- **farmacologice**: antihipertensive, alfa 1 blocante, antipsihotice, antidepresive;
- **incompetenţa colului vezical**: disfuncţii sau defecte congenitale ale hemitrigonului, extrofie vezicală, rezecţia colului vezical, adenomectomie;
- **obstacol uretral**: ureterocel ectopic, strictură de uretră, valva uretrale;

Diagnosticul tulburărilor de ejaculare se pune pe:

⇒ anamneză (inclusiv psihosexuală);

⇒ examenul fizic: examenul organelor genitale externe, tuşeu rectal, evaluarea reflexului bulbocavernos şi a tonusului sfincterului anal;

⇒ examen neurologic sumar: sensibilitatea scrotului, testiculelor şi perineului; reflexul cremasteric şi cutanat abdominal; reflexul plantar şi reflexele osteotendinoase;

⇒ analize de laborator: glicemie, examenul urinii după ejaculare, urocultură, inclusiv după orgasm, cultură din secreţia prostatică;

⇒ alte examene paraclinice specializate.

Tratamentul tulburărilor de ejaculare este de fapt **tratamentul infertilităţii** secundare acestor cauze. Prin urmare tulburările de ejaculare pot fi tratate:

- **etiologic**: întreruperea medicaţiei care afectează ejacularea, tratarea infecţiilor, tratamentul chirurgical al patologiei uretrale, tratamentul diabetului, psihoterapie
- **simptomatic**: sulfat de efedrină, imipramină, etc. pentru ejacularea retrogradă, vibrostimulare sau electroejaculare pentru anejaculare,
- prin **recoltarea spermatozoizilor** (în marea majoritate a cazurilor) pentru a fi utilizaţi în tehnicile de reproducere asistată: din urina postorgasmică, prin aspirare din ductul deferent sau prin recoltare din testicul (TESE = testicular sperm extraction).

26.2.5. Ejacularea prematură (EP)

A fost definită ca incapacitatea de a controla ejacularea pentru o perioadă de timp „suficient” de lungă în cursul penetrării vaginale. Definiţiile utilizate până în prezent sunt destul de vagi deoarece nu precizează semnificaţia termenului „suficient”.

Waldinger a propus definirea EP ca o disfuncţie neurobiologică care creşte riscul apariţiei unor probleme sexuale şi psihologice în cursul vieţii. Conform teoriei distribuţiei ejaculării formulată de el, ejacularea precoce şi ejacularea tardivă sunt extreme ale unui continuum biologic al timpului de latenţă

ejaculatorie intravaginală (IELT = intravaginal ejaculatory latency time). După Waldinger, bărbaţii cu IELT < 1 min. au ejaculare precoce sigură iar bărbaţii cu IELT între 1 şi 5 min. au ejaculare precoce probabilă. Severitatea afecţiunii depinde de problemele psihologice asociate.

Prevalenţa ejaculării precoce se situează între 5 şi 40%.

EP poate fi clasificată în EP **permanentă** (primitivă) şi EP **dobândită.**

a) EP permanentă (primitivă) se caracterizează prin: prezenţa disfuncţiei la aproape fiecare contact sexual, cu aproape fiecare femeie, instalată precoce, de la primele contacte sexuale, care rămâne rapidă (în majoritatea cazurilor 30-60 sec.) pe tot parcursul vieţii sau chiar se agravează. Este un tip de disfuncţie ejaculatorie cronică care nu poate fi vindecată nici farmacologic nici prin psihoterapie.

b) EP dobândită apare la un moment dat în viaţă după ce anterior nu au existat probleme, debutul este brusc sau progresiv, cauzat de boli urologice (disfuncţie erectilă, prostatită), disfuncţie tiroidiană, probleme psihologice sau de cuplu; investigaţiile includ obigatoriu un examen clinic şi analize de sânge şi urină; tratamentul bolii de bază poate vindeca EP.

Tratamentul utilizează:

1. Medicamente **antidepresive serotoninergice**, administrate fie pe termen lung (săptămâni, luni) fie „la cerere” cu câteva ore înainte de contactul sexual. Rezultatele cele mai bune (o creştere de 9 ori a IELT!) se obţin prin tratamentul de lungă durată. **Paroxetina (Serroxat) 1 cp de 20 mg/zi** este cel mai folosit compus. Recent a apărut un preparat din aceeaşi clasă, Dapoxetina, cu timp scurt de injumătăţire, destinat uzului „la cerere” cu 1-2 ore înainte de actul sexual. PRILIGY
2. **Anestezice locale**: creme, spray-uri, prezervative cu lidocaină şi/sau prilocaină
3. Inhibitori de fosfodiesterază tip 5; câteva studii au demonstrat efectul benefic al sildenafilului în tratarea EP
4. Metode comportamentale: tehnica start-stop, tehnica comprimării glandului, etc.

27. INFERTILITATEA MASCULINĂ

Drăgoescu O., Stoica L.

"Infertilitatea este incapacitatea unui cuplu activ sexual ce nu foloseşte metode contraceptive de a obține în mod spontan o sarcină într-un interval de un an" (World Health Organization, 2000).

Infertilitatea afectează aproximativ 15% dintre cupluri. Dintre acestea 40% sunt datorate unor probleme de fertilitate masculină, alte 40% se datorează afectării fertilității feminine, iar la restul de 20% sunt implicați ambii parteneri.

Infertilitatea primară este cea care apare la un cuplu fără copii sau sarcini în antecedente, iar infertilitatea secundară este cea apărută la un cuplu cu copii sau sarcini in antecedente.

Infertilitatea masculină reprezintă inabilitatea unui bărbat de a obține o sarcină împreună cu o femeie fertilă. Aceasta afectează aproximativ 7% dintre bărbații activi sexual, cea mai importantă cauză fiind considerată calitatea redusă a spermei. Spermograma este la ora actuală cel mai utilizat indicator de evaluare a fertilității masculine.

Sperma este un fluid organic alcalin care conține spermatozoizi și lichid seminal compus din enzime, minerale și diverși nutrienți cu rol în menținerea vitalității și mobilității acestora. Sperma este secretată de către testicule, dar contribuie si alte organe sexuale masculine (veziculele seminale, prostata).

Spermatogeneza este procesul desfășurat în principal la nivelul tubilor seminiferi testiculari prin care sunt produși spermatozoizii prin procese repetate de meioză, mitoză și diferențiere a spermatogoniilor cu sprijinul celulelor Sertoli, urmate de maturarea la nivel epididimar și stocarea acestora în vederea transportului. Localizarea proceselor de spermatogeneză la nivel testicular și epididimar este foarte importantă, deoarece procesul necesită o temperatură cu 1-7°C mai mică decât cea internă de 37°C. În urma acestor procese complexe ce durează în medie 3 luni, din o spermatogonie sunt produși 4 spermatozoizi. Testiculele produc 200-300 milioane de spermatozoizi zilnic, dar numai aproximativ 100 milioane dintre aceștia ajung în stadiul de spermatozoizi viabili. Lichidul seminal are rol nutritiv și suportiv pentru spermatozoizi. În compoziția sa intră secreții produse de veziculele seminale, prostată și glandele bulbo-uretrale.

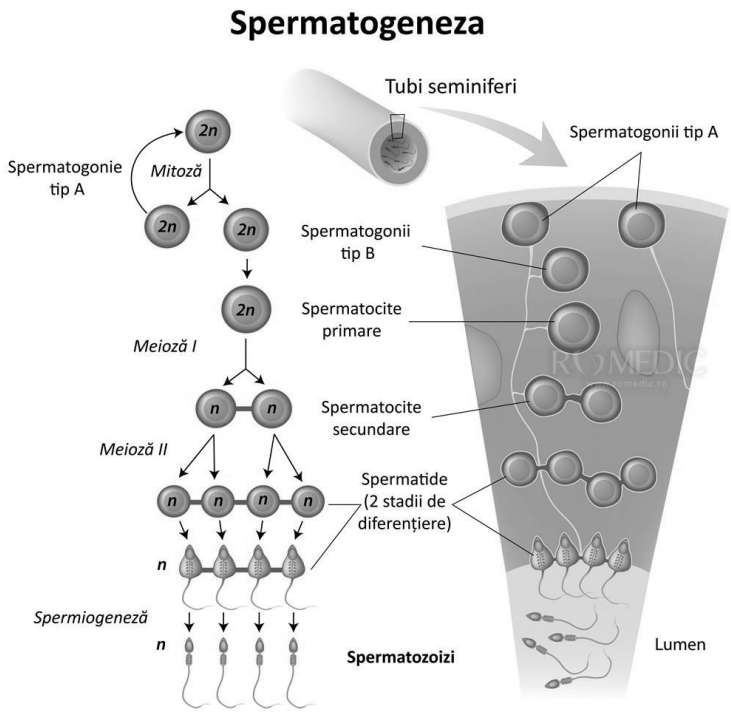

Figura 27.1 . Spermatogeneza

Spermatozoizii sunt celulele reproductive masculine, haploide. În funcție de cromozomii sexuali, aceștia sunt de două tipuri (23X sau 23Y) și sunt cei care determină sexul după fertilizare. Aceștia au o structură caracteristică, fiind o celulă compusă dintr-un cap ovalar, plat, cu diametrul de 3-5 µm, ce conține la nivelul nucleului informația genetică (ADN - cromatină) și o coadă sau flagel de până la 50 µm lungime cu rol în propulsie (cu viteza de 1-3 mm/minut) prin mișcări rapide helicoidale.

Controlul hormonal al spermatogenezei este un proces complex care implică secreția de hormoni atât la nivel testicular (celulele Sertoli și Leydig) cât și hipotalamo-hipofizar.

Hipotalamusul secretă atât ***Gn-RH*** *(hormonii eliberatori ai gonadotropinelor)* cât și ***GH-RH*** *(hormonul eliberator al somatotropului)* care stimulează la nivelul hipofizei anterioare secreția de:

- ***FSH*** – *hormonal foliculo-stimulant* care acționează la nivelul celulelor Sertoli și facilitează maturarea spermatogoniilor în spermatozoizi.
- ***LH*** – *hormonal luteinizant* ce acționează la nivelul celulelor Leydig determinând secreția de testosteron.
- ***STH*** – *Hormonul somatotrop* sau *hormonul de creștere* ce are printre altele și un rol în diviziunea spermatogoniilor.

Testosteronul este principalul hormon androgen fiind secretat la nivelul testiculului de către celulele Leydig sub influența LH. Are numeroase funcții la nivelul organismului, iar în cadrul spermatogenezei, acționează la nivelul celulelor Sertoli stimulând creșterea și diviziunea celulelor germinale.

27.1. Etiopatogenia infertilității masculine

Cauzele infertilității masculine sunt multiple și se împart în:

⇒ **Cauzele pretesticulare (sistemice)** sunt reprezentate de perturbări în controlul hormonal al spermatogenezei precum și alte afecțiuni sau factori de risc sistemici sau externi cu impact asupra acesteia:

- Hipogonadismul hipogonadotropic caracterizat de secreția scăzută de GnRH și implicit de FSH/LH și testosteron determinată în primul rând de obezitate, dar și de afecțiuni ca boala celiacă, tumori hipofizare, sindrom Kallman precum și de operații la nivel hipofizar;
- Consumul cronic de alcool sau droguri recreaționale;
- Fumatul – scade cu până la 60% fertilitatea;
- Stresul emoțional prelungit;
- Obezitatea;
- Boli sistemice (ciroză hepatică, insuficiență renală);
- Vârsta părinților (fertilitatea scade odată cu creșterea în vârstă);
- Medicamente (chimioterapie, hormoni steroizi, spironolactonă, fenitoină, cimetodină, nitrofurantoin);
- Substanțe toxice (metale grele – plumb, adezivi, solvenți organici, silicoane, pesticide, vopseluri);
- Iradierea externă (terapeutică sau accidentală);
- Anticorpii anti-spermatici (ASA).
- Alterări ale ADN.

⇒ **Cauze testiculare:**

- Varicocelul prezent la 12% dintre bărbați și la 25% dintre cei cu infertilitate. Este considerat responsabil de 20% dintre cazurile de infertilitate primară și 40% din cazurile de infertilitate secundară;
- Anomalii genetice (microdelații ale cromozomului Y, sindrom Klinefelter genotip 47XXY, bărbați cu genotip XX, etc.);
- Tumori testiculare (seminoame, tumori non-seminomatoase, limfoame, sarcoame, etc);

- Traumatisme testiculare majore, sau traumatisme minore repetate inclusiv poziția călare (animale, bicicletă, motocicletă);
- Torsiunea testiculară;
- Hidrocelul;
- Anorhia, disgenezia testiculară, criptorhidia, ectopia testiculară;
- Afecțiuni infecțioase (oreionul – orhita urliană, malaria);
- Temperatura testiculară crescută (saună sau băi fierbinți, lenjerie sau îmbrăcăminte mulată, poziția șezut prelungită, etc).
- Insuficiența testiculară idiopatică (30% din cazurile de infertilitate).

⇒ **Cauze post-testiculare**:

⇒ ***Obstrucția căii spermatice*** determinată de:

- Infecții ale căii spermatice (testiculare, epididimare, prostatice, boli cu transmitere sexuală),
- Traumatismele căii spermatice prin agresiune externă sau iatrogene, postoperatorii (vasectomie, hernie inginală, operații la nivel scrotal sau prostatic);
- Anomalii ale căilor spermatice (fibroză chistică, absența bilaterală congenitală a deferentului - ABCD, chiste spermatice, etc.).

⇒ ***Cauze sexuale:***

- Disfuncție erectilă;
- Anejaculare/Anorgasmie;
- Ejaculare precoce/tardivă;
- Ejacularea retrogradă (postoperator, medicamentos, diabet zaharat);
- Hipospadias/Epispadias, Fimoză;
- Disfuncții sexuale psihogene.

La 44% dintre bărbații infertili NU se poate stabilii cauza infertilității!

27.2. Diagnosticul infertilității masculine

Dată fiind multitidinea de posibile cauze enumerate, evaluarea pacienților cu infertilitate trebuie să includă întotdeauna o anamneză amănunțită și un examen clinic atent completat de analize ale spermei și alte teste specifice.

Anamneza va include identificarea în antecedente a oricărei traume testiculare sau peniene (torsiune testiculară, traumatism direct, intervenții chirurgicale, sport de contact), infecții (orhita urliană – oreion, epididimită, boli cu transmitere sexuală, prostatite etc.), anomalii congenitale (criptorhidie, ectopie testiculară, anorhie, hipospadias), expunere la factori de risc ambientali (fumat, consum de alcool, substanțe chimice) sau medicamentoși (chimioterapie, hormoni), radiații ionizante, etc. Evaluarea stilului de viață (băi calde, ciclism, călarie) sau practicile ocupaționale (poziția în șezut prelungită, căldura pelvină) pot identifica factori suplimentari de risc.

Obiceiurile sexuale (frecvența și durata contactului sexual, utilizarea de spermicide, lubrefiante) și istoricul fertilității fiecărui partener trebuie evaluate cât mai corect. Pierderea libidoului, cefaleea și tulburările vizuale pot indica o tumoră hipofizară.

Antecedentele medicale sau chirurgicale pot evidenția afecțiuni renale sau hepatice, diabet, radioterapie, intervenții chirurgicale inghinale sau retroperitoneale.

Examenul clinic local implică evaluarea organelor genitale externe (penis, scrot, testicule), regiunii inghinale și perineului. Se pot identifica fimoza, hipospadias, varicocel, hidrocel, epididimite cronice, chiste spermatice, tumori testiculare, hipogonadism, criptorhidie, etc. Tușeul rectal se utilizează în cazul afecțiunilor prostatice asociate.

Spermograma

Reprezintă cel mai utilizat test de evaluare a fertilitatății masculine. Analiza a fost standardizată de către OMS (WHO) în anul 2010 prin publicarea ediției a5-a a *manualului de prelucrare și analiză a spermei umane*. O spermogramă normală este suficientă însă în cazul bărbaților cu infertilitate sunt necesare cel puțin 2 spermogramei. Pentru recoltarea acesteia este necesară o perioadă de abstinență sexuală de 3-5 zile, iar recoltarea se poate face prin, masturbare, coitus interuptus, recoltarea dintr-un prezervativ special de silicon sau metode intervenționale ca aspirația epididimară percutană (PESA) sau microchirurgicală (MESA).

Parametru	Valoare minimă
Volum spermatic	**> 1.5 mL**
Număr total spermatozoizi	**> 39*10^6/ejaculat**
Concentrație spermatozoizi	**> 15*10^6/mL**
Mobilitate totală (progresivă/neprogresivă#)	**> 40%**
Mobilitate progresivă (a,b)	**> 32%**
Viabilitate (spermatozoizi viabili)	**> 58%**
Morfologie (forme normale)	**> 4%**
pH	**> 7.2**
Leucocite	**< 1.0 *10^6/mL**

Tabel 27.1 Parametri normali ai spermogramei (conform WHO 2010)
 # tip a –progresivă, b – progresivă non-lineară, c – non-progresivă, d – imobilitate

Parametrii opționali:

- Zincul seminal ≥ 2.4 μmol/ejaculat,
- Fructoza seminală ≥ 13 μmol/ejaculat,
- Glicozidaza seminală ≤ 20 mU/ejaculat.
    - Modificările cele mai întâlnite ale spermogramei sunt:
- ***Aspermie/anejaculare**:* absența spermei,
- ***Hipospermie**:* volum spermatic redus,
- ***Hiperspermie:***volum spermatic crescut,
- ***Oligozoospermia:***< 15 milioane spermatozozizi/ml,
- ***Astenozoospermia:***< 32% mobilitate progresivă,
- ***Teratozoospermia:***< 4% forme normale ale spermatozoizilor
- ***Azoospermia:*** absența spermatozoizilor. Nu permite evaluarea numărului, mobilității sau morfologiei spermatozoizilor. Poate avea cauze obstructive (***AO – azoospermie obstructivă***) dar poate fi și neobstructivă (***ANO – azoospermie neobstructivă***).
- ***Necrozoospermia:*** majoritatea spermatozoizilor sunt devitalizați,
- ***Leucospermie:*** leucocite în exces în spermă.

⇒ Frecvent se identifică o combinație a trei parametri, cunoscută sub numele de ***oligoastenoteratozoospermie (sindromul OAT)***.

Spermocultura este o investigație opțională, rezervată de regulă pacienților cu semne clinice de infecție spermatică (testiculară, epididimară sau prostatică) sau celor cu leucospermie semnificativă și azoospermie (obstructivă) sau oligospermie severă. Valoarea spermoculturii este controversată data fiind frecventa contaminare a probelor de spermă cu germeni uretrali.

Teste hormonale. Evaluarea pacientului cu infertilitate presupune analiza statusului hormonal:

1. Testosteron;
2. FSH/LH;

3. Prolactina;

Probe sanguine uzuale. Se utilizează doar pentru confirmarea/excluderea unor cauze sistemice de infertilitate (probe funcționale renale – uree, creatinină, teste hepatice – GOT, GPT, Bilirubină, etc) sau diagnosticul afecțiunilor asociate.

Markeri tumorali testiculari. Se dozează în cazul suspiciunii clinice sau ecografice de tumoră testiculară (LDH, β-HCG, α-FP).

Teste genetice. Identificarea anomaliilor genetice implicate în infertilitate se poate face prin realizarea cariotipului, genotipări și alte teste genetice specifice pentru identificarea unor cauze de infertilitate ca sindromul Klinefelter, fibroza chistică, microdeleții ale cromozomului Y, etc.

Investigațiile imagistice au indicații specifice, nefiind obligatorii în evaluarea infertilității.

- **Ecografia scrotală** permite măsurarea diametrelor, volumului și omogenității testiculului, poate identifica microcalcificări testiculare, disgenezie sau tumori testiculare, dar și dilatații epididimare, chiste spermatice sau semne de fibroză chistică. **Ecografia scrotală Doppler** poate identifica scăderea fluxului testicular (torsiune testiculară) sau creșterea acestuia (varicocel, inflamații, limfoame).
- **Ecografia transrectală (TRUS)** este utilă în evaluarea azoospermiei obstructive prin identificarea ageneziei bilaterale congenitale de vas deferent (ABCD), obstrucția ductului ejaculator, anomalii prostatice sau ale veziculelor seminale.
- **Ecografia abdominală** este utilă în evaluarea afecțiunilor prostatice.
- **Deferentografia** este o investigație imagistică ce presupune injectarea retrogradă, transuretrală, prin intermediul unui cistoscop, sub control radiologic a unei substanțe de contrast în ductul deferent. Permite evidențierea obstrucțiilor spermatice prin evaluarea opacifierii întregului tract spermatic cu excepția epididimului.
- **RMN pelvin** permite o evaluare fidelă a anomaliilor prostatice sau a dilatațiilor de vezicule seminale, iar **RMN cranian** permite identificarea de tumori hipotalamice sau hipofizare.

Metode intervenționalede extragere a spermei. Există numeroase modalități de extragere a spermei de la nivel testicular în scopul prelevării pentru analiză morfologică sau pentru modalități de reproducere asistată:

- **Biopsie percutană** cu ac gros,
- **TESE** – Extragere chirurgicală/microchirurgicală de țesut spermatic,
- **TESA** – Aspirație de spermă testiculară,
- **MESA** – Aspirație microchirurgicală de spermă epididimară,
- **PESA** – Aspirație percutană de spermă epididimară.

27.3.Tratamentul infertilității masculine

Este extrem de variabil în funcție de cauza infertilității și gradul de afectare a fertilității ambilor parteneri.

Infertilitatea de cauză pre-testiculară necesită identificarea corectă și înlăturarea factorilor de risc (fumat, alcool, obezitate, medicamente, substanțe toxice, iradiere), tratarea hipogonadismului.

Cu câteva excepții (varicocel, criptorhidie), infertilitatea de cauză testiculară este de regulă cel mai greu de tratat medicamentos. De regulă este necesară în final apelarea la tehnici speciale de recoltare a spermei (MESA, PESA) și la proceduri de reproducere asistată adaptate în funcție de gravitatatea infertilității:

- ***inseminare intrauterină (IUI),***
- ***fertilizare în vitro (IVF),***
- ***injectare intracitoplasmatică de spermatozoizi (ICSI).***

Infertilitatea post-testiculară necesită tratarea infecțiilor spermatice, sau a tulburărilor sexuale, iar în cazurile de azoospermie obstructivă, tehnici speciale de micro-chirurgie reconstructivă sau reproducere asistată prin IVF-ICSI.

27.4. Managementul infertilității în funcție de etiologie

A. Insuficiența testiculară primară

Este ce mai frecventă cauză de reducere a fertilității masculine și are cauze multiple: anomalii testiculare congenitale, afecțiuni genetice, traumatisme, torsiune testiculară, tumori testiculare, afectarea chirurgicală a vascularizației testiculare, orhita urliană, varicocel, boli sistemice (renale, hepatice) sau factori externi (medicamente, substanțe toxice, iradiere, hipertermie).

Pe lângă anamneză amănunțită și examen clinic complet menite să identifice potențialele cauze, necesită efectuarea spermogramei și a testelor hormonale.

Evaluarea spermogramei identifică de obicei ***ANO*** (azoospermie neobstructivă) sau ***OAT severă*** (oligoastenoteratozoospermie).

Evaluarea hormonală evidențiază cel mai frecvent FSH crescut și testosteron scăzut - ***hipogonadism hipergonadotrofic***.

Biopsia testiculară permite recoltarea de spermă având atât rol în diagnosticul histologic cât și terapeutic prin colectarea și crio-prezervarea spermatozoizilor pentru ICSI. Procedura de elecție este TESE (extragere chirurgicală sau microchirurgicală de țesut spermatic) și implică recoltarea multiplă de probe de țesut spermatic. Identificarea și utilizarea spermatozoizilor pentru ICSI este posibilă în 50% din cazurile de ANO, iar rata de success a acesteia (nașteri) este de numai 20% (față de 30% pentru AO).

ICSI cu spermă proaspătă sau crio-prezervată obținută prin TESE este singura opțiune terapeutică pentru pacienții cu insuficiență testiculară primară și ANO.

B. Afecțiunile genetice în infertilitate

Există variate afecțiuni genetice care pot afecta fertilitatea reprezentând aproximativ 6% din totalul cauzelor de infertilitate. În general bărbații cu fertilitate redusă pot beneficia de IVF, ICSI pentru a obține o sarcină, dar frecvența semnificativă a anomaliilor cromozomiale, aneuploidiei sau alterării ADN implică riscul de transmitere a acestor anomalii. Astfel, înainte de efectuarea IVF sau ICSI, se impune analiza anomaliilor cromozomiale prin efectuarea ***cariotipului*** din sânge periferic sau chiar din spermă în anumite cazuri precum și alte teste genetice specifice. ***Consilierea genetică*** este obligatorie în majoritatea cazurilor pentru evaluarea riscurilor unei sarcini.

Anomaliile cromozomiale pot fi de număr (trizomie) sau structurale (inversii, deleții, translocații), majoritatea afectând cromozomii sexuali (X, Y).

Anomaliile cromozomilor sexuali sunt mult mai frecvente decât cele autozomale și se pot prezenta ca ***sindrom Klinefelter (47, XXY)*** sau variante ale acestuia. Pacienții au testicule mici, de consistență crescută, pilozitate redusă și cu distribuție feminină, libidou scăzut. Testosteronul este normal sau scăzut, dar FSH este de regulă crescut. Singura opțiunie terapeutică în aceste cazuri este TESE și ICSI, dar este necesară amniocenteza și diagnosticul genetic prenatal (DGP) al fătului pentru excluderea anomaliilor genetice. Acești pacienți necesită de asemenea tratament de substituție androgenică pe termen lung.

Defectele genetice ale cromozomului X ce pot afecta fertilitatea:

- ***Sindromul Kallmann*** este caracterizat de hipogonadism hipogonadotrofic (testosteron și FSH scăzut) și anosmie (mult mai rar alte semne) și se datorează mutației unei gene de la nivelul cromozomului X (Kalig-1). Tratamentul de substituție cu gonadotrofine permite de obicei reproducerea naturală.

- ***Sindromul insensibilității la androgeni*** este determinat de mutația genei receptorului androgenic (RA) situate la nivelul brațului lung al cromozomului X. Dacă insensibilitatea este completă, pacientul are caractere sexuale și organe genitale feminine (***sindrom Morris***), dar în cazurile ușoare infertilitatea este singurul simptom și se însoțește de anomalii ușoare de organe genitale.

Defectele genetice ale cromozomului Y sunt în principal reprezentate de ***microdelețiile cromozomului Y*** cunoscute ca deleții la nivelul cromozomului Yq ale factorului azoospermiei (AZFa, AZFb sau AZFc – cea mai frecventă) ce se transmit către descendenții de sex masculin cu risc de sindrom Turner (45,X0). Delețiile AZF trebuie testate la pacienți cu sindrom OAT și concentrație de spermatozoizi <5 milioane/ml.

Fibroza chistică (FC) este o afecțiune genetică autozomal recesivă fatală. Este cea mai frecventă afecțiune genetică a rasei albe (caucazieni) și se datorează mutației genei CFTR de la nivelul cromozomului 7p cu rol în formarea ductelor ejaculatorii, veziculelor seminale, ductului deferent și epididimului. ***Absența bilaterală congenitală a vaselor deferente (ABCD)*** se asociază cu mutația CFTR și afectează aproximativ 2% din pacienții cu AO. Unica variantă terapeutică este TESE cu ICSI, dar există riscul important al transmiterii recesive a FC dacă și mama prezintă mutația genei CFTR.

C. Azoospermia obstructivă (AO)

Reprezintă absența spermatozoizilor sau altor celule spermatice în spermă și urina recoltată post ejaculare datorită unei obstrucții. AO este mai rar întânită decât azoospermia neobstructivă (ANO) fiind prezentă la 15-20% dintre bărbații cu azoospermie. Pacienții sau de regulă testicule normale și FSH normal.

Clasificarea AO în funcție de localizarea obstrucției

Obstrucția intratesticulară

Reprezintă 15% din total și se datorează de regulă infecțiilor (orhite) sau traumatismelor testiculare. Foarte rar poate fi congenitală.

Obstrucția epididimară

Este cea mai frecventă cauză afectând până la 2/3 dintre bărbații cu AO. Poate fi primitivă, congenitală prezentă predominant la pacienții cu fibroză chistică (FC) sau secundară, dobândită în urma unor infecții epididimare (epididimite) acute (gonococ) sau cronice (bacterii sau Chlamydia), dar și ca urmare a unor traumatisme sau intervenții chirurgicale.

Obstrucția deferentului

Poate fi congenitală în cadrul ABCD din fibroza chistică (FC) sau dobândită fie post-traumatic fie în urma vasectomiei sau operațiilor de reparație a herniei inghinale.

Obstrucție a ductului ejaculator

Este cea mai rară formă de AO reprezentând 1-3% din cazuri și poate fi congenitală (chiste prostatice) sau post-inflamatorie (prostatite). Pacienții au volum spermatic redus, cu pH acid și fructoză seminală redusă sau absentă, precum și vezicule seminale dilatate (diametru antero-posterior >15 mm).

Managementul AO

Anamneza poate identifica antecedentele inflamatorii (infecțioase), traumatice sau chirurgicale relevante, dar și eventual prezența fibrozei chistice.

Examenul clinic identifică de regulă testicule normale cu epididim crescut în dimensiuni, eventual noduli sau chiste epididimare, iar uneori absența vasului deferent.

Cel puțin două spermograme efectuate la un interval de 2-3 luni nu identifică spermatozoizi sau celule germinare imature după centrifugare și magnificare maxima. Dacă volumul spermatic este redus semnificativ se impune evaluarea sedimentului urinar din urina obținută post-ejaculare. Spermocultura poate identifica în anumite cazuri cauza infecțioasă (bacterii, macrovirusuri, paraziți), mai ales la pacienții cu leucospermie semnificativă. FSH și testosteronul sunt normale în cele mai multe cazuri.

Ecografia testiculară poate fi utilă pentru identificarea semnelor de obstrucție (dilatarea rete testis, chiste epididimare sau absența deferentului) sau de disgenezie testiculară (structură neomogenă, calcificări). La pacienții cu obstrucție distală se impune ecografie transrectală (TRUS) pentru diagnostic.

La pacienții cu AO dobândită se poate efectua biopsie testiculară cu TESE, explorare chirurgicală scrotală sau evaluarea ductelor ejaculatorii (cistoscopie).

Tratamentul AO include tratamentul infecțiilor spermatice acute sau cronice (ideal în funcție de spermocultură și antibiogramă) sau procedee micro-chirurgicale reconstructive (vaso-epididimostomie, vaso-vasostomie, tubulo-vasostomie) asociate obligatoriu cu aspirația microchirurgicală de spermatozoizi epididimari (MESA) pentru crioprezervare. Pacienții cu fibroză chistică și ABCD necesită MESA sau alte procedee de extragere a spermei (TESE, PESA). Chistele prostatice pot fi rezolvate prin rezecție endoscopică (TURP) sau aspirație prin puncție ecoghidată transrectală sau transperineală.

D. Infecțiile spermatice

Infecțiile spermaticecunoscute și ca **Infecțiile aparatului genital masculin (MAGI - Male Accessory Genital Infections)** reprezintă inflamația de cauză infecțioasă a unuia sau mai multora dintre organele genitale masculine (conform definiției OMS din 1993), iar ca termen generic este utilizat de regulă pentru evaluarea cauzelor infecțioase ale infertilității masculine, acestea determinând frecvent disfuncții sexuale și fertilitate redusă. Deși majoritatea cazurilor presupune o contaminare microbiană pe cale uretrală retrogradă, există și cauze non-infecțioase ale inflamației. Reprezintă una dintre puținele cauze curabile ale infertilității masculine.

Agenții etiologici implicați cel mai frecvent sunt Enterobacteriile (*Escherichia Coli,Klebsiella*), *Neisseria Gonorrhoeae (gonococcul),Chlamydia Trachomatis* sau *Ureaplasma Urealyticum*. Mult mai rar infecțiile pot fi bacilare (b. Koch), virale, fungice, parazitare.

Infecțiile spermatice includ deci infecțiile localizate la nivelul unuia sau mai multora dintre organele genitale masculine:

- Uretra (Uretritele),
- Prostata (Prostatitele),
- Veziculele seminale (Spermatocistita),
- Vasul deferent (Deferentita) – foarte rar izolată,
- Epididimul (Epididimitele),
- Testiculele (Orhitele),

Potențialele complicații semnificative ale infecțiilor spermatice sunt: obstrucția epididimară, afectarea spermatogenezei, alterarea funcțiilor spermatozoizilor, apariția anticorpilor anti-spermatici, disfuncții sexuale.

Din punct de vedere clinic, sunt sugestive antecedentele de infecții urinare repetate (cistite), epididimite, boli cu transmitere sexuală (uretrite). Examenul clinic poate identifica secreții uretrale, epididim dureros, vas deferent îndurat sau testicul mărit, dureros, prostată mărită, dureroasă la tușeul rectal.

Infecțiile spermatice au un impact negativ asupra spermatogenezei, astfel încât semnele de laborator sugestive pentru prezența acestora sunt:

- Leucospermia (leucocite în spermă $\geq 10^6$/mL),
- Spermă anormală: vâscozitate crescută, volum scăzut, pH ridicat,
- Niveluri spermatice scăzute ale acidului citric, fosfatazelor, alfa-glicozidazei, fructozei și zincului,
- Spermocultura pozitivă cu germeni patogeni ($\geq 10^3$/ml) ce trebuie să includă pe lângă identificarea uropatogenilor, testarea prezenței *Chlamydi*a și *Ureaplasma*.
- Analizele uzuale sunt de regulă în limite normale, dar uneori hemoleucograma poate identifica leucocitoză (epididimite, orhite sau prostatile acute), iar PSA poate fi ușor crescut și examenul sumar de urină poate arăta leucociturie în prostatitele acute.

Tratamentul infecțiilor spermatice constă în principal în eradicarea infecției prin administrarea de ***antibiotice orale*** empiric sau ideal în funcție de antibiogramă. La acestea se pot adăuga tratamente simptomatice după caz (antiinflamatoare, antialgice, alfa-blocante, etc).

E. Varicocelul (vezi cap. 22)

Reprezintă dilatația patologică a plexului venos pampiniform testicular. Datorită unor particularități morfologice și funcționale ale venei spermatice, apare predominant pe partea stângă (peste 90%) în forma primitivă, fiind foarte rar pe dreapta (de regulă secundar altei afecțiuni) sau bilateral. Este o afecțiune relativ frecventă, fiind prezentă la aproximativ 12% dintre bărbați și la 25% dintre cei cu infertilitate. Este considerat ca fiind responsabil pentru 20% dintre cazurile de infertilitate primară și 40% din cazurile de infertilitate secundară. Nu a fost demonstrată o asociere directă între varicocel și infertilitate, dar studii recente au arătat îmbunătățirea calității spermei după rezolvarea chirurgicală a acestuia.

Clasificarea varicocelului:

- Subclinic – nepalpabil, diagnosticat numai prin ecografie Doppler testiculară,
- Gradul 1 – palpabil numai în urma manevrei Valsalva,
- Gradul 2 – palpabil în repaos, dar invizibil la inspecție,
- Gradul 3 – palpabil și vizibil în repaos.

A fost demonstrat că prezența varicocelului este asociată cu degradarea progresivă a funcției testiculare și a fertilității.

Diagnosticul varicocelului este relativ simplu și se bazează pe examenul clinic local asociat eventual cu ecografia Doppler testiculară.

Tratamentul varicocelului este recomandat numai la pacienții cu infertilitate de cel puțin 2 ani, fără altă cauză evidentă, spermogramă modificată și varicocel clinic, prin proceduri intervenționale sau chirurgicale:

- **Scleroterapie anterogradă/retrogradă,**
- **Embolizare retrogradă,**
- **Varicocelectomie** (abdominală înaltă, inghinală, scrotală, laparoscopică sau microchirurgicală inghinală/subinghinală – cea mai eficientă metodă).

Tratamentul varicocelului NU este recomandat la pacienții cu infertilitate și spermogramă normală sau la cei cu varicocel subclinic.

F. Hipogonadismul

Reducerea funcției testiculare de sinteză a testosteronului și a spermatogenezei est cunoscută sub numele de hipogonadism. Din punct de vedere etiopatogenic, poate fi: primar (hipergonadotrofic) sau secundar (hipogonadotrofic) prin secreție insuficientă de gonadotrofine (FSH, LH) sau GnRH.

Hipogonadismul hipergonadotrofic (primar) sau **insuficiența testiculară** se caracterizează printr-un nivel scăzut al testosteronului asociat cu creșterea nivelurilor serice ale gonado-trofinelor (FSH și/sau LH). Poate fi idiopatic sau determinat de o multitudine de cauze diferite ca:

- afecțiuni genetice (sindromul Klinefelter, microdeleții al cromozomului Y),
- anomalii congenitale (anorhie, criptorhidie, ectopie testiculară),
- leziuni testiculare (accidente, torsiune testiculară, orhite),
- cauze iatrogene (chirurgie, medicamente, hormoni, iradiere, citostatice),
- cauze sistemice (ciroză hepatică, boală cronică de rinichi),
- factori externi (toxine, căldură excesivă etc.),
- tumori testiculare,
- varicocel.

Pentru tratamentul hipogonadismului simptomatic sunt disponibile o multitudine de preparate de **testosteron** (injectabil, oral sau transdermic) însă administrarea acestuia este **absolut contraindicată** la pacienții cu infertilitate deoarece inhibă atât producția de LH cât și cea de FSH (spermatogeneza)!

Hipogonadismul hipogonadotrofic (secundar) se caracterizează printr-un nivel scăzut atât al testosteronului cât și al gonadotrofinelor (FSH și/sau LH) ce poate fi congenital, idiopatic asociat sau nu cu anosmie (Sindrom Kallmann) sau dobândit cauzat de medicamente, hormoni, steroizi anabolizanți, iradiere sau tumori hipotalamice sau hipofizare. Cazurile congenitale necesită substituție androgenică (testosteron) pentru a obține dezvoltarea normală a caracterelor sexuale secundare. Pentru toate cazurile stimularea spermatogenezei se face prin tratamentul cu ***LH – gonadotrofina corionică umană – HCG (Pregnyl)*** sau ***FSH recombinat (Puregon)***. sau antiestrogeni ***(Clomifen citrat, Tamoxifen)***.

G. Criptorhidia

Reprezintă absența unuia sau a ambelor testicule din scrot la naștere. Este cea mai frecventă anomalie congenitală a aparatului genital masculin, afectând aproximativ 3% dintre nou-născuți (mai

frecvent la prematuri – 30%). Testiculul poate fi localizat oriunde pe traseul de coborâre către scrot (de la nivelul rinichiului până în canalul inghinal). Majoritatea cazurilor sunt unilaterale, iar cel mai frecvent testiculul absent este localizat la nivelul canalului inghinal. Criptorhidia este asociată cu reducerea fertilității (mai ales în cazurile bilaterale), risc crescut de cancer testicular, dar și probleme psihologice la maturitate.

Crioptorhidia poate avea cauze multiple (factori externi, dezechilibre endocrine în timpul sarcinii sau anomalii genetice) și poate apărea izolată sau în cadrul unor sindroame genetice ce includ si alte anomalii congenitale.

Tratamentul criptorhidiei presupune ***orhidopexia***, intervenție ce trebuie efectuată în primele 12 luni de viață pentru a obține o dezvoltare testiculară normală și a evita riscul de cancer testicular. Dacă intervenția se efectuează la adulți este necesară biopsia testiculară în timpul procedurii pentru a exclude cancerul intraepitelial. Tratamentul hormonal utilizat în trecut NU mai este actual recomandat ca alternativă în tratamentul criptorhidiei.

H. Tulburări sexuale sau de ejaculare

Există variate tulburări sexuale care pot influența negativ fertilitatea: disfuncția erectilă, anejacularea, ejacularea retrograde, ejacularea precoce sau întârziată. Aceste tulburări pot fi de obicei tratate foarte eficient cu tratamentele specifice cunoscute sau prin psihoterapie (vezi cap 26).

I. Infertilitatea idiopatică

La 44% dintre pacienții cu infertilitate nu poate fi determinată cauza !!!

Au fost testate o multitudine de tratament empirice (*clomifen, tamoxifen, hormoni androgeni, bromocriptina, alfa-blocanți, corticoterapie, antioxidanți*, etc.) fără a obține însă beneficii evidente.

Cu excepția tratamentului hipogonadismului hipogonadotrofic, a tulburărilor sexuale sau de ejaculare și a unora dintre infecțiile spermatice, NU există la ora actuală un tratament medical dovedit a fi eficient pentru infertilitatea masculină!

Tratamente alternative

Există însă o mulțime de produse de terapie alternativă (homeopată, naturistă) a infertilității (Ex.: ***Profertil, Proxeed***) ce conțin combinații în doze variabile de nutrienți de tipul: amino-acizi, vitamine (A,B,C,D,E), minerale (magneziu, seleniu, zinc), acizi grași, antioxidante, etc.

Nu există însă actual date științifice suficiente e care să confirme dacă aceste produse îmbunătățesc semnificativ fertilitatea masculină. Nici unul dintre aceste produse nu se adresează de fapt unei cauze specifice a infertilității, având probabil efecte pozitive mai degrabă în ceea ce privește calitatea spermei la pacienții cu afectare ușoară a fertilității (fertilitate suboptimală).

Profilaxia infertilității masculine

Există o serie de măsuri non-terapeutice ce pot ajuta atât la prevenirea problemelor de fertilitate cât și la ameliorarea calității spermei la pacienții cu fertilitate sub-optimală:

- renunțarea la fumat, droguri recreaționale, evitarea consumului excesiv de alcool,
- evitarea supraîncălzirii testiculelor (îmbrăcăminte strâmtă, poziția șezut),
- evitarea produselor lubrefiante comerciale,
- schimbarea obiceiurilor sexuale: evitarea contactelor sexuale prea frecvente, zilnice (poate scădea concentrația spermatozoizi) sau prea rare, la mai mult de 10-14 zile (poate scădea motilitatea spermatozoizilor),
- prevenirea traumatismelor testiculare ocupaționale sau sportive (motociclism, ciclism, călărie, fotbal, arte marțiale și alte activități sau sporturi de contact) prin purtarea de echipament de protecție special adaptat activității respective.

28. INCONTINENȚA URINARĂ

Stoica L., Drăgoescu O.

28.1. Cadru nosologic

Incontinența urinară de efort este definită ca o *pierdere involuntară de urină prin uretră, în afara micțiunilor, apărută la momentul nepotrivit, în locul nepotrivit.*

Afecțiunea aduce un handicap important pentru pacient, cu consecințe destul de grave asupra vieții cotidiene și sociale a acestuia, dar mai ales cu consecințe psihologice de cele mai multe ori nu de neglijat (izolarea de cei din jur).

Tratamentul chirurgical al incontienenței urinare nu este decât o secvență (de multe ori amânată nejustificat) din problematica terapeutică a unei patologii mult mai vaste.

28.2. Epidemiologie

Afecțiunea aparține copiilor, femeilor de toate vârstele, dar și bărbaților.Prevalența incontinenței urinare de efort la femeie în lume este variabilă, cu valori cuprinse între 2 și 57% pentru Europa și ceva mai mică în rândul populației asiatice (5-27%). Prevalența incontinenței urinare crește odată cu vârsta, ridicându-se de la 20-30% la pacientele tinere, la 30-40% la pacientele de vârsta medie și la 30-50% la pacientele în vârstă. Ea este ușor variabilă în diferite țări europene: cea mai mică valoare de 23% în Spania, în schimb pentru Franța, Germania și Marea Britanie valorile au fost de, respectiv, 44, 41, 42%. CIRCa un sfert din pacientele cu incontinență din Spania (24%) și din Marea Britanie (25%) au consultat un doctor pentru această problemă; în Franța (33%) și Germania (40%) procentajele au fost mai ridicate. Rata pacientelor care se operează, în raport cu numărul mare de femei care suferă de această boală, este foarte mică.

28.3. Clasificare

După Societatea Internațională de Continență (ICS) tipurile de incontinență sunt:

1. **Incontinența urinară de efort**- pierderea de urină apare la creșterea presiunii abdominale (efort fizic, tuse, strănut, urcat de scări, ridicarea de greutăți), în afara contracțiilor detrusorului (mecanismul fiziopatologic este demonstrat urodinamic).
2. **Incontinența urinară prin imperiozitate**- pierderea de urină este datorată unei contracții necontrolate a detrusorului (hiperactivitate de detrusor demonstrată urodinamic) și este precedată de o senzație extremă de a urina.
3. **Incontinența urinară mixtă**- asociază cele două tipuri de incontinență de mai sus
4. **Incontineța urinară prin prea plin**- pierderea de urină se datorează creșterii exagerate a presiunii intravezicale, mai mult decât presiunea maximă de închidere uretrală (urodinamic se constată prezența unui detrusor hipoactiv)
5. **Incontinența urinară extrauretrală**- se datorează fistulelor urovaginale sau ectopiei ureterale.

28.4. Etiologia incontinenței urinare

1. *Terenul*, este vorba de rasă, care influențează indirect prevalența incontinenței.

2. *Factori favorizanți*, cum sunt obezitatea, tabagismul asociat la o tuse cronică

și constipația. Aceștia induc hiperpresiunea pelvină repetată și durabilă cu inducerea tulburărilor de continență și micțiune.

3. *Factori de decompensare*, ca urmare a unor tratamente medicamentoase, și aici există trei mecanisme distincte: a.) <u>scăderea presiunii intra-uretrale</u> prin stimularea receptorilor uretrali (antihipertensoarea antagoniste ale receptorilor alfa-adrenergici cum ar fi Prazosinul, neurolepticele cu acțiune colinergică: Clozapine, Haloperidol și Clorpromazina); b.) <u>creșterea presiunii intravezicale</u> prin creșterea diurezei (diureticele), prin diminuarea umplerii vezicale în urma tratamentelor anticolinergice (Trihexifenidilul), sau prin acțiunea betablocantelor (Pindolul), și instaurarea unei instabilități vezicale la Cisaprid; c.) <u>efecte indirecte</u> pe tractul urinar: inhibitorii de enzimă de conversie, tusea, constipația prin

derivatele de opiacee sau produșii pe bază de fier, sedarea prin alcool sau anxiolitice. Toate aceste medicamente trebuie evitate la femeile incontinente.

4. *Factori declanșatori*, în principal traumatismul chirurgical și obstetrical, cu toate că în literatură rezultatele sunt contradictorii în ce privește prevalența incontinenței la femeile multipare și nulipare. Leziunile perineale în urma nașterilor pe cale joasă sunt cumulative. Factorul obstetrical este îndeaproape analizat și comentat în lucrarea lui Rortveit care realizează un studiu epidemiologic pe 15.307 paciente. Concluzia autorului este clară: riscul de incontinență urinară crește în ordinea – *nulipare, pacientele cu secțiune cezariană în antecedente și pacientele care au născut pe cale vaginală.* În plus, există și factori care țin de iradierile pelvine care induc o deschidere a colului vezical și crearea unei uretre rigide. Incompetența sfincterului uretral (ISD) are două cauze – coborârea colului vezicii urinare și a uretrei proximale, și slăbirea rezistenței uretrale. Menopauza prin deficitul de estrogen poate provoca slăbirea suportului gâtului vezicii și pierderea închiderii ermetice a uroteliului. Cu toate acestea, studiile privind folosirea estrogenului nu au dovedit nicio îmbunătățire semnificativă a incontinenței la stres (Fantl și colaboratorii 1994). Traumatismul care implică fractura inelului pelvian și diastaza simfizei cu desprinderea gâtului vezicii de ligamentele pubouretrale, care îl leagă de spatele simfizei pubiene (Stanton și colaboratorii 1981). Operațiile ginecologice sau urologice în efectuate în apropierea colului vezical, pentru corectarea prolapsului sau a incompetenței sfincterului uretral, pot duce la recidive ale incontinenței. Mecanismul nu este bine elucidat dar poate include: afectarea sfincterului uretral, scăderea rezistenței uretrei sau a presiunii de închidere, fibroza postoperatorie, ce afectează uretra și țesutul parauretral, fixarea uretrei de spatele simfizei cu pierderea elasticității, și eșecul de ridicare a joncțiunii uretrovezicale. Medicamentele hipotensive cum ar fi prazosinul, reserpine, alphamethyldopa și phenoxybenzamine acționează prin inhibarea receptorilor α-1- adrenergici, și duc la incontinență urinară (Kiruluta și Andrews 1983; Dwyer și Teele 1992). Mușchii netezi ai uretrei proximale și ai colului vezical sunt inervați simpatic (Awad și colaboratorii 1976) și blocajul α-adrenergic are un efect relaxant prin scăderea presiunii uretrale (Anderson și colaboratorii 1981).

28.5. Diagnosticul incontinenței urinare

Anamneza este prima etapă a diagnosticului. Condusă corect, se obțin numeroase date prin care putem să diferențiem incontinența urinară la efort, imperiozitatea micțională sau chiar incontinența urinară mixtă, precum și gradul incontinenței urinare. Se insistă asupra mai multor puncte și enumerăm:

- informații obstetrico-ginecologice: legate de menstruație, menopauză, sarcini, nașteri, viață sexuală;
- antecedente chirurgicale, gineco-urinare;
- tratamente medicamentoase: medicație diuretică, antidepresivă, hormonală, anticolinergică, antihipertensivă, etc.;
- antecedente familiale de IU;
- antecedente de traumatisme ale coloanei vertebrale;
- alte patologii: diabet zaharat, scleroza multiplă, tumori cerebrale sau spinale, accidente vasculare cerebrale, boala Parkinson, hernii discale, etc.

Paralel cu recoltarea acestor date anamnestice se analizează amănunțit debutul, momentul apariției, simptome de însoțire, severitatea incontinenței urinare.

Examenul clinic începe cu *examenul abdominal, examenul coloanei vertebrale, examenul regiunii perineale și ano-rectale și, nu în ultimul rând, cu examenul ginecologic și urinar,* ce poate constata fie hipermobilitatea uretrei, fie, dimpotrivă, fixitatea ei. Această a doua situație caracterizează uretra "în țeava de pipă" și este însoțită de incompetența sfincteriană. Clinic se poate pune în evidență un prolaps genital asociat unei IU și se poate efectua manevra Bonney (blocarea scurgerii urinare prin două degete introduse la nivelul vaginului, de o parte și de alta a colului vezical, producând o ascensionare a acestei regiuni). Dacă manevra Bonney este negativă, se va tenta susținerea distală a uretrei (la niveul treimii sale mijlocii) prin manevra TVT sau Ulmsten (după numele celui care a descris tehnica TVT) sau manevra Jacquetin

(după cel care a descris gestul propriu-zis); ea mimează situația pe care ar crea-o instalarea unei bandelete TVT sau TOT folosind o pensă deschisă și plasată de-o parte și de alta a uretrei medii, la circa 1 cm de meatul uretral. La ridicarea acesteia, jetul se întrerupe sugerând eficacitatea bună a unei bandelete suburetrale de tip „sling". Dacă ea este negativă, suspiciunea clinică de incompetență sfincteriană este foarte mare. Dacă este pozitivă, fără a contrazice un eventual diagnostic de incompetență sfincteriană, se poate spera în corectarea IU printr-o tehnică ce utilizează orice tip de bandeletă. Și, în fine, se practică și testarea ridicătorilor anali (prin două degete introduse în vagin în porțiunea mijlocie și cerând pacientei să-și contracte mușchiul ridicător ca și cum ar dori să evite sau să oprească micțiunea; cotația se face între valorile de 0-5, în funcție de intensitate și durată). Examenul clinic implică și o componentă neurologică, respectiv o examinare neurologică, care, în principal, se indică atunci când există o posibilă patologie neurologică. Se explorează funcția senzitivă prin atenta examinare a dermatomerelor, aprecierea funcției centrilor sacrați (reflexe anale, reflexul bulbo-cavernos), intervenția sistemului uro-genital și, nu în ultimul rând, examenul funcției motorii (examenul mușchiului tibial anterior, gastrocnemian, extensorii degetelor), iar în final explorarea diferitelor modificări de tonus care pot fi semnul unor boli neurologice. Q Tip-testul este un test diagnostic propus de Crysle pentru evaluarea mobilității uretrale prin măsurarea poziției uretrei în raport cu orizontala. Se introduce în uretră o tijă cu vată în vârf și se măsoară unghiul respectiv, în repaus și în timpul efortului de tuse. Pentru o deviație a tijei mai mare de 30 grade testul este pozitiv la circa 85% dintre pacientele cu IU.

28.6. Explorările paraclinice

Selecția examenelor complementare se face în mod judicios, scopurile fiind acelea de a stabili un diagnostic cât mai precis al tipului de incontinență urinară, de a recomanda secvența terapeutică cea mai potrivită și de a evalua prognosticul fiecărei paciente pe baza tuturor examenelor complementare disponibile. Enumerăm:

• *examenul de urină, sumar și/sau urocultura* (examenul citobacteriologic al urinei). La pacientele cu incontinență urinară, infecția urinară interferă la mai multe nivele. Cistitele ca și uretritele se pot repercută funcțional asupra aparatului urinar, declanșând contracții vezicale și micțiuni imperioase. O infecție urinară superioară poate, dacă nu se descoperă și tratează cauza, să aibă consecințe asupra aparatului urinar inferior, reușind să domine tabloul clinic și să mascheze adevărata etiologie. La unele paciente există o discordanță între manifestările clinice și bacteriuria nesemnificativă sau absentă, situație în care se va ține seama de valoarea leucocituriei. O leucociturie aparent amicrobiană (sterilă) este frecvent de origine uretrală. Izolarea germenului se poate efectua prin recoltări din prima porțiune a jetului sau prin recoltări directe din uretră cu ajutorul unui cateter special. Se pot efectua prelevări uretrale în vederea depistării infecțiilor chlamydiene sau cu mycoplasma, chiar dacă prelevările anterior efectuate au fost negative.

• *citologia vaginală cervicală și chiar urinară;*

• *examenele radiologice:* radiografia reno-vezicală simplă, urografia intravenoasă, uretrocistografia micțională, cistocolpoproctografia dinamică și probe videocistouretrografice; o atenție deosebită se atribuie colpocistogramei. Pe imaginile de colpocistogramă se observă în mod constant la pacientele cu incontinența urinară de efort un comportament radiocinetic anormal al aparatului urinar inferior. Aceste anomalii ale colpocistogramei sugerează că incontinența urinară de efort rezultă în mare parte din factorii mecanici extrinseci de deteriorarea dispozitivului de fixare a joncțiunii uretro-vezicale. De aici frecventa asociere a incontinenței urinare de efort cu prolapsurile vaginale și faptul fundamental că incontinența de efort pură este forma chirurgicală a incontinenței urinare. Au fost descrise două forme anatomo-radiologice ale incontinenței urinare și o a treia le asociază: cervico-cistoptoza, vezicalizarea uretrală și tipul mixt. Pacientele cu incontinență de urină nelegată de efort, cu anomalii ale comportamentului detrusorului sau ale mecanismului intrinsec de închidere au la colpocistogramă un comportament normal al aparatului urinar inferior. Există o mare frecvență a incontinenței mixte, ce asociază un factor extrinsec uretropelvin unei perturbări intrinsece a mecanismului de închidere și a unor anomalii ale comportamentului vezical, ce arată importanța asocierii clinice cu colpocistograma și bilanțul urodinamic.

• *explorarea endoscopică* se efectuează în caz de dureri vezicale și/sau hematurie asociată sau nu cu uretroscopia. Cistouretroscopia nu aduce nimic în plus în cazul pacientelor care nu au antecedente urologice cunoscute și nicio simptomatologie clinică sau modificarea urodinamică ce poate evoca o instabilitate vezicală dar permite verificarea integrității vezicale. Este importantă eliminarea oricărei afecțiuni organice de tipul unei tumori sau litiaze sau chiar anomalii legate de o patologie inflamatorie la nivelul vezical. Congestia mucoasei și hipervascularizația din cistitele cronice sunt în general difuze dar predominante mai ales la nivelul trigonului și colului vezical;

Explorarea ecografică endovaginală, transrectală, transperineală și mai nou uretrală cu transductoare speciale;

Explorarea prin RMN apărută mult mai recent pentru studiul dinamicii pelviene sau pentru evaluarea pre-/postoperatorie a modificărilor etajului pelvic;

Electromiografia sfincteriană (EMS).

Reținem la examenele paraclinice trei entități speciale: *calendarul micțional, Pad-testul și explorările urodinamice. Calendarul micțional* (frequency volume chart sau FVC) urmărește, la un aport hidric normal, momentul și volumul micțiunilor, eventual se notează episoadele de incontinență sau imperiozitate. Abrams în 1997, ținând cont de acest calendar micțional, a triat pacientele în cinci tipuri de bază, din care se puteau trage numeroase concluzii în ce privește cauza incontinenței urinare. Aceste curbe de volum/frecvență variază adesea de la o săptămână la alta, în funcție de existența unei vezici hipersensibile (datorită mai ales unor infecții), sau a unei uretre hipersensibile (sindromul uretral). Este esențial să nu ne fondăm tratamentul pe rezultatele acestei singure investigații și mai degrabă este esențial, înainte de a începe tratamentul, să se excludă alte etiologii ale simptomelor vezicale, cum ar fi neoplaziile, litiaza etc. *Testul scutecului („pad testing“,)* este o metodă de cuantificare a pierderilor urinare prin cântărirea absorbantului intim înainte și după un efort fizic bine stabilit pe durata de o oră. Nu toate pacientele care se plâng de incontinență urinară sunt incontinente în timpul explorărilor urodinamice. De aceea, Pad testul sau testul tamponului reprezintă o metodă obiectivă, neinvazivă, simplă, de detecție și de cuantificare a pierderilor urinare. Metoda este standardizată de ICS, incluzând câteva puncte esențiale. Testul debutează fără ca pacienta să urineze;

1. Tamponul cântărit este amplasat în regiunea pelvi-genitală;

2. Pacienta bea 500 ml de lichide fără solid într-o perioadă scurtă (maxim 15 min.), după care se așează;

3. După 30 minute pacienta începe să meargă și să urce scările unui etaj. În timpul perioadei restante pacienta realizează următoarele activități:

• ridicarea din poziția așezat de 10 ori;

• tuse puternică de 10 ori;

• alergare pe loc 1 minut;

• aplecarea pentru ridicarea unui obiect de pe podea de 5 ori;

• spălarea mâinilor în apa rece timp de 10 minute. La sfârșitul probei, absorbantul este recuperat și cântărit. Dacă testul este considerat semnificativ, pacienta urinează și volumul este înregistrat. Dacă nu, testul se repetă, preferabil fără a urina. Daca absorbantul este plin de urină în timpul probei el trebuie recuperat, cântărit și înlocuit printr-un alt absorbant. Acest program al activităților care se efectuează în timpul testului, trebuie modificat în funcție de capacitățile fizice ale pacientei. Interpretarea este simplă: o creștere a greutății absorbantului de 1g/h nu este considerată drept probă pozitivă de incontinență, deoarece ea poate fi datorată unei erori de cântărire, transpirației sau uneori pierderilor vaginale. Testul nu trebuie realizat în timpul menstruațiilor. Un rezultat negativ trebuie interpretat cu prudență. Uneori este necesară repetarea testului sau completarea sa printr-un test mai prelungit. Dacă pacientele prezintă imperiozități în timpul testului, ele trebuie îndemnate să amâne micțiunea. Creșterea orară a greutății absorbantului la femeile incontinente variază de la 0-2,1 g/h, cu o medie de 0,26 g/h. ICS a stabilit limita superioară a normalului de 1,4 g/h, cu un interval de încredere de 99%. Pad- testul la domiciliu pe o perioadă de 24-48 ore se practică de asemenea pentru detectarea IUE. Limita superioară a normalului pentru testul de 24 ore

este de 8 g. Cu toate că aceste teste cu durata mai lungă sunt mai fiabile pentru depistarea incontinenței, ele sunt mult mai puțin practice și mai greu de efectuat. Tampoanele trebuie stocate într-un recipient închis ermetic, înainte și după utilizare, pentru a evita evaporarea. Simptomul clasic al incompetenței sfincterului uretral este incontinența la stres; totuși, multe paciente acuză frecvența, incontinența de urgență și incontinența la poziția stând în picioare. În general incontinența la stres se agravează în săptămâna ce precede ciclul menstrual. Întreruperea jetului poate fi confirmată obiectiv la aproximativ 83% din pacientele cu incompetență a sfincterului și la 87% din pacientele cu instabilitate a detrusorului, astfel încât acest simptom nu ne poate ajuta să diferențiem cele două tulburări. Pacientele sunt cel mai adesea multipare. Simptomele apar de obicei în timpul sarcinii și se agravează în perioada postnatală și în următoarele sarcini. La examenul clinic nu apar trăsături speciale generale sau neurologice. Epispadiasul este ușor de recunoscut. Coborârea peretelui vaginal anterior (cistouretrocel) este prezentă la aproximativ 50% din femeile cu incompetența sfincterului. Trebuie evaluate capacitatea și mobilitatea vaginului (care indică afectarea vaginului) deoarece acestea pot fi relevante în stabilirea variantei chirurgicale pentru redobândirea continenței. Trebuie notate și alte probleme de prolaps genital sau de patologie uterină sau ovariană ca să se poată efectua chirurgia reparatorie și pentru aceste elemente odată cu cea pentru continență. Mulți clinicieni au demonstrat discrepanțe între rezultatele clinice și cele urodinamice. Dificultatea constă în complexitatea acuzelor. O combinație a incontinenței la stres, incontinenței de urgență și frecvenței sugerează foarte probabil instabilitatea detrusorului. În urma unui *studiu urodinamic* efectuat pe un număr de 800 de femei, aproximativ 50% au fost diagnosticate cu incompetența sfincterului uretral. Din acestea doar 31% aveau simptomul și semnul de incontinență la stres iar 1,5% prezentau doar simptomul de incontinență la stres. Din tot grupul 85% prezentau iminență, incontinență la iminență și la stres dar numai 25% au dovedit la testare instabilitatea detrusorului. La fel s-a întâmplat și cu tulburările de golire: 53% prezentau două simptome ale tulburărilor de golire care au fost confirmate doar în 10% din cazuri prin testare.

Obiectivele testelor urodinamice sunt:

- ⇒ Să confirme simptomele (spre exemplu incontinența sau dificultatea la golire) și gravitatea lor;
- ⇒ Să ducă la stabilirea diagnosticului;
- ⇒ Să depisteze alte anomalii, spre exemplu instabilitatea detrusorului;
- ⇒ Să confirme modalitatea de rezolvare.

Testele urodinamice trebuie precedate de efectuarea unei uroculturi pentru a evita procedurile invazive în caz de infecție (s-ar agrava infecția de la nivelul tractului urinar), deoarece altfel rezultatele ar fi neconcludente.

Cistometria și videouretrografia

Diagnosticul cistometric de scurgere urinară indică prezența instabilității detrusorului sau a dificultăților de golire; doar dacă nu apare instabilitatea detrusorului se poate ajunge prin excludere la diagnosticul de incompetență a sfincterului uretral. Combinația cistometriei și screeningului radiologic cu înregistrarea video, împreună cu examenul ecografic, permit excluderea altor diagnostice (prezenței unui diverticul uretral, și uneori prezența fistulelor urinare etc.), precum și stabilirea inclusiv a cauzei incontinenței. Aceste investigații contribuie prea puțin la stabilirea clară a incompetenței sfincterului uretral (Stanton și colaboratorii 1986).

Profilometria presiunii uretrale

Rolul profilometriei presiunii uretrale (UPP) în diagnosticarea incompetenței sfincterului uretral rămâne controversat. Versi a declarat că "suprapunerea între normal și GSI (USI) a fost atât de mare încât a făcut imposibilă diagnosticarea corectă". Sand și colaboratorii (1987) au măsurat presiunea de închidere uretrală și au stabilit că o scădere de 20 centimetri coloană de apă indică o uretră cu presiune scăzută, și reprezintă un element important în eșecul chirurgiei reparatorii. Hilton a cercetat conceptul de uretră instabilă ca și cauză a incompetenței sfincterului și a descoperit că o schimbare relativă de 30% a presiunii

maxime de închidere uretrală era elementul cel mai sigur în detectarea acestei afecțiuni. Principalul dezavantaj al presiunii uretrale este relativa instabilitate a cateterului, care duce la rezultate false sau suprapuse la pacientele continente și incontinente.

Presiunea de pierdere urinară la manevra Valsalva (VLPP)

Această tehnică de diagnosticare relativ recentă poate fi folosită pentru a măsura rezistența uretrală în diagnosticarea deficienței intrinseci a sfincterului. O presiune de sub 60 de centimetri coloană de apă în poziție stând în picioare la un volum de 150 ml dovedește deficiența intrinsecă a sfincterului. Testul este considerat foarte exact și cu mare procent de repetare la aproximativ 80% din pacientele adulte cu IUE. În comparatie cu UPP, VLPP dă rezultate similare dar testul este mai puțin costisitor și durează mai puțin. Totuși, Alcalay a găsit o specificitate crescută (100%) dar o sensibilitate redusă (69%) în diagnosticarea incontinenței reale la stres, și precizie redusă în diagnosticarea incontinenței la stres în comparație cu variabilele UPP.

Ecografia

Ecografia depistează golirea incompletă a vezicii, care poate duce la incontinență la stres. Poate permite evaluarea poziției și deplasării gâtului vezicii, relevante în diagnosticarea incompetenței sfincterului uretral și poate fi utilă în analizarea eșecului chirurgiei convenționale și în alegerea finală a altei operați. Pe de altă parte, examinarea ecografică dă imaginea de ansamblu a patologiei parenchimatoase abdominale, prin evaluarea globală a tuturor parenchimelor abdominale.

Investigații speciale

Pe lângă testele standard cum ar fi cistometria și uroflowmetria, evaluarea acuzelor privind tractul urinar inferior la femei necesită uneori investigații speciale pentru obținerea de informații suplimentare.

Teste cu coloranți

Dacă se dă pacientei o substanță medicamentoasă care schimbă culoarea urinei se poate rezolva această ultimă problemă. Când se procedează astfel, colorarea absorbantului dovedește clar că a avut loc pierderea de urină. Substanțele care pot colora urina sunt albastrul de metil, indigo carmin sau hidroclorura de fenazopiridină (Pyridium, Parke-Devis). Testele cu coloranți în sine nu permit cuantificarea pierderii de urină. Rezultatele testelor cu coloranți trebuie interpretate cu grijă. Testele cu coloranți pot fi extrem de utile în depistarea afectării intraoperator a tractului urinar, sau în depistarea unei fistule. Dacă se introduc tampoanele de vată în vagin și urina este colorată cu o anumită substanță, pătarea tampoanelor din vagin va dovedi prezența unei fistule, mai ales dacă tampoanele aflate cel mai aproape de orificiul vaginal nu sunt pătate.

Testele electronice cu absorbant

În principiu aceasta este o modalitate excelentă de detectare și cuantificare a pierderii de urină. Totuși în practică nu s-a dovedit foarte eficientă. Sistemul oferă informații corecte privind scurgerea de urină și frecvența acesteia, dar dă mari erori în cuantificarea pierderii de urină. De asemenea absorbantele cu electrozi sunt și mult mai costisitoare decât absorbantele igienice folosite în mod curent.

Testul de sensibilitate exagerată la clorură de Bethanecol

În 1939 fiziologul american Walter B Cannon a propus o "lege a denervării" pe care a dezvoltat-o ulterior Cannon și Rosenblueth 1949. Pe baza experiențelor efectuate pe animale el a declarat că atunci când se distruge o unitate dintr-o serie de neuroni eferenți, se dezvoltă o iritabilitate crescută la agenți chimici în structura sau structurile izolate, efectul fiind maxim în zona denervată. Pe baza acestui principiu și în urma observației că structurile stimulate normal de acetilcholină devin exagerat de sensibile la clorura de bethanecol atunci când sunt denervate, Lapide a conceput un test pe care l-au folosit pentru diagnosticarea denervării senzoriale a vezicii. După efectuarea cistometriei de umplere, vezica este golită complet și apoi reumplută cu 100 ml de lichid la temperatura camerei. S-a măsurat presiunea intravezicală de bază. După mai multe încercări, pentru a obține o înregistrare corectă, pacientei i s-a administrat subcutanat 2,5 mg de clorură de bethanecol. Cistometrograma a fost repetată la 10, 20 și 30 minute după administrarea substanței. La pacientele adulte sănătoase s-a înregistrat o creștere a presiunii intravezicale de 2-5 centimetri coloană de apă peste valorile de bază în timpul testului. Studiile de blocaj diferențial au

indicat că sinapsele ganglionare și joncțiunile neuromusculare au devenit exagerat de sensibile la bethanecol la pacientele cu paralizie motorie sau senzorială a vezicii. S-a considerat că acest test este specific și obiectiv în diagnosticarea acestor afecțiuni. Acuratețea testului a fost deja studiată de mai mulți autori. Trebuie menționat faptul că testul de sensibilitate exagerată nu s-a dovedit eficace în stabilirea pacientelor cu tulburări de golire care ar putea răspunde la tratamentul medicamentos cu bethanecol. Deoarece există prea puține dovezi care să ateste că clorura de bethanecol are eficacitate clinică în redobândirea unei micțiuni normale la pacientele cu tulburări de golire, testul nu poate fi folosit pentru a rezolva această problemă dificilă.

Testul Q-tip

Un test simplu și necostisitor pentru evaluarea hipermobilității uretrale a fost conceput de Crystle. Testul implică introducerea unui tampon de vată (numit "Q-tip" în America de Nord, unde este folosit pe scară largă) în uretră și măsurarea deformării axului cu un goniometru ortopedic în timpul manevrelor de tuse și Valsalva. Crystle și colaboratorii au declarat că deformarea din exterior a axului Q-tip reprezintă o aproximare corectă a coborârii uretrei așa cum este măsurată prin cistouretrografie cu lanț. Primii autori au propus ca „testul Q-tip” să fie folosit în locul studiilor radiografice ale gâtului vezicii și uretrei, pentru a diferența între pacientele cu deficiențe de Tip I și Tip II conform vechilor clasificări a lui Green privind deficiențele de susținere a uretrei și incontinența la stres.

28.7. Tratamentul incontinenței urinare

Tratametul conservator- este încercat la început datorită lipsei de invazivitate.

- *Dispozitivele de contenție* (pesare, absorbante, catetere urinare) sunt o parte importantă a tratamentului mai ales la paciente care nu pot efectua alt tratament datorită tarelor asociate (boli cardiovasculare, respiratorii, neurologice etc.).
- La vârstnici incontinența poate fi accentuată de boli asociate (insuficiența cardiacă, insuficiența renală, diabetul, BPOC, accidente vasculare, tulburări de somn, obezitate). *Tratamentul adecvat al acestor boli* poate reduce severitatea simptomelor urinare.
- Trebuie *evitate medicametele care pot accentua tulburările urinare*,
- *Constipația trebuie combătută*- prin modificări alimentare sau prin medicație.
- *Schimbarea stilului de viață* face parte din terapia conservatoare și implică măsuri alimentare (reducerea alimentelor ce provoacă polakiurie- cafea, cola, ceai, reducerea consumului de lichide, reducerea fumatului), efectuarea de activități fizice pentru scăderea în greutate, întărirea musculaturii pelvine, antrenamentul vezicii urinare (pacienta este încurajată să urineze după o schemă stabilită în funcție de calendarul micțional).
- *Stimularea electrică a musculaturii planșeului pelvin* poate ajuta la ameliorarea pierderilor urinare.
- *Stimularea electromagnetică* a fost propusă ca alternativă de stimulare a planșeului pelvin, cu rezultate încă în evaluare.

Tratamentul farmacologic

- *Antimuscarinicele* sunt tratamentul de primă intenție în incontinența urinară prin urgență micțională. Diferă prin timpul de instalare al efectului, prin modul de acțiune, afinitatea față de receptori, prin reacțiile adverse (principalele efecte adverse sunt uscăciunea gurii și constipația, dar pot să apară și tulburări de vedere, disfuncții cognitive, oboseală etc.). Complianța pacientelor la tratamentul de lungă durată nu este foarte bună și se ajunge la situația în care la diferite perioade de timp este necesară schimbarea tipului de medicament antimuscarinic (oxibutinina, solifenacina, trospium, mirabegron etc.).
- *Estrogenicele administrate intravaginal* sunt recomandate în tratamentul postmenopauzal mai ales dacă pacientele au și semne de atrofie vulvovaginală.
- *Desmopresina* este folosită pentru tratamentul diabetului insipid sau al enurezisului. În incontinența urinară este recomandată pentru perioade scurte de timp, pacienta periodic

monitorizată clinic și biologic. Nu trebuie folosită pentru tratamentul de lungă durată al incontinenței urinare.

Tratamentul chirurgical

- *Incontinența urinară de efort* beneficiază de bandeletele monofilament de polipropilenă plasate chirurgical mediosuburetral (TOT sau TVT). Pacientele trebuie avertizate că abordul retropubic pentru montarea slingului suburetral (TVT) este însoțit de o rată mai mare de complicații (sângerări, perforații vezicale sau intestinale etc.). În situația în care avem paciente cu eșec după montarea de bandeletă suburetrală, paciente cu radioterapie (cu afectarea țesutului vaginal sau uretral) este recomandată efectuarea de investigații urodinamice înainte de a încerca alte intervenții cirugicale (colposuspensii, plasarea unei noi bandelete suburetrale sau a unei fascii autologe, montarea de sfincter urinar artificial). Aceste paciente trebuie avertizate că tratamentul incontinenței urinare de efort complicate (după alte intervenții chirurgicale) este însoțită de o rată mare de eșec.
- *Incontinența urinară însoțită de prolaps de organe pelvine* beneficiază de intervenții chirurgicale reparatorii simultane, reparatorii ale prolapsului și curative pentru incontinență, în centre specializate (se efectuează colposuspensii prin diferite tehnici, asociate cu montarea de bandeletă suburetrală). Riscul de complicații în aceste situații este foarte mare. Pacientele trebuie avertizate că după chirurgia prolapsului poate să apară iminența micțională de novo.
- *Bărbaților cu incontinență urină postprostatectomie* sau după alte afectări ale sfincterului urinar li se pot *injecta intrauretral substanțe* care să creeze un obstacol în calea urinii (particule de teflon, colagen). Efectul este parțial și temporar, mai bun dacă incontinența este ușoară. S-a mai încercat *montarea de bandeletă suburetrală de polipropilenă fixată în tensiune* intraoperator (practic se ajustează tensiunea pe uretră după umplerea vezicii urinare în așa fel încât să nu mai fie pierderi urinare). La pacienții cu incontinență urinară severă postprostatectomie li se recomandă *sfincterul urinar artificial*. Chiar și în centre specializate această chirugie este însoțită de o rată mare de complicații, de blocări mecanice ale sfincterului sau de necesitatea explantării dispozitivului.
- *Incontinența urinară datorată hiperactivității refractare de detrusor* se poate trata prin *injectarea peretelui vezical cu toxină botulinică tip A* (100 U BOTOX dizolvate în 10 ml ser fiziologic injectate în 20 de puncte deasupra trigonului). Cele mai frecvente complicații ale procedurii sunt infecțiile de tract urinar și reziduul vezical postmicțional ce poate necesita uneori autocateterizarea vezicală. O singură injectare este eficientă pentru mai mult de 12 luni. *Neuromodularea (stimularea nervului sacrat)* se efectuează în două etape- inițial se face stimularea cu un electrod plasat percutanat în gaura laterosacrată (de obicei S3) de-a luncul nervului sacrat. Se face stimularea nervului, iar pacienții la care incontinența s-a ameliorat mai mult de 50% în timpul fazei de testare beneficiază de un implant complet, inclusiv cu generator de impulsuri. *Enterocistoplastia de augmentare vezicală sau derivația urinară* sunt soluții extreme, folosite când toate celelalte soluții terapeutice au fost încercate. Există o rată mare de complicații. După augmentarea vezicii poate fi necesar cateterismul vezical intermitent.

29. VEZICA NEUROGENĂ

Mitroi G., Drocaş A.

Definiţie

Vezica neurologică reprezintă o patologie foarte complexă, care cuprinde toate tulburările vezicosfincteriene care se datorează comenzii sau transmiterii nervoase. Vezica neurologică are o etiologie foarte variată, precum manifestările acestei boli (retenția completă sau incompletă, incontinența, imperiozitatea sau combinații între ele.

Din punct de vedere anatomo-fiziologic vorbim de aparatul vezical şi de aparatul sfincterian.

Aparatul vezical - detrusorul - este un sinciţiu de fibre musculare netede căruia, în vecinătatea colului vezical, i se pot recunoaşte trei straturi :

- mijlociu - fibre cu dispoziţie circulară
- intern şi extern - fibre cu dispoziţie longitudinală care se prelungesc pe întreaga întindere a uretrei la femeie şi până la apexul prostatei la bărbat.

Detrusorul este un muşchi neted care - paradoxal - poate fi controlat voluntar. Detrusorul are o serie de caracteristici:

- acomodarea - capacitatea de a înmagazina volume progresiv crescânde de urină fără modificarea semnificativă a presiunii intravezicale
- senzaţia de plenitudine - apare normal la atingerea capacităţii fiziologice şi presupune integrare nervoasă de la nivel supraspinal
- capacitate fiziologică - 250-300 ml (până la 400 ml la femeie)
- contractilitate - capacitatea de a iniţia şi susţine contracţia până la golirea conţinutului
- control voluntar - capacitatea de a iniţia sau de a inhiba contracţia, în ciuda naturii non-voluntare a organului.

Aparatul sfincterian este constituit din:

- sfincterul intern - constituit din fibre musculare netede care se condensează la nivelul colului vezical, cu rol discutabil în continenţă, cu o bogată inervaţie simpatică de la nivel T10-L2, asigurându-i închiderea în cursul emisiei seminale împiedicând astfel ejacularea retrogradă.
- sfincterul extern - constituit din fibre musculare striate cu contracţie lentă, localizat în porţiunea mijlocie a uretrei la femeie şi pe uretra membranoasă la bărbat, controlat prin nervii ruşinoşi, este principalul mecanism responsabil de continenţă (are un tonus permanent asigurând continenţa între micţiuni).

La continenţă mai participă şi musculatura planşeului pelvin prin :

- stimularea tonusului sfincterului extern (mecanism direct)
- susţinerea bazei vezicii urinare (mecanism indirect).

29.1. Inervaţia aparatelor vezical şi sfincterian

Eferenţe :

- somatice : nervii ruşinoşi ale căror fibre asigură inervaţia sfincterului extern
- vegetative:

- simpatice : au originea la T10-L2 de unde pornesc fibre spre plexurile hipogastric şi pelvin de la care pleacă fibre postganglionare pentru colul vezical, sfincterul intern, trigon şi porţiunea iniţială a uretrei

- parasimpatice : au originea la S2-S4 de unde pornesc fibre spre plexul pelvin de la care pleacă fibre postganglionare pentru detrusor şi sfincterul intern.

Aferenţe :

- somatice : prin nervii ruşinoşi spre S2-S3
- vegetative :

- simpatice : receptori din mucoasă şi submucoasă (pentru durere şi disconfort) de la care impulsurile sunt conduse spre plexul hipogastric şi de aici spre T10-L2

- parasimpatice : receptori din detrusor (pentru senzaţia de plenitudine-baroreceptori) ale căror impulsuri pleacă prin fibre mielinizate spre S2-S4

- receptori din mucoasă şi submucoasă (stimulaţi în inflamaţii) ale căror impulsuri pleacă pe fibre amielinice tot spre S2-S4.

Micţiunea normală este un act :

1. voluntar
2. confortabil
3. eficace.

Micțiunea

Caracterele normale ale micţiunii sunt :

- voluntară - pacientul poate declanşa/inhiba/opri micţiunea la cererea
- puţin frecventă medicului
- confortabilă - uşoară
- rapidă
- nedureroasă
- eficace - goleşte 250-300 (chiar 400 ml la femeie) ml într-un singur timp.

În cursul actului micţional **succesiunea evenimentelor** musculare este următoarea :

- relaxarea musculaturii planşeului pelvin care duce la căderea bazei vezicii urinare şi scăderea rezistenţei uretrale ; aceasta din urmă scade mai ales prin relaxarea sfincterului extern
- contracţia trigonului:
- duce la creşterea împingerii pe joncţiunea vezicoureterală prevenind refluxul
- împinge porţiunea posterioară a colului dându-i formă de pâlnie
- contracţia detrusorului ducând la creşterea presiunii intravezicale la 35-40 cm H2O
- golirea vezicii
- relaxarea detrusorului şi închiderea colului
- revenirea la normal a tonusului planşeului pelvin şi sfincterului extern
- relaxarea trigonului.

Teste urodinamice

Uroflowmetria și evaluarea reziduului postmicțional - această investigație ne oferă o primă informație asupra urinării.

Uroflowmetria reprezintă studiul fluxului de urină prin uretră. Raportarea volumului la timpul micţional conduce la fluxul urinar mediu iar dacă raportarea se efectuează doar pentru porţiunea mijlocie a micţiunii ea conduce la fluxul urinar maxim ale cărui *valori normale* sunt :

- 20-25ml/sec la bărbat
- 20-30ml/sec la femeie.

Valori mai mici sunt determinate de:

- slăbiciunea detrusorului
- creşterea rezistenţei uretrale
- dissinergia vezico-sfincteriană

Valori mai mari pot semnifica*:*

- spasticitatea detrusorului
- contracţia voluntară a musculaturii abdominale

Fluxul intermitent este determinat de:

- spasticitatea sfincterului
- rezistenţă uretrală crescută pentru învingerea căreia pacientul recurge la contracţia musculaturii abdominale.

Cistometria – este investigaţia care cuantifică capacitatea de umplere a vezicii urinare(se efectuează foarte încet, cu o rată de 20 ml/min).

Se poate efectua:

- cu gaz : mai uşor de efectuat dar furnizând mai frecvent rezultate eronate astfel încât orice anomalie constatată aici trebuie verificată prin cistometrie cu apă
- cu apă : mai laborioasă dar mai sigură.

Furnizează date despre principalele caracteristici ale aparatului vezical :

- acomodarea
- senzaţia de plenitudine
- capacitatea fiziologică
- contractilitatea
- controlul voluntar (vezi subpunctul Aparatul vezical).

29.2. Şocul spinal

Şocul spinal este starea care se instalează imediat după injuria severă a măduvei spinării sau cornului medular anterior, indiferent de nivelul leziunii şi care se caracterizează prin paralizia detrusorului.

Durata - în medie 2-3 luni (limite - de la câteva săptămâni la 6 luni).

Caracteristici - paralizia musculaturii netede a vezicii urinare şi rectului cu supradistensia detrusorului şi apariţia incontinenţei prin prea-plin.

După faza de şoc spinal comportamentul vezical va respecta regulile dictate de nivelul injuriei.

În faza de şoc spinal sunt indicate teste:

- urodinamice: periodic, pentru a monitoriza revenirea progresivă a comportamentului reflex;

- la apă rece: dacă introducerea în vezica urinară de apă la 4^0C conduce la o puternică contracţie a detrusorului se poate afirma revenirea activităţii reflexe a acestuia.

29.3. Tratament

Este necesar drenajul vezical care evită supradistensia cronică cu toate neajunsurile ei. Forma cea mai bună este cateterismul intermitent care evită complicaţiile sondei uretro-vezicale “a demeurre”. Unii autori recomandă cistostomia “a minima”. În plus se recomandă:

- diureză de 2000-3000 ml/24h
- mobilizare pe cărucior
- reducerea aportului alimentar de calciu
- eliminarea din dietă a vitaminei D
- tratament antiseptic urinar.

29.4. Clasificarea vezicilor neuropatice

1. Leziuni situate deasupra centrului sacrat al micţiunii

1.a.Leziuni deasupra centrului pontin al micţiunii

1.b.Leziuni situate sub centrul pontin al micţiunii

2. Leziuni situate la/sub centrul sacrat al micţiunii

2.a.Leziuni ale neuronilor sau căilor motorii

2.b.Leziuni ale căilor senzitive

2.c.Leziuni ale detrusorului

2.d.Leziunea selectivă de sfincter extern.

N.B. - Leziunile 2.a. şi 2.b conduc la acelaşi tip de disfuncţie - vezica neuropatică flască.

1.a. Leziuni situate deasupra centrului pontin al micţiunii

Formaţiunile suprapontine sunt responsabile de integrarea corticală a senzaţiei de micţiune astfel încât afectarea lor va conduce la alterarea perceperii senzaţiilor vezicale. Tulburările ce apar sunt foarte variate şi pot include:

- senzaţia de micţiune imperioasă/polakiuria/incontinenţa
- retenţia incompletă/retenţia complet

Cauzele cele mai frecvente sunt:

- accidentul vascular cerebral
- tumori
- boala Parkinson
- demenţă
- meningo-encefalită.

În leziunile cu această localizare, nu apare dissinergie vezico-sfincteriană.

1.b. Leziuni situate sub centrul pontin al micţiunii

Aceste leziuni suprimă rolul modulator al centrilor pontini astfel încât vezica urinară va funcţiona autonom, controlată doar de la nivelul parasimpaticului sacrat S2-S4. Vom avea deci spasticitate vezicală cu/fără dissinergie vezico-sfincteriană.

⇒ Cauzele cele mai frecvente sunt :

- traumatisme
- hernia de disc
- mielita
- siringomielia
- tumori
- scleroza multiplă
- leziuni vasculare
- leziuni iatrogene.

⇒ Caracteristicile vezicii neuropatice spastice sunt :

- contracţii neinhibate ale detrusorului
- capacitate scăzută
- contractilitate crescută generând hiperpresiune intravezicală (există şi hipertrofia detrusorului)
- disreflexie autonomă

Spasticitatea vezicală şi dissinergia vezico-sfincteriană conduc la creşterea presiunii intravezicale şi posibil reflux vezico-ureteral cu alterarea funcţiei renale.

2.a.Leziuni ale neuronilor motori sau căilor motorii (eferente)

Conduc la vezica neuropatică flască.

⇒ Cauze :

- injuria medulară la nivel S2-S4
- iatrogenii - chirurgie/radioterapie
- infecţii virale - poliomielita
- hernia de disc - rar
- mielodisplazia (dezvoltarea insuficientă a celulelor cornului anterior medular).

2.b. Leziuni ale căilor aferente

Conduc la vezica neuropatică flască.

⇒ Cauze:

- neuropatii în diabet

- tabes dorsal
- anemie pernicioasă;
    - Vezica neuropatică flască se caracterizează prin :
- absenţa contracţiilor neinhibate
- acomodare exagerată (aceasta nu mai este un fenomen activ)
- capacitate crescută
- pierderea contracţiilor voluntare ale detrusorului
- tonus scăzut al sfincterului extern
- uşoara trabeculare a peretelui vezical.

2.c. Leziuni ale detrusorului

Conduc la un perete vezical care se destinde "prost" deci la o vezică cu insuficienţa acomodării.

Cauze:

- rezecţia anterioară a colonului şi histerectomia Wertheim
- radioterapia - produce denervarea detrusorului şi fibroză cu pierderea distensibilităţii
- infecţii cronice
- cistita interstiţială
- carcinomul "in situ".

2.d. Leziunea selectivă de sfincter extern

Leziunea poate interesa:

- nervii ruşinoşi - chirurgie/fracturi de pelvis
- sfincterul extern-TURP/adenomectomie/uretrotomie.

29.5. Vezica neurologică spastică

Etiologie : leziuni incomplete sau complete situate deasupra centrului sacrat al micţiunii ceea ce determină vezica urinară să funcţioneze autonom controlată doar de la nivel medular S2-S4

⇒ Cauze :

- traumatisme
- hernie de disc
- afecţiuni vasculare
- tumori
- mielită

Caracteristicile vezicii neuropatice spastice:

⇒ contracţii neinhibate

⇒ acomodare insuficientă

⇒ capacitate scăzută

⇒ hiperpresiune intravezicală (eventual transmisă retrograd)

⇒ hipertrofie de detrusor

⇒ disreflexie autonomă

⇒ absenţa dissinergiei (dacă leziunea este deasupra centrului pontin).

Clinica:

- simptome:

  - micţiune involuntară frecventă (spontană sau declanşată de spasm în membrele inferioare)
  - nonurologice - legate de deficitele senzoriale şi paralizia spastică.

- semne - trebuie efectuat examen neurologic care să includă:

  - reflexele osteotendinoase - achilean şi rotulian

  - reflexul anal - înţeparea pielii anusului sau regiunii perianale produce contracţie puternică a sfincterului anal

  - reflexul bulbo-cavernos - presiunea puternică exercitată pe gland sau clitoris produce contracţia sfincterului anal (apreciată prin tuşeu rectal)

  - disreflexia autonomă

Radiourografic: vezică mică cu perete îngroşat. Dacă există răsunet înalt vom avea imagini sugestive ale leziunilor (hidronefroză, pielonefrită cronică). Urografiile se repetă periodic deoarece complicaţiile sunt frecvente şi trebuie diagnosticate precoce.

Cistoscopic : vezică cu perete îngroşat, trabecularea peretelui, posibil diverticuli vezicali. Dacă există reflux vezico-ureteral vor exista şi modificări ale aspectului orificiilor. Pot fi decelate şi modificări consecutive infecţiei, litiazei, drenajului etc.

29.6. Tratament

Mijloace

- cateter uretro-vezical permanent
- prezervativ cu pungă colectoare
- sfincterotomie urmată de prezervativ cu pungă colectoare (sfincterotomia transformă vezica urinară din rezervor în simplu conduct)
- rizotomia sacrată - transformă vezica spastică în vezică atonă (deci un tip de vezică neuropatică în alta) iar in continuare managementul este al acesteia din urmă. Procedura se indică cu rezerve deoarece duce şi la pierderea erecţiilor.
- derivaţia urinară - indicată dacă există leziuni ireversibile şi progresive ale aparatului înalt.
- neurostimularea.
- medicaţie care reduce contractilitatea detrusorului:
  - anticolinergice
  - simpatomimetice
  - inhibitori prostaglandinici
  - stimulatori dopaminergici

Disfuncţia neuromusculară spastică

Etiopatogenie: - slăbirea (dar nu abolirea) controlului suprapontin.

Leziunile cauzale sunt cele despre care am afirmat deja că alterează perceperea senzaţiilor vezicale:

- AVC
- demenţa
- tumori
- boala Parkinson
- meningoencefalită

Tulburările ce apar sunt foarte variate şi poate fi vorba de:

- polakiurie/micţiuni imperioase/incontinenţă prin urgenţă micţională
- disurie/retenţie cronică incompletă/retenţie acută.

Clinic:

- simptome: cele enumerate mai sus
- semne: cele de deficit neurologic care merg paralel cu tulburările de micţiune.

Radiourografic: modificări minime.

Examenul cistoscopic : în genere nerecomandat.

Urodinamic : modificări asemănătoare celor din vezica spastică dar de mult mai mică magnitudine.

Tratament : al afecţiunii cauzale.

29.7. Vezica neuropatică flască (atonă)

Etiopatogenie : lezarea măduvei la nivel S2-S4 sau a ramurilor aferente sau eferente şi în mai mică măsură leziunile miogene.

Leziuni

- neurale - vezi clasificarea vezicilor neuropatice, subpunctele 2a şi 2b
- miogene.

Cele două tipuri pot fi deosebite prin testul la Urecholin.

Caracteristicile vezicii neuropatice atone:vezi clasificarea vezicilor neuropatice subpunctul 2b.

Clinic : simptome:

- retenţie completă şi incontinenţă prin prea-plin
- pierderea erecţiilor.

Surprinzător, deşi au slăbiciune sfincteriană urinară şi fecală, incontinenţele nu sunt factori majori pentru că presiunea de înmagazinare rămâne mică.

Semne:

- deficite neurologice - este necesar examen neurologic
- micţiunea este obţinută prin manevra Crede.

Radiourografic: trebuie căutate consecinţele supradistensiei vezicale.

Cistoscopic:

- calculi, strictură, reflux, obstrucţie
- colul este îngustat şi deschis iar peretele vezical este subţire
- orificiile ureterale sunt integre iar trabecularea este fină.

Urodinamic:

- presiunea de umplere vezicală este joasă
- profilometria arată tonus slab al ambelor sfinctere.

Testul cu Urecholin : diferenţiază leziunile neurogene de cele miogene. Se injectează subcutan Urecholin şi dacă presiunea intravezicală creşte cu peste 15 cm apă , testul este pozitiv (leziunea este neurală).

Tratament : Obiectiv - să pună la adăpost aparatul urinar înalt de complicaţii şi să elimine supradistensia cronică:

- antrenament vezical - la cei cu leziune incompletă de neuron motor inferior se va goli vezica la fiecare două ore prin manevra Crede
- cateterism intermitent - o tehnică curată este preferabilă uneia strict aseptice dar mai laborioasă şi mai scumpă. Elimină reziduul şi protejează aparatul urinar înalt. Este contraindicată dacă există reflux vezico-ureteral.
- chirurgie - TURP sau TUIP pentru scăderea rezistenţei uretrale
- droguri parasimpatomimetice (derivaţi de acetilcholină) - indicate doar în formele uşoare.

29.8. Diagnostic diferenţial al vezicii neuropatice

- Cistita - nespecifică sau tuberculoasă
- Uretrita cronică
- Cistita interstiţială
- Cistocelul
- Iritaţia vezicală secundară tulburărilor psihice
- Obstrucţia subvezicală

29.9. Complicaţiile vezicii neuropatice

- Infecţia tractului urinar

- Hidronefroza
- Litiaza - cu sediu renal şi/sau vezical
- Amiloidoza renală
- Disfuncţia sexuală
- Disreflexia autonomă

30. MALADIILE DE COL VEZICAL

Enache M., Tomescu P.

30.1. Definiție

Disectazia (scleroza) colului vezical, reprezintă îngustarea colului vezical, însoțită de micțiuni dificile și incomplete.

Maladia congenitală a colului vezical - boala Marion

Descrisă de Marion în 1933, se consideră că boala era provocată de hipertrofia primară a musculaturii netede de la nivelul colului vezical. Totuși în 1957, Bodian sugera că defapt fibroelastoza peretelui posterior al uretrei prostatice asociată cu alungirea prostatei, diminuarea glandelor și a musculaturii netede prostatice sunt responsabile de producerea bolii.

Afecțiunile obstructiv-sclerozante ale colului vezicii urinare și prostatei, se întâlnesc în procent de 15% la bărbaţii cu vârsta până la 45 de ani şi 35%-40% dintre bărbaţii trecuţi de 60 de ani.

La pacienţii vârstnici, scleroza colului vezicii urinare (SCVU) ocupă al doilea loc printre patologiile obstructive ale căilor urinare inferioare, după hiperplazia benignă prostatică (HBP). În ultimul deceniu, odată cu creşterea longevităţii, se observă o creştere a numărului pacienţilor, care suferă de SCVU.

30.2. Patogenie

Mecanismul, prin care colul vezical se deschide greu, este diferit. Acesta poate fi produs de o scleroza, care duce la pierderea elasticității sfincterului colului vezical, precum și de tulburări în inervatia lui. Scleroza colului apare după infecțiile cronice ale uretrei posterioare, prostatite, cistita cronica, după compresiunea colului vezical printr-un fibrom localizat în partea inferioara a uterului, etc.

Tulburările de inervatie pot fi produse de bolile nervoase cerebrale sau localizate la nivelul măduvei spinării (mielita, tabes, traumatism medular etc). Hipertonia de cauză nervoasă produce inițial o stare de edem care, cu timpul duce la scleroză.

Consecințele pe care le produce scleroza colului vezical asupra vezicii și a aparatului urinar superior sunt asemănătoare cu cele produse de adenomul de prostata. Dintre acestea reamintim: hipertrofia de detrusor (mușchiul vezical), diverticuli vezicali, calculi, reflux vezico-renal. Toate aceste complicatii sunt legate între ele: lupta împotriva obstacolului, creat de scleroza colului vezical, produce hipertrofia mușchiului vezical și între fibrele mușchiului apar celule, care ulterior cresc în volum formându-se diverticuli vezicali. Când mușchiul vezical obosește și urina începe să stagneze în vezica, apare condiția favorabilă dezvoltării calculilor. Creșterea reziduului vezical, creează condiții favorabile pentru apariția refluxului vezico-renal.

30.3. Diagnostic clinic

Sunt descrise doua forme de disectazie de col vezical, dupa manifestarile clinice: una acuta, zgomotoasa prin retentie acuta de urina si alta, lenta, insidioasa, cu o evolutie treptata. In forma acuta, retentia de urina poate ceda la un simplu sondaj vezical si mictiunile spontane se pot relua, atunci cand muschiul vezical prezinta inca o buna functie. In forma insidioasa, evolutia se face asemanator cu simptomatologia descrisa la hiperplazia benigna de prostata (perioada de tulburări cu retenție incompletă fără distensie și de retentie incompletă cu distensie).

30.4. Diagnostic imagistic

Diagnosticul imagistic al sclerozei colului vezical este reprezentat de cistouretrografia micțională, care arată absența deschiderii colului vezical, în timpul micțiunii. Se mai poate completa examinarea pacientului și cu o cistoscopie, care arată lipsa de elasticitate, rigiditatea colului vezical, existența de celule și coloane și, eventual, prezența calculilor în vezica.

30.5. Tratament

Metoda principală de tratament a patologiilor date rămâne cea endoscopică (rezecţia transuretrală de prostată, TURP, incizia transuretrală de prostată, ITUP), prin care s-au înlocuit operaţiile clasice,

tradiţionale. Totodată, progresul tehnico-ştiinţific, dezvoltarea medicinii fundamentale, au încurajat apariţia unor noi tehnologii de tratament (laser, vaporizare cu plasma etc.).

Una din complicaţiile de bază după TURP este scleroza de col vezical, care se manifestă de la 3% până la 32% din cazuri. Printre alte complicaţii tardive, apărute după operaţiile endoscopice transuretrale, se numără şi strictura de uretra, cu o frecvenţă de 8%-32% din cazuri, ejacularea retrogradă – 60% din cazuri, incontinenţa de urină 0,3%-2% din cazuri [15, 16]. La momentul actual, metodele de tratament endoscopic ale sclerozei de col vezical sunt folosite pe larg si prezinta rezultate destul de bune.

Lipsa îmbunătăţirii parametrilor urodinamici după incizia transuretrală a prostatei şi colului vezicii urinare, încă nu este definitiv demonstrată.

La pacienţii tineri, interesaţi de menţinerea ejaculării antegrade, precum şi la pacienţii cu un risc operator crescut, ITUP reprezintă o opţiune fezabilă.

Avantajele ITUP, sunt următoarele: (1) incizia se efectuează după liniile fireşti ale hotarelor dintre lobii prostatei, unde cantitatea de ţesut glandular este mai mică, fapt care permite să se ajungă mai rapid la capsula glandei şi la vase, evitând traumatizarea excesivă a parenchimului; (2) posibilitatea efectuării unei hemostaze mai sigure; (3) incizia în limitele capsulei prostatei evită formarea colecției de urină şi hemoragiile masive.

31. PRIAPISMUL

Drocaş A., Tomescu P.

Priapismul este o erecție completă sau parțială care continuă mai mult de 4 ore după stimularea sexuală sau orgasm, sau care nu este determinată de stimularea sexuală.

Denumirea bolii vine de la zeul grec Priapus, fiul Afroditei şi al lui Dionisos, care apare în desene cu un falus enorm şi este considerat zeul virilităţii şi fertilităţii.

Priapismul poate fi tratat medical sau chirurgical, remisiile spontane fiind foarte rare. Absenţa terapiei în primele 24 de ore se soldează cu o creştere importantă a probabilităţii de disfuncție erectilă permanentă. Prin urmare, priapismul este o **urgenţă urologică**.

31.1. Clasificare. Etiologie. Fiziopatologie

Inițial, priapismul a fost clasificat din punct de vedere etiologic în primar şi secundar. După înţelegerea mecanismului bolii, din punct de vedere fiziopatologic (hemodinamic) au fost distinse două tipuri: priapismul ischemic (veno-ocluziv, cu debit redus) şi priapismul non-ischemic (arterial, cu debit crescut). În priapism, erecţia apare numai la nivelul corpilor cavernoşi (nu şi a corpului spongios).

Actual, în ghidurile de urologie, a fost introdusă o nouă noțiune –***priapism recurent***–o formă de priapism ischemic ce apare foarte frecvent la pacienții dignosticați cu siclemie (42-64%). Acesta poate fi și idiopatic, dar poate avea foarte rar și cauze neurologice sau inflamatorii.

I. Priapismul de tip ischemic este cea mai frecventă formă de priapism, reprezentând 95% din totalitatea cazurilor. Este insoțit de durere intensă la nivelul penisului, erecția este dură și este caracterizat de lipsa sau reducerea fluxului arterial intracavernos. Intervenția medicală este necesară pentru a reduce consecințele ireversibile precum fibroza la nivelul corpilor cavernoși sau disfuncția erectilă permanentă. Durata priapismului este cel mai important factor care poate determina apariția disfuncției erectile.

Staza sanguină din corpii cavernoşi conduce la hipoxie şi acidoză (sânge de culoare închisă). După 4-6 ore începe ischemia tisulară, după 12 ore se observă edem interstiţial la nivelul trabeculelor. După 24 de ore se produc alterări la nivelul endoteliului sinusoidal şi trombocitele încep să adere de membrana bazală, la 48 de ore endoteliul fiind distrus, apărând trombi în spaţiile sinusoidale iar celulele musculare se necrozează. În câteva zile ţesutul cavernos este îngroşat, edemaţiat şi în final devenind fibrotic.

În aproximativ 30% din cazuri nu se descoperă o cauză a priapismului, acesta fiind idiopatic.

Priapismul ischemic secundar are următoarele cauze:

- Siclemia este caracterizată prin apariţia în anumite condiţii, a eritrocitelor în formă de seceră.Condiţiile care favorizează procesul de siclizare sunt hipoxia, acidoza, creşterea osmolarităţii, procentul mare de HbS, etc. Siclemia reprezintă cea mai frecventă cauză de apariție a priapismului în copilărie (63%).
- Injectarea intracavernoasă a unor agenți vasoactivi. Cel mai ridicat risc îl prezintă papaverina, în timp ce prostaglandinele au un risc mai mic de 1% de a determina priapism.
- Inhibitorii de fosfodiesterază 5
- Medicamente administrate per os cum ar fi antihipertensive (hidralazină, guanetidină, prazosin), antipsihotice (clorpromazină), antidepresive (trazodonă); priapismul apare la un mic procent din pacienţii care utilizează aceste medicamente, nu depinde de doză iar mecanismul pare a fi blocada alfa-adrenergică.

II. Priapismul non-ischemic (arterial) este foarte rar şi se caracterizează printr-un influx arterial crescut ca urmare a apariţiei unei fistule între artera cavernoasă şi corpul cavernos secundar unui traumatism penian sau perineal. Presiunea parţială a oxigenului în sângele cavernos este normală (sânge roşu deschis).

Principala cauză de apariție a priapismului de tip non-ischemic sunt traumatismele care pot produce fistule arterio-cavernoase.

31.2. Diagnosticul priapismului

Date clinice	Priapism ischemic	Priapism non-ischemic
Rigiditate corp cavernos	De obicei	Rar
Durere peniană	De obicei	Rar
Modificări Astrup sânge din corpul cavernos	De obicei	Rar
Anomalii de crază sanguină / neoplazie	Uneori	Rar
Injecție intracorporeală recentă	Uneori	Rar
Tumescență cronică, bine tolerată	Rar	De obicei
Traumatism perineal	Rar	Uneori

Tabel 31.1. Criterii de Diagnostic Diferențial

31.3. Tratamentul priapismului

Tratamentul priapismului ischemic este diferit față de cel non-ischemic. Trebuie stabilit cu certitudine tipul de priapism. Tratamentul pacienților cu priapism poate să fie chirurgical sau medicamentos/conservator. Durata până la instituirea tratamentului trebuie sa fie cât mai scurtă, ideal sub 12 ore, pentru ca funcția erectilă să fie cât mai puțin afectată.

Scopul tratamentului trebuie să fie cel de reducere a tumefacției penisului și reducerea durerii, cu leziuni minime asupra corpilor cavernoși.

Tratamentul priapismului ischemic secundar se adresează bolii de bază a pacientului. În siclemie se recomandă următoarele: hidratare, alcalinizare, analgezie, hipertransfuzie pentru a creşte concentraţia hemoglobinei peste 10mg/dl şi reducerea procentul de HbS sub 30. Priapismul secundar leucemiilor se tratează cu chimioterapie şi/sau radioterapie peniană. Acestor măsuri li se poate asocia aspirația corpilor cavernoși, precum și injectarea unui agent alfa-adrenergic.

Tratamentul este sistematizat în mai multe **etape**, iar medicul poate trece la etapa următoare, dacă tratamentul nu are rezultatele dorite.

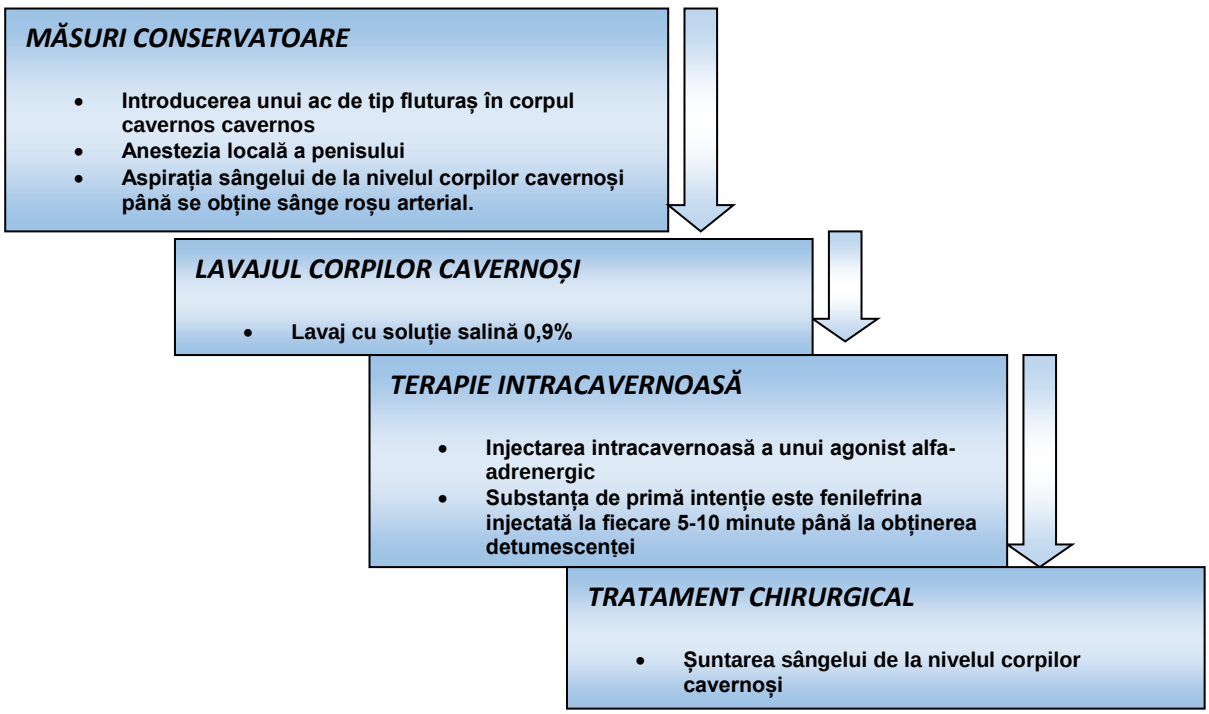

- Injectarea intracavernoasă a unui agonist alfa adrenergic în primele 6 ore, mai ales în priapismul secundar injecţiilor intracavernoase pentru disfuncţia erectilă. Fenilefrina este drogul cel mai folosit, în doză de 100-500 mcg pe doză, până la 10 doze. La noi în ţară se utilizează **epinefrina (adrenalina)** în doză de 10-20 mcg preparată astfel: 1 fiolă de 1 ml (conţine 1 mg) diluată în 99 ml ser fiziologic, din care se injectează 1-2 ml (10-20mcg) pe doză, sau **efedrina**, 1 fiolă de 1ml (conţine 50 mg) pe doză, până la 10 doze într-un interval de 5-10 min, sub controlul permanent al pulsului şi tensiunii arteriale.
- Puncţionarea corpilor cavernoşi cu un ac 18-20 G şi aspirarea sângelui ajutată de o manevră de „mulgere" a penisului, combinată cu irigarea cu ser fiziologic deoarece sângele este foarte vâscos uneori chiar cu cheaguri. Se efectuează sub anestezie locală sau locoregională. Dacă erecţia nu se remite după aspiraţie, se continuă cu injectarea agoniştilor alfa adrenergici, dacă nu au fost utilizaţi anterior. După obţinerea detumescenţei penisul este învelit cu un bandaj compresiv.
- Dacă tratamentul medical nu dă rezultate se practică diverse tehnici chirurgicale care au ca scop şuntarea sângelui cavernos spre un sistem vascular de presiunea joasă: corpul spongios sau vena safenă. Nu se aplică la copii cu siclemie sau în cazurile vechi în care s-a produs fibroza.
- Şunt caverno-glandular: tehnica Winter este cea mai cunoscută şi constă în introducerea unui ac de biopsie Trucut sau a unui trocar prin glandul penian în extremitatea distală a corpului cevrnos cu crearea unui orificiu de comunicare în septul dintre gland şi corp. Se fac câte două asemenea traiecte în fiecare corp cavernos. Procedura se poate efectua cu anestezie locală, cât mai repede, obiectivul fiind oxigenarea țesuturilor corpilor cavernoși. Pentru a menţine fistula patentă penisul trebuie muls sau comprimat la fiecare 10 min în următoarele 6-12 ore.

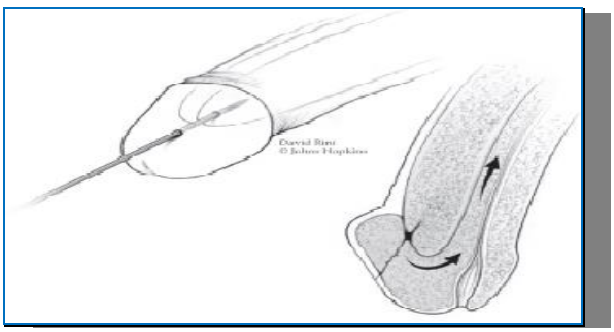

Fig. 31.1. Introducerea trocarului

- Şunt caverno-spongios- anastomoză chirurgicală între corpii cavernoşi şi corpul spongios la nivelul perineului

Tratamentul priapismului arterial nu este o urgență, astfel putând fi luate în calcul proceduri cu rezultate definitive.

Tratamentul priapismului arterial constă în embolizarea arterială supraselectivă sau ligatura chirurgicală a arterei cavernoase lezate. Această ultimă procedură trebuie instituită atunci când embolizarea arterială a dat greș.

Tratamentul priapismului recurent constă în prevenirea apariției altor episoade acute. Acest lucru se poate obține medicamentos (tratamente hormonale precum antiandrogenii). A fost observat ca inhibitorii de 5-fosfodiesterază au un efect paradoxal, prevenind apariția episoadelor de priapism recurent, în special la pacienții cu siclemie. Acesta trebuie instituit în timpul episoadelor de flascitate a penisului.

Episoadele acute ale priapismului recurent au același tratament ca și cele în cazul priapismului ischemic.

32. HIPERTENSIUNEA ARTERIALĂ RENOVASCULARĂ

Maria C., Drăgoescu O.

32.1. Definiție

Hipertensiunea arterială renovasculară se definește ca hipertensiune indusă de stenoza de arteră renală semnificativă. **Nefropatia ischemică** se definește ca o pierdere de masă și/sau funcție renală datorată stenozei severe de arteră renală.

Stenoza arterei renale (**SAR**) este reprezentaă de îngustarea arterei renale sau a ramurilor acesteia, ducând la manifestări clinice, limitarea funcției renale, HTA sau nefropatie ischemică cu insuficiență renală.

32.2. Epidemiologie

Prevalența SAR în populația generală nu este cunoscută, dar la pacienții hipertensivi este între 0,6 și 4%, fiind identificată și la cu hipercolesterolemie sau boală cronică de rinichi.

Într-un studiu care a urmărit factorii de risc cardiovasculari la indivizii peste 65 de ani, SAR semnificativă a fost identificată (prin ecografie duplex) la 6,8% din cei identificați. Prevelența nu depinde de rasă, dar depinde de vârstă, valoarea TA sistolice și valoarea HDLc .

HTA renovasculară este o cauză importantă de boală cronică de rinichi ce necesită substituția funcției renale. Boala renovasculară reprezintă cauza bolii cronice de rinichi la 7,8% dintre bolnavii cu funcție renală substituită în Australia (ANZDATA), 10% în Europa (EDTA) și 28,1% în SUA (USRDS).

32.3. Etiologie

Etiologia SAR este reprezentată, în principal, de **ateroscleroză** (75% din cazuri) și **displazia fibromusculară** a arterelor renale (15% din cazuri).

1. **Stenoza aterosclerotică a arterei renale** predomină la vârstnici și apare de cele mai multe ori în cadrul aterosclerozei sistemice. Leziunile aterosclerotice ale arterelor renale au caracter progresiv, dinspre normal spre stenoză unilaterală și apoi bilaterală. Riscul progresiei depinde de prezența la diagnostic a stenozei severe, diabet zaharat și hipertensiunea sistolică [6]. Progresia spre stenoză completă survine în 2-3 ani la 9-16% dintre pacienții care aveau stenoză maio mare de 75% în momentul diagnosticului.

2. **Displazia fibromusculară** esteprincipala cauză a SAR la tineri și cuprinde 4 forme anatomoclinice:

- **Fibroplazia primară a intimei**: apare la copii și adulți tineri și reprezintă acumularea circumferențială de colagen în lamina elastică internă.
- **Fibroplazia intimei**:apare în special la femei între 25 și 50 de ani, fiind localizată la nivelul celor două treimi distale ale vasului, fiind frecvent bilaterală.
- **Fibroplazia perimedială**: reprezintă inele circulare de colagen dens cu extensie variabilă pe artera renală, apărând exclusiv la nivelul acestora.
- **Hiperplazia fibromusculară**: este o leziune rară și reprezintă o îngroșare concentrică a peretelui arterei dată de proliferarea fibrelor musculare netede și a țesutului fibros.

32.4. Fiziopatologie

Hipertensiunea renovasculară

S-a demonstrat, încă de la începutul anilor 60, că este nevoie de o reducere a lumenului arterei renale cu 70-80% pentru ca să se poată înregistra o reducere a fluxului sangvin renal sau să se poată evidenția un gradient presional transstenotic. Se consideră ca SAR semnificativă o reducere a lumenului arterei renale cu 50-60%.

Teoriile fiziopatologice care încearcă să explice apariția hipertensiunii renovasculare (HTRV) în cadrul SAR se bazează pe modele lui *Goldblatt*, care evidențiează rolul sistemului renină-angiotensină-aldosteron (SRAA) în geneza HTRV în faza inițială. Efectele activării SRAA sunt creșterea tensiunii arteriale sistemice și retenția hidro-salină.

La generarea HTA pot contribui și alte mecanisme: eliberarea de vasopresină, stimularea sistemului nervos central de către angiotensina II, creșterea activitatii sistemului nervos simpatic. Un alt fenomen demonstrat recent este creșterea expresiei de COX-2 la nivel juxtaglomerular pe rinichiul stenozat și scăderea expresiei acestei enzime pe rinichiul contralateral. Inhibitorii COX-2 nu au modificat această situație.

La persoanele cu HTRV, stenoza de arteră se instalează treptat și are tendință progresivă. Pe lângă acest lucru, fenomenul survine pe fondul unei ateroscleroze sistemice cu disfuncție endotelială importantă, care implică o creștere a formării de radicali liberi de oxigen și stare microinflamatorie.

Nefropatia ischemică

Nefropatia ischemică se definește ca insuficiența renală indusș de boala aterosclerotică renovascularăîn absența altor cauze (uropatie obstructivă, glomerulonefrite, nefropatii medicamentoase, hipertensiune necontrolată).

Deteriorarea funcției renale în cursul SAR nu reflectă integral ischemia renală. Reducerea cu 75% a diametrului arterei renale reduce perfuzia renală cu aproximativ 40%. Această reducere de perfuzie nu poate explica prin ischemie reducerea funcției renale, din moment ce mai putin de 10% din oxigenul livrat rinichiului este suficient pentru nevoile lui metabolice. Fenomenul a fost demonstrat prin determinarea saturației de oxigen în vena renală a rinichiului cu stenoză de arteră renală. Este evident astfel că evoluția spre boală cronică de rinichi este susținută de alte mecanisme.

Activarea SRAA și excesul de angiotensină II (AII) induce sinteza crescută de endotelină-l cu vasoconstricție renalăși în același timp reducerea sintezei de oxid nitric. AII crește expresia de TGF-β și PDGF-B la nivel interstițial, factori de creștere care inducsinteza de matrice și colagen IV la acest nivel și astfel se inițiază procesele de fibrozăinterstițială.

32.5. Diagnostic

Diagnosticul pozitiv al SAR este bazat pe investigatii paraclinice costisitoare și invazive. S-a cautat identificarea acelor elemente clinice și biologice care, în populația hipertensivă să restrângă aria de investigare paraclinică.

Diagnostic clinic

Dacă unul sau mai multe elemente din cele enumerate mai jos sunt prezente la un bolnav, atunci probabilitatea ca acel bolnav să prezinte SAR este crescută și investigarea paraclinică invazivă este indicată.

⇒ **Hipertensiunea arterială**

- cu debut înaintea vârstei de 30 de ani sau după vârsta de 50 de ani
- accelerată sau malignă
- refractară la tratament (nu raspunde la terapia cu mai mult de trei hipotensoare).

⇒ **Modificări renale**

- rinichi mic unilateral
- retenție azotată neexplicabilă la bolnav hipertensiv
- retenție azotată instalată sub tratament cu blocanți sau inhibitori ai SRAA
- suflu sistolic (sau sistolo-diastolic) paraombilical.

⇒ **Alte modificări**

- hipopotasemie fără motiv aparent
- alte localizări ale aterosclerozei: boala coronariană, boala vasculară periferică, stenoze carotidiene
- insuficiență cardiacă congestivă neexplicabilă
- edeme pulmonare acute repetitive.

Diagnostic paraclinic

Investigații care urmăresc evidențierea modificărilor funcționale secundare reducerii diametrului arterei renale:

1. **Activitatea reninei plasmatice, renina în vena renală, testul cu Saralazină**

Rezultatele determinării activității reninei plasmatice la bolnavii cu SAR au fost îmbucurătoare, cât și dezamăgitoare, având sensibilitate între 10-39% și specificitate între 84-95%, dezavantajele fiind multiple și erorile de diagnostic au apărut în special la pacienții cu stenoză bilaterală.

Determinarea concentrației de renină în vena renală presupune cateterizarea venele renale și se fac recoltări diferențiate din aceste vene precum și din vena cavă inferioară deasupra și de sub emergenta renalelor și se calculează astfel indicii de diagnostic. Rinichiul stenozat secretă renină în exces față de cel contralateral. Încontextul în care secreția de renină ţn rinichiul contralateral este mai mare decat în rinichiul stenozat, atunci rezultatele revascularizarii vor fi modeste. Rezultatele obținute prin această metodă sunt greu interpretabile, datorită posibilităților multiple de eroare, metoda fiind foarte invazivă.

Saralazina este un antagonist parțial al angiotensinei II și testul constă în administrarea blocantului după un tratament prealabil cu diuretice. Scăderea tensiunii arteriale era considerată răspuns pozitiv. Testul a fost abandonat.

2. **Nefroscintigrama izotopică și testul cu inhibitori de enzimă de conversie**

Testul presupune efectuarea unor scintigrafii seriate (una fără inhibitor de enzimă și unui după o oră de la administrare de Captopril 25-50 mg oral sau Enalapril 50ng/kg IV) utilizând 99Tc-m-DTPA (marker al filtrarii glomerulare) sau 131l-hipurat (marker al fluxului sangvin renal). În stenoza de arteră renală unilaterală, administrarea IEC va duce la reducerea filtrării glomerulare pe rinichiul homolateral, datorită vasodilatației arteriolei eferente pe debit sangvin redus și va crește filtrarea pe cel contralateral, ca rezultat al blocării efectului vasoconstrictor al angiotensinei II. În realitate, testul cu IEC nu face altceva decât să accentueze diferențele existente pe nefroscintigrama standard.

Dezavantajele metodei ar putea fi reprezentate de: senzitivitatea scăzută în insuficiența renală din cauza valorilor alterate ale nefroscintigramei de bază; rezultate neinterpretabile în stenozele bilaterale de arteră renală; rezultate fals-pozitive sau neinterpretabile în insuficieţa renală de orice etiologie.

3. **Ecografia Doppler color duplex**

Ecografia este o metoda eficace de determinare a dimensiunilor renale, iar prezența unui rinichi cu un centimetru mai mic decat cel contralateral, în absența altei patologii renale cunoscute, ridică suspiciunea de SAR. Ecografia Doppler color duplex reprezintă, metoda de *screening* cea mai puțininvazivă și mai puțin costisitoare.

Ca orice metodă de investigație, ecografia prezintă avantaje și dezavantaje. Avantajele sunt importante prin obținerea de informații despre fluxul sangvin în artera renală și ramurile intrarenale, calculând astfel indicele de rezistivitate (IR), acesta corelându-se cu leziunile de fibroză induse de SAR. Semnificația IR și valoarea ei în indicația terapeutică este înca în curs de evaluare.

Dezavantaje: nu se poate efectua la pacienții obezi sau cu aerocolie, metoda este dependentă de abilitățile operatorului, durata investigației este frecvent peste o oră.

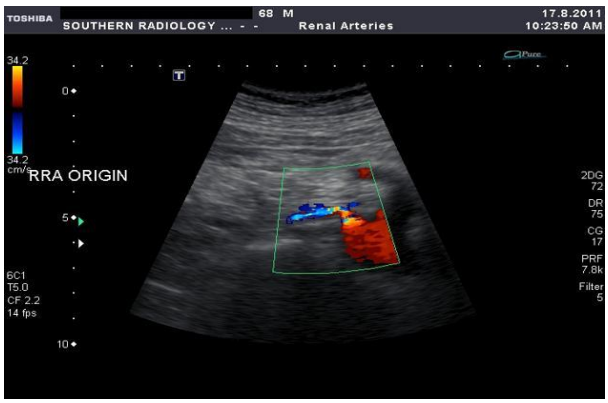

Figura 32.1. Stenoză de arteră renală la emergența din aortă.

Investigații care evidențiază modificările structurale ale arterei renale:

4. **Angiografia renală standard**

Reprezintă investigația de bază (*gold standard*) în diagnosticul pozitiv al SAR. Testul aeste invaziv și prezintă riscurile administrării unei substanțe de contrast (alergie, nefrotoxicitate) și poate genera boală ateroembolică.

În *Figura 2* se poate observa stenoză bilaterală de arteră renală, imediat după emergența din aorta abdominală, cât și infarct de pol renal inferior stâng.

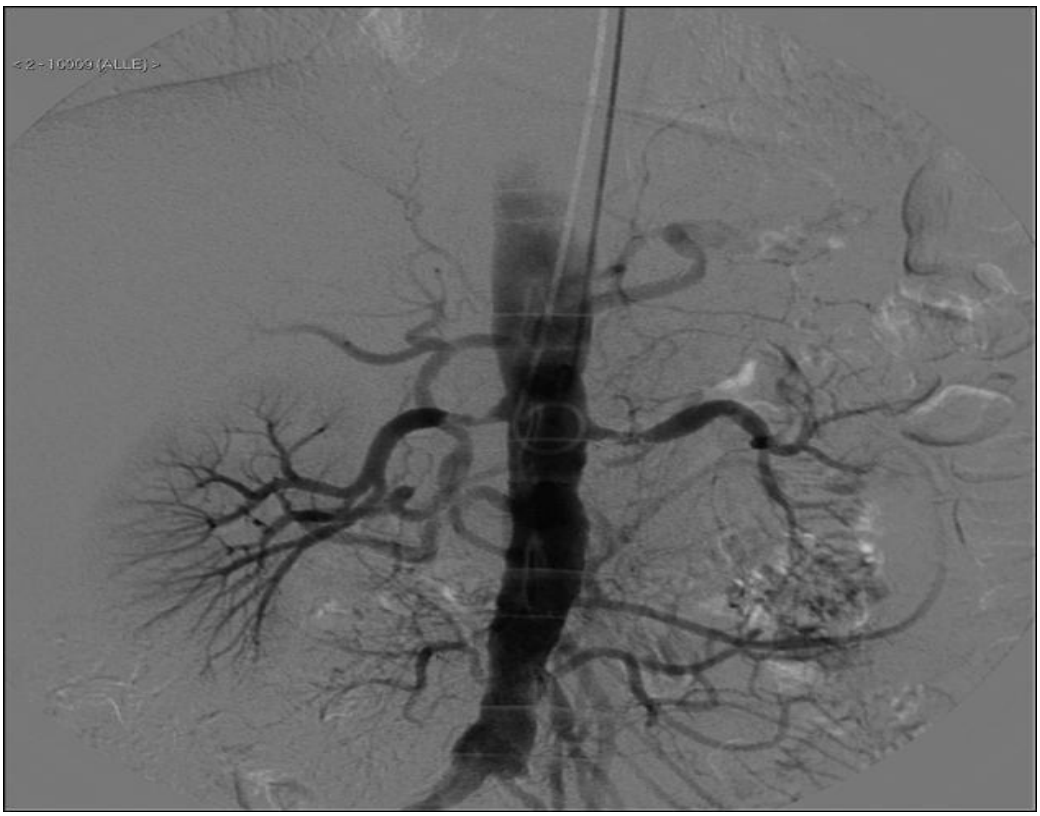

Figura 32.2. Stenoză bilaterală de arteră renală – angiografie standard

5. **Angiografia CT spirală**

Este un test *screening* fiabil pentru evidențierea SAR, având o senzitivitate ce între 65% și 99% și o specificitate de 90-98%. Metoda ofera informatii și despre modificările macroscopice ale peretelui arterei renale.

6. **Angiografia RMN**

Este testul de screening optim pentru bolnavii cu SAR semnificativă ăi retenție azotată sau pentru bolnavii alergici la substante de contrast iodate. Testul are o senzitivitate de 100% și o specificitate de 96%. Dezavantajele metodei constau în faptul ca angiografia RMN oferă informații mai ales despre detalii anatomice și mai puțin despre cele funcționale, oferă informații modeste despre stenozele de ramuri intrarenale ale arterei renale și este foarte costisitoare.

În *Figura 3* se evidențiază o stenoză de arteră renală dreaptă prin angiografie RMN.

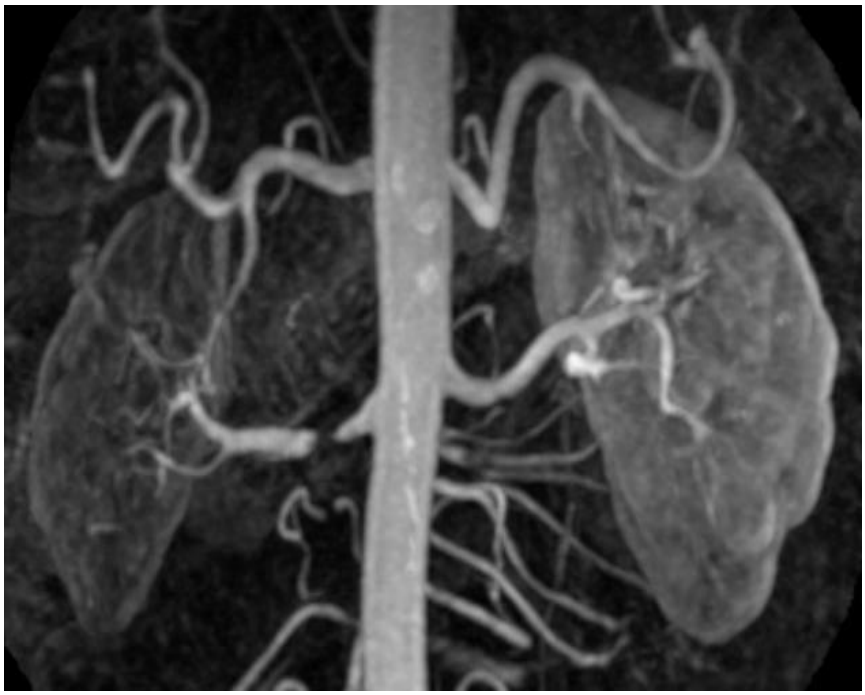

Figura 32.3. Stenoză de arteră renală dreaptă – angiografie RMN

32.6. Tratament

Nu există un tratament universal acceptat pentru stenoza de arteră renală, dar principalele obiective sunt:

- controlul tensiunii arteriale
- prevenirea instalării sau agravării disfuncției renale
- reducerea problemelor legate de comorbidități

Tratamentul este reprezentat de tratament medicamentos și tratament de revascularizare (angioplastie și tehnicile chirurgicale clasice).

1. Tratement medicamentos

Principalele clase medicamentoase folosite sunt cele care interferă cu sistemul renină-angiotensină-aldosteron: **inhibitorii de enzimă de conversie** și **blocanții receptorului de AII.** Cu ajutorul acestora se obține controlul TA la 82-96% din bolnavi.

La pacienții cu eRFG <60 ml/min/1,73mp este contraindicată asocierea dintre IEC și sartan, din cauza riscului de declin rapid a funcției renale și a hiperpotasemiei.

Trebuie mare atenție la pacienții cu stenoză bilaterală sau stenoză pe rinichi unic funcțional, deoarece 2-6% dintre pacienți pot dezvolta Injurie Renală Acută. Tratamentul cu **statine** s-a dovedit că ameliorează funcția renală și scade proteinuria restantă dupa terapiile cu IEC și BRA în boala cronică de rinichi.

Tratament de revascularizare

Este indicat în următoarele situații:

- imposibilitatea de a obține control tensional adecvat prin tratament medicamentos,
- episoade repetitive de insuficiență cardiacă congestivă,
- insuficiența renală progresivă,
- stenozabilaterală de arteră renală
- stenoza de arteră renală pe rinichi unic funcțional.

Metodele de revascularizare folosite sunt:

1. **Angioplastia renală transluminală percutană (ARTP)**

S-a impus datorită costurilor mai redusă, spitalizare scurtă, mortalitate și morbiditate mai reduse și posibilitatea de a fi efectuată la pacienți cu risc chirurgical mare. Complicațiile majore au fost: boală

ateroembolică, ocluzia arterei renale, hemoragie sau anevrism la locul de puncție arterială, disecție a arterei la nivelul punctiei, a aortei sau arterei renale, perforația arterei renale, spasm arterial cu infarct renal, embolie arterială renală sau cerebrală, infarct miocardic acut, deces. Rata complicațiilor a fost de 2-10% și rata de decese de 1%. Rata de restenozare a variat între 15-30% în stenoza aterosclerotică și între 5-20% în displazia fibromusculară. Majoritatea restenozărilor au survenit în primele 3 luni după procedură, iar rata globala de restenozare la 9 luni a fost de 16%.

Introducerea plasării de stenturi (ARTPs) a ameliorat semnificativ rata succeselor terapeutice și a redus complicațiile tehnice, cât și rata restenozărilor, ducând astfel la creșterea numărului de angioplastii, făcând ca această metodă să fie mult mai folosită decât tehnicile chirurgicale clasice.

2. Tratamentul chirurgical

Importanța acestui tip de tratament s-a redus considerabil odată cu rezultatele din ce în ce mai bune ale angioplastiei percutanate, rămânând terapia de elecție a pacienților cu leziuni aterosclerotice ostiale, anevrism arterial sau când ARTP nu a avut succes.

La toți pacienții se va efectua preoperator arteriografie și angiografie RMN, iar pregătirea va include hidratarea și administrarea intravenoasă de manitol. Tehnicile chirurgicale folosite sunt: by-pass-ul aorto-renal cu grefă liberă de venă safenă sau arteră hipogastrică este tehnica de elecție, by-pass-ul splenorenal, by-pass-ul hepatorenal, by-pass-ul între aorta toracică și artera renală.

Reconstrucția microvasculară extracorporeală a ramurilor arteri renale și autotransplantul este folosită doar în cazul în care arteriografia evidențiază extensia intrarenală, fiind o tehnică foarte laborioasă.

Nefrectomia parțială sau **totală** nu mai are decât un număr limitat de indicații, între care se numără infarctul renal, nefroscleroza arteriolară severă, atrofia corticală și eșecul intervențiilor de revascularizare.

33. FIMOZA. PARAFIMOZA

Enache M., Tomescu P.

33.1. Definiție

Fimoza este o afecțiune caracterizată prin imposibilitatea decalotării glandului din cauza îngustării orificiului prepuțial.

Poate fi congenitală sau dobandită. Poate avea mai multe grade, de la foarte strânsă, când decalotarea glandului se face doar cât pacientul să poată urina, până la cea vizibilă care este supărătoare doar în momentul erecției și actului sexual. În cazuri extreme poate provoca retentive complete de urină, asociată cu o stenoză strânsă de meat uretral și poate duce la insuficiențărenală cronică.

33.2. Fimoza congenitală

La sfârșitul primului an de viață decalotarea glandului este posibilă la 50% dintre băieți, iar procentul crește până la 89% la vârsta de 3 ani. Incidența fimozei este de 8% la 6-7 ani și de doar 1% la vârsta de 16-18 ani.

33.3. Tratament

Tratamentul de prima intenție al fimozei congenitale este considerat cel conservator, prin aplicarea locală a unor unguente pe bază de corticosteroizi (0,05-0,1%) de două ori pe zi timp de 20-30 de zile, cu o rată de succes de peste 90%. Ne putem aștepta la recidivă în 17% din cazuri. Acest tratament nu are efecte secundare.

Tratamentul chirurgical poate să depinda și de preferințele părinților(considerente religioase, culturale) și este reprezentat de circumcizia plastică sau radicală, după vârsta de 2 ani. Intervenția poate fi asociată cu eliberarea aderențelor și frenulotomie (secționarea frenului scurt). Recurenta balanopostitelor sau a infectiilor de tract urinar reprezinta o indicatie pentru interventia chirurgicala.

Circumcizia neonatala de rutina in scopul prevenirii carcinomului penian nu este indicata si nu se justifica.

Contraindicatiile interventiei chirurgicale sunt infectiile locale acute si anomalii congenitale ale penisului, cum ar fi hipospadiasul sau penisul ascuns, intrucat tegumentul preputial va fi necesar pentru interventii de reconstructive viitoare.

33.4. Fimoza dobândită/secundară

Apare cel mai frecvent din cauza unei infectii locale (balanopostite) cronice, afectiuni dermatologice precum lichenul scleros, favorizate de o igiena defectuoasa a pacientului si/sau existenta concomitenta a unui diabet zaharat. Sub preputul ce nu se poate decalota se poate dezvolta chiar un carcinom epidermoid. Cel mai frecvent fimoza se produce la barbatii necircumcisi, dar uneori pielea preputiala restanta dupa o circumcizie plastic (partiala) se poate stenoza ducand la aparitia unei fimoze.

Infecţiile locale, manifestate prin edem, eritem şi sensibilitatea prepuţului, eventual prezenţa unei scurgeri purulente, determină de obicei prezentarea la medic; incapacitatea de a realiza decalotarea alarmează mai puţin pacientul deşi fimoza poate determina şi dificultăţi în timpul actului sexual şi ejaculării, ce pot merge până la sterilitate. Infecţiile locale vor fi tratate cu antibiotice; dacă este necesar un drenaj, se va practica doar o incizie dorsală a inelului fimotic şi a prepuţului pentru a se putea asigura toaleta locală. Circumcizia, dacă este indicată, se va realiza după eradicarea infecţiei.

Complicatii posibile ale circumciziei:

- infectia: de obicei minora; se poate apela la antibioterapie locala sau generala;
- hemoragia: cea mai frecventa complicatie; in unele cazuri se poate constitui chiar un hematom;
- stenoza de meat uretral: cea mai frecventa complicatie pe termen lung; se poate manifesta prin disurie, hematurie, incontinent urinara, iar tratamentul este reprezentat de meatoplastie;
- rar: retentie urinara, fistule, necroza peniana, leziuni ale glandului, corpilor penieni sau uretrei, denudare tegumentara peniana, etc.

33.5. Parafimoza reprezintă condiţia patologică în care glandul decalotat nu mai poate fi recalotat din cauza retracţiei inelului de fimoză înapoia glandului, la nivelul şanţului balano-prepuţial. La început se produce congestie venoasă, care determină edemul prepuţial şi al glandului. Dacă obstrucţia se menţine este afectată şi circulaţia arterială cu posibilitatea dezvoltării unei necroze a prepuţului sau glandului.

Tratamentul parafimozei este o urgenţă. De obicei, comprimarea fermă a glandului timp de 5 minute reduce edemul glandului şi permite recalotarea. Ocazional, inelul obstructiv necesită incizie sub anestezie locală. Se va administra antibioterapie, iar circumcizia se va realiza după stingerea infecţiei.

BIBLIOGRAFIE

1. Abdel Karim M.EL Hemaly. Urethroraphi: A new Tehnic for Surgical Management of Stress Urinary Incontinence.ICS Publication, 1996, p. 335-338.
2. Abdel-Meguid TA. Predictors of sperm recovery and azoospermia relapse in men with nonobstructive azoospermia after varicocele repair. J Urol 2012 187(1): p. 222-6.
3. Abrams P.et: al. The standartization of terminology of lower urinary tract function: report from the Standartsation Sub-committee of the International Continence Society. Am J Obstet Gynecol, 2002; 187(1), p.116-126.
4. Agarwal R - Effects of statins on renal function. Am J Cardiol 2006;97:748-55.
5. Agodoa L, Eknoyan G, Ingelfinger J, et al. - Assessment of structure and function in progressive renal disease. Kidney Int Suppl 1997;63:S144-S150.
6. Albert X, et al. Antibiotics for preventing recurrent urinary tract infection in non-pregnant women. Cochrane Database Syst Rev, 2004(3): p.1209.
7. Alkhunaizi AM, Schrier RW- Management of acute renal failure. New perspectives. Am J Kidney Dis 1996;28:315-328.
8. Alper T et al. Evaluation of urethrovesical angle by ultrasound in women with and without urinary stress incontinence. Int. Urogyn J, 2001, nr. 12, p. 308-311.
9. Alyaev Y., Dyakonov V. Chronic prostatitis and BPH [article in Russian]. Plenum materials of the Russian Society of Urologists. Permi, 1994; 17-18.
10. Amundsen C.I. et al. Outcome in 104 pubovaginal sling using freezedried allograff fascia lata from a single tissue hank. J. Urol, 2000, 56(6 Suppl I), p. 2-8.
11. Anastasiu D. Stress urinary incontinence in women beetween disconfort and infirmity - an epidemiological study. Ro I Urogyn, 2004, nr.3, p.33-39.
12. Asmunssen M., Ulmsten U. Simultaneous uretrocystometry, and urethral pressure profile measurement with a new technique. Acta Obstet Gynecol Scand, 1975; 54, p.385.
13. Asper R. Stone analysis. Urol Res 1990;18(Suppl):S9-S12.
14. Asplin JR, Arsenault D, Parks JH, et al. Contribution of human uropontin to inhibition of calcium oxalate crystallization. Kidney Int 1998;53:194-9.
15. Asplin JR, Parks JH, Coe FL. Dependence of upper limit of metastability on supersaturation in nephrolithiasis. Kidney Int 1997;52:1602-8.
16. Baccetti B, et al. Ultrastructural studies of spermatozoa from infertile males with Robertsonian translocations and 18, X, Y aneuploidies. Hum Reprod 2005 20(8): p. 2295-300.
17. Baden W.F., Walker T. Fundamentalis symptoms and classification. In Baden, W.F.; Walker, T, eds Surgical Repair of Vaginal Defects, Philadelphia: Lippincott, 1992, p.77.
18. Barber M.D. et al. Sexual function in women with urinary incontinence and pelvic organ prolapse. Obstet Gynecol, 2002, 99, nr.2, p.281-285.
19. Barrington J.W., Edwards G. Posthysterectomy vault prolapse. Int Uroginecol J Pelvic Floor Dysfunc, 2000, nr.11, p.241-245.
20. Basiri A, Shakhssalim N, Khoshdel AR, et al. Familial relations and recurrence pattern in nephrolithiasis: new words about old subjects. Urol J 2010 Jun 10;7(2):81-6.
21. Beck R.P., Mc Cromick S., Nordstrom L. A 25-zear experience with
22. Beck R.P. Vaginal vs. abdominal surgery for genuine stress incontinence. Obstet Gynecol Report, 1990, nr.2, p. 324-29.

23. Beerepoot MA, et al. Nonantibiotic prophylaxis for recurrent urinary tract infections: a systematic review and meta-analysis of randomized controlled trials. J Urol, 2013. 190(6): p. 1981-9.

24. Bellomo R, Ronco C - Indications and criteria for initiating renal replacement therapy in the intensive care unit. Kidney Int Suppl 1998;66:S106-S109.

25. Benjellound S. et al. Diagnostic and therapeutic approach to stress urinary incontinence in women - Acta Urol Belg 1990, nr.58 (3), p. 53-64.

26. Benson J.T. Gynecologic and urodinamic evalution of women with urinary incontinence. Obstet Gynecol, 1985, nr. 66, p. 691-713.

27. Berglund G, Andersson O, Wilhelmsen L. Prevalence of primary and secondary hypertension: studies in random population samples. BMJ 1976;2:554-6.

28. Bergman A. et al. Role of ultrasound in urinary incontinence evalution. Urol, 1989, May 33(5), p. 443-444.

29. Bergman A., Koonings P., Ballard C. Primary stress urinary incontinence and pelvic relaxation: prospective randomized comparasion of three different operations. Am J Obstet Gynecol, 1989; nr. 161(1), p. 97-101.

30. Bergman A., Koonings P.P., Ballard C.A. Predicting postoperative urinary incontinence development in women undergoing operation for genitourinary prolaps. Am J Gynecol, 1988, nr. 158(5), p.1171-1175.

31. Bernardo NO, Smith AD. Chemolysis of urinary calculi. Urol Clin North Am 2000 May;27(2):355-65.

32. Bhathena DB, Julian BA, McMorrow RG, et al. -Focal sclerosis of hypertrophied glomeruli in solitary functioning kidneys of humans. Am J Kidney Dis 1985;5:226-232.

33. Bhatia N.N., Bergman A. Urodinamic predictability of voing following incontinence surgery. Obstet Gynecol, 1984, nr. 63, p. 85.

34. Bhatia N.N. et al. Urodinamics: Continous monitoring. J Urol, 1982, nr.128, p. 963-967.

35. Binbay M, Tepeler A, Singh A, et al. Evaluation of pneumatic versus holmium:YAG laser lithotripsy for impacted ureteral stones. Int Urol Nephrol 2011 Dec;43(4):989-95.

36. Bissada N.K. Vesicovaginal fistulas in Urinary Incontinence. P. O'Donnell, Editor, Mosby, 1997, p. 123-127.

37. Bjerklund Johansen TE, et al. Critical review of current definitions of urinary tract infections and proposal of an EAU/ESIU classification system. Int J Antimicrob Agents, 2011. 38 Suppl: p. 64-70.

38. Bjerklund Johansen TE, et al. Prevalence of hospital-acquired urinary tract infections in urology departments. Eur Urol, 2007. 51(4): p. 1100-11.

39. Blaivas J.G. and Olsson C.A. Stress Incontinence: Classification and Surgical Aproach. J. Urol, 1988, p. 139-727.

40. Blaivas J.G. Voiding disfunction, definitions. Current Opp Urol, 2001, nr. 11, p. 395-398.

41. Bone RC, et al. Definitions for sepsis and organ failure and guidelines for the use of innovative therapies in sepsis. The ACCP/SCCM Consensus Conference Committee. American College of Chest Physicians/Society of Critical Care Medicine. Chest, 1992. 101(6): p. 1644-55.

42. Boon NA, Colledge NR, Walker BR, Hunter JAA. Davidson's Principles & Practice of Medicine (20th Ed), 2006.

43. Borotad E., Rud T. The risk of developing urinary stress-incontinence after vaginal repaire continent women. Act.Obstet.Gynecol Scand, 1989, nr. 68(4), p.545-549.

44. Brandes SB, Buckman RF, Chelsky MJ, et al. External genitalia gunshot wounds: a ten-year experience with fifty-six cases. J Trauma 1995 Aug;39(2):266-71

45. Brandt F.T. et al. Perineal assessment of urethrovesical junction mobility in young continent females. Int. Urogyn J. Pelvic Floor Dysfunct, 2000, nr. 11 (1), p. 18-22.

46. Braun MM, Byers RH, Bloch AB, -Syndrome and extrapulmonary tuberculosis 1990

47. Brenner BM, Mackenzie HS - Nephron mass as a risk factor for progression of renal disease. Kidney Int Suppl 1997;63:S124-S127.

48. Brostrom S., Jennum P., Lose G. Short-term reproducibility of cystometry and pressure-from micturion studies in the at thy women. Neurol Urodyn, 2002, nr. 21, p. 457-460.

49. Brown J.S. et al. Prevalence of urinary incontinence and associated risk factors in postmenopausal women. Heart the Estrogen (Progestin Replaecment Study HERS) Research Group. Obstet Gynecol, 1999, p. 94-66.

50. Brugh VM, Lipshultz LI (2004). "Male factor infertility". Medical Clinics of North America 88 (2): 367–85.

51. Brun-Buisson C, et al. EPISEPSIS: a reappraisal of the epidemiology and outcome of severe sepsis in French intensive care units. Int Care Med, 2004. 30(4): p. 580-8.

52. Buddha S. Complication of urethral catheterisation. Lancet 2005 Mar;365(9462):909

53. Bump R. et al. The standardization of termilology of female pelvic organ prolaps and pelvic floor dysfunction. Am J Obstet Gynecol, 1996, 175, p. 10-17.

54. Bump R., Fantl J.A., Hurz W.G. The mechanism of urinary continence in with severe uretrovaginal prolaps: Results of barrier Studies. Obstet Gynecol, 1988, V.71(3), nr.1, p.291-295.

55. Burke N., Whelan J., Goeree L. Systematic review and meta-analysis of transurethral resection of the prostate versus minimally invasive procedures for the treatment of benign prostatic obstruction. Urology, 2010; 75(5): 1015-1022.

56. Caikin D.C., Rosenthal J., and Blaivas J.G. Pubovaginal fascial sling for all types of stress urinary incontinence: long-term analysis. J Urol, 1998, 160 (4), p. 1312-1316.

57. Campese VM - Neurogenic factors and hypertension in renal disease. Kidney Int 2000;57(Suppl 75):S2- S6.

58. Caps MT, Perissinotto CR, Zierler RE, et al. Prospective study of atherosclerotic disease progression in the renal artery circulation 1998;98:2866-72.

59. Cardozo L., Stanton S. Genuine Stress incontinence and detrusor instability a reviewof 200 patients. Br J Obstet Gynecol, 1980, nr.87(1), p.184-190.

60. Cavallini G (2006). "Male idiopathic oligoasthenoteratozoospermia". Asian Journal of Andrology 8 (2): 143–57.

61. Charles D. Scales Jr., Alexandria C. Smith, Janet M. Hanley, Christopher S. Saigal Urologic Diseases in America Project. Prevalence of Kidney Stones in the United States. Eur Urol. 2012 July; 62(1): 160–165.

62. Chatelain C., Denis L., Foo K. T., Khoury S., Mc Connell J. Benign prostatic hyperplasia. Health PublicatiosLtd 2001

63. Chen B.H., Wen Y., Polan M.L.: Collagen metabolism and turnover in women with stress urinary incontinence and pelvic prolapse. Int Urogin J Pelvic Floor Fysfunct, 2002, nr. 13 (2), p. 80-87.

64. Chou E.C. et al. Effective treatment for mixed urinary incontinence with a pubovaginal sling. J Urol, 2003, 170 (2 Pt 1), p.494-497.

65. Clementini E, et al. Prevalence of chromosomal abnormalities in 2078 infertile couples referred for assisted reproductive techniques. Hum Reprod 2005 20(2): p. 437-42.

66. Coe FL, Evan AP, Worcester EM, Lingeman JE. Three pathways for human kidney stone formation. Urol Res 2010;38:147-60.

67. Constantinou C.E. Resting stress urethral pressures as clinical guide to the mechanism of continence in the female patient. Urol Clin N. Am, 1985, nr. 12, p. 247-253.

68. Consultation on Incontinence. Plimbridge Distributors Ltd., Plymouth. United Kingdom : 2002, p. 165-200.

69. Cooper TG, Noonan E, Von Eckardstein S, Auger J, Baker HWG, Behre HM, Haugen TB, Kruger T, Wang C (2009). "World Health Organization reference values for human semen characteristics". Human Reproduction Update 16 (3): 231–45.

70. Corbett EL, Watt CJ, Walker N. The growing burden of tuberculosis: global trends andinteraction with the HIV epidemic. 2003

71. Cosentino F - Drugs for the prevention and treatment for acute renal failure. Cleve Clin J Med 1995;62:248-253.

72. Cosimo O. et al. A clinical and urodinamyc study of patients with varying degrees of cystocele. Maturitas, 1997, Jun, nr. 27 (2), 125-p. 125-132.

73. Coward RJ, Peters CJ, Duffy PG, Corry D, Kellett MJ, Choong S, van't Hoff WG. Epidemiology of paediatric renal stone disease in the UK. Arch Dis Child. 2003;88:962–5.

74. Cummings J.M. et al. Leak point pressures in womenwith urinary stress incontinence: correlation with patients history. J Urol, 1997, Mar, 157, nr. 3, p. 818-820.

75. Curhan G, Willett W, Rimm E. Family history and risk of kidney stones. J Am Soc Nephrol 1997;8:1568-73.

76. Daher N et al. (2003) Pre-pubic TVT: an alternative to classic TVT in selected patients with stress incontinence. Eur J Obstet Gynecol Reprod Biol 107: 205-207;

77. Darai E. et al. Results of tension-fre vaginal tape in patients with or without vaginal hysterectomy. Eur J Obstet Gynecol Reprod Biol, 2002, 103, nr. 2, p. 163-167.

78. De Braekeleer M, et al. Mutations in the cystic fibrosis gene in men with congenital bilateral absence of the vas deferens. Mol Hum Reprod 1996 2(9): p. 669-77.

79. De Groat W.C. and Stress W.D.: Autonomic Regulation of the Urynari Bladder and Sexual Organs. In Loewry Ad, Spyers Km Eds: Central Regulation of the Autonomic Functions, lst Ed Oxford University Press. 1990, p. 313.

80. De Lancey JOL. Anatomy and Embriology the lower urinary tract. Obstet Gynecol Clin N Am, 1989, V.16, nr. 4, p. 717-815.

81. De Lancey JOL.. Anatomy In Candozo L., Staskin D., editors Tehybook of Female Urology and Uroginecology, London UK: Isis Medical Media, 2001, nr. 104, p.112-124.

82. De Wachter S., Wyndaele J.J. Frequency - volume charts: a tool to evaluate blader sensation. Neurourol Urodin, 2003, nr. 22, p. 638-642.

83. Deboddinance P. et al. Tension free vaginal tape (TVT) in the treatment of urinary stress incontinence: 3 years experience involving 256 operations. Eur J Obstet Gynecol Reprod Biol, 2002, 105, nr. 1, p. 49-58.

84. Deitz H.P., Clarke B. : The influence of posture on perineal ultrasound imaging parameters. International Urogynecology Journal, 2001, nr. 12, p. 104-106.

85. Deitz H.P., et al. TVT and Sparc suburethral slings: a case-control series. Int Urogynecol J Pelvic Floor Dysfunct, 2004, 15, nr. 2, p. 129-131.

86. Deitz H.P., Wilson P.D. : The influence of bladder volume on the position and mobility of the urethrovesical junction. Int Urogynecol J, 1999, nr.10, p. 3-6.

87. Dellinger RP, et al. Surviving Sepsis Campaign guidelines for management of severe sepsis and septic shock. Crit Care Med, 2004. 32(3): p. 858-73.

88. Demerci F., Fine P.M. Ultrasonography in stress urinary incontinence. Int. Uroginecol. J. Pelvic Floor Dysfunct, 1996, nr. 7 (3), p. 125-132.

89. DiBona GF- Hemodynamic support: Volume management and pharmacological cardiovascular support. Semin Nephrol 1994;14:33-40.

90. Ding H, et al. Open non-microsurgical, laparoscopic or open microsurgical varicocelectomy for male infertility: a meta-analysis of randomized controlled trials. BJU Int 2012 110(10): p. 1536-42.

91. Djavan B., Eckersberger E., Handl M., Brandner R., Sadri H., Lepor H. Durability and retreatment rates of minimally invasive treatments of benign prostatic hyperplasia: a cross-analysis of the literature. Can J. Urol, 2010; 17(4): 5249-5254.

92. Doluoglu O., Gokkaya C., Aktas B., Oztekin C., Bulut S., Memis A., Cetinkaya M. Impact of asymptomatic prostatitis on re-operations due to urethral stricture or bladder neck contracture developed after TURP. Int. Urol. Nephrol, 2012; 44(4): 1085-1090.

93. Drutz H.P., Alnaif B. Surgical management of pelvic organ prolapse and stress urinary incontinence. Clin. Obstet Gynecol, 1998, Sep, 41, nr. 3, p. 786-793.

94. Dul EC, et al. The prevalence of chromosomal abnormalities in subgroups of infertile men. Hum Reprod 2012 27(1): p. 36-43.

95. Ebell MH. NSAIDs vs. opiates for pain in acute renal colic. Am Fam Physician 2004 Nov 1;70(9):1682.

96. Eddie H.M. et al. Computed comparasion of Bony Pelvis Dimensions, Beetween Women ant without Genital prolaps. Obstet Gynecol, 1999, Feb, nr. 93(29), p. 229-232.

97. Edmund S. Sabanegh, Jr. (20 October 2010). Male Infertility: Problems and Solutions. Springer Science & Business Media. pp. 82–83. ISBN 978-1-60761-193-6.

98. Einhorming G., Westin B. Urethral closure in the female and its insufficiency in stress incontinence. Acta Obstet Gynec Scand, 1963, V.XLII (3), p. 328-337.

99. Ekeruo WO, Tan YH, Young MD. Metabolic risk factors and the impact of medical therapy on the management of nephrolithiasis in obese patients. J Urol. 2004;172:159–63.

100. El-Bahnasawy MS, et al. Low-flow priapism: risk factors for erectile dysfunction. BJU Int 2002 89(3):p. 285-90

101. El-Gamal O, El-Bendary M, Ragab M, et al. Role of combined use of potassium citrate and tamsulosin in the management of uric acid distal ureteral calculi. Urol Res 2012 Jun;40(3):219-24.

102. Ellner JJ-Review:The imune respone in human tuberculosis: implication for tuberculosis control. 1997

103. Epstein JI, Amin MB, Reuter VR, Mostofi FK. The World Health Organization/International Society of Urological Pathology consensus classification of urothelial (transitional cell) neoplasms of the urinary bladder. Bladder Consensus Conference Committee. Am J Surg Pathol 1998; 22:1435

104. Esteves SC, et al. Sperm retrieval techniques for assisted reproduction. Int Braz J Urol 2011 37(5): p. 570-83.

105. Evan A, Lingeman J, Coe FL, Worcester E. Randall's plaque: pathogenesis and role in calcium oxalate nephrolithiasis. Kidney Int 2006;69:1313-8.

106. Evan AP, Coe FL, Gillen D, Lingeman JE, et al. Renal intratubular crystals and hyaluronan staining occur in stone formers with bypass surgery but not with idiopathic calcium oxalate stones. Anat Rec (Hoboken) 2008;291:325-34.

107. Evan AP, Lingeman JE, Coe FL, et al. Randall's plaque of patients with nephrolithiasis begins in basement membranes of thin loops of Henle. J Clin Invest 2003;111:607-16.

108. Evans K, Costabile RA. Time to development of symptomatic urinary calculi in a high risk environment. J Urol. 2005;173:858–61.

109. Evers JH, et al. Surgery or embolisation for varicoceles in subfertile men. Cochrane Database Syst Rev 2009(1): p. CD000479.

110. Fanthl J.A. et al. Urethral axil and sphincteric function. Am.J.Obstet Gynecol, 1986, 155, nr. 3, p. 554 - 558.

111. Fenton AS, Morey AF, Aviles R, et al. Anterior urethral stricture: etiology and characteristics Urology 2005 Jun;65(6):1055-8

112. Ferlay J, Steliarova-Foucher E, Lortet-Tieulent J, et al.Cancer incidence and mortality patterns in Europe: Estimates for 40 countries in 2012. European Journal of Cancer (2013) 49, 1374-1403.

113. Fihn SD. Clinical practice. Acute uncomplicated urinary tract infection in women. N Engl J Med, 2003. 349(3): p. 259-66.

114. Fink HA, Akornor JW, Garimella PS. Diet, fluid, or supplements for secondary prevention of nephrolithiasis: a systematic review and meta-analysis of randomized trials. Eur Urol. 2009;56:72–80.

115. Foxman B, et al. Epidemiology of urinary tract infections: transmission and risk factors, incidence and costs. Infect Dis Clin North Am, 2003. 17(2): p. 227-41.

116. Foxman B. Epidemiology of urinary tract infections: incidence, morbidity, and economic costs. Am J Med, 2002. 113 Suppl 1A: p. 5s-13s.

117. Foxman B. Epidemiology of urinary tract infections: incidence, morbidity, and economic costs. Dis Mon, 2003. 49(2): p. 53-70.

118. Friedlander DF, Resnick MJ, You C, Bassett J, Yarlagadda V, Penson DF, et al. Variation in the intensity of hematuria evaluation: a target for primary care quality improvement. Am J Med. 2014, 127(7): 633-640.

119. Fritel X., Zabak K., Pinge A. And Benifia predictive value of the urethra mobility before sub-urethra tape procedure for stress urinary incontinence in women. Procedings of ICS 2002 Heidelberg, 2002, nr. 8 (28), p. 190-191.

120. Fulford SCV. et al. An assessment of the surgical outcome and urodinamyc associated urge syndrome. J Urol, 1999, 162, p. 135-137.

121. Garovic VD, Textor SC. Renovascular hypertension and ischemic nephropathy. CIRCulation. 2005;112:1362-74.

122. Ghanem M, et al. Comparison of the outcome of intracytoplasmic sperm injection in obstructive and non-obstructive azoospermia in the first cycle: a report of case series and meta-analysis. Int J Androl 2005 28(1): p. 16-21.

123. Giedelman C, Arriaga J, Carmona O, et al. Laparoscopic anatrophic nephrolithotomy: developments o the technique in the era of minimally invasive surgery. J Endourol 2012 May;26(5):444-50.

124. Gittes R.F., Loughlin K.R. No-incizion pubovaginal suspension for stress incontinence. J Urol, 1987, nr. 183, p. 568-570.

125. Glezner C.M., Cooper K. Bladder neck suspension needle suspension for urinary incontinence in women, Cochrane Detabase Syst Rev, 2002, nr. 2, CD003, p. 636.

126. Glück G, Sinescu I. – Derivaţiile urinare. Editura Enciclopedică, Bucuresti, 2004.

127. Goepel C. et al. Periurethral connective tissue status of postmenopausal women with genital prolapse with and without stress incontinence. Acta Obstet Gynecol Scand, 2003, nr. 82, p. 659-664.

128. Goldfarb DA, O'Hara J - Etiology, pathogenesis and management of preoperative acute renal failure. AUA Update Series 2001;20(Lesson 4):26-31.

129. Golomb J. et al. Management of urethral erosion by a pubovaginal fascial sling. Urology, 2001, 57 (1), p. 159-160.

130. Gomez RG, Ceballos L, Coburn M, et al. Consensus statement on bladder injuries BJU Int 2004 Jul;94(1):27-32

131. Goorich M.A. et al. Magnetic resonance imaging of pelvic floor relaxation: dynamic analisis and evaluation of patients before and after repair. Obstet Gynecol, 1993, nr. 82, p. 883-891.

132. Gordon D. et al. Comparison of ultrasound and lateral chain urethrocystography in the determination of bladder neck descent. Am J Obstet Gynecol, 1989, nr. 160, p.182-185.

133. Gosling J.A. The structure of the lower urinary tract and pelvic Floor. Urol Clin N Am, 1983, nr. 12, p.207-210.

134. Grabe M. Chair, Bartoletti R., Bjerklund Johansen T.E., Cai T. , Çek, M., Köves B., Naber K.G.,Pickard R.S., Tenke P., Wagenlehner F., Wullt B. Guidelines on Urological Infections – Limited Update 2015. European Association of Urology Guidelines 2015.

135. Green Th. Urinary stress incontinence: Diferential diagnosis, pathistology. Am J Obstet Gynecol, 1975, 122, nr.3, p.368-400.

136. Gurunath S, Pandian Z, Anderson RA, Bhattacharya S (2011). "Defining infertility-a systematic review of prevalence studies". Human Reprod Update 17 (5): 575–88.

137. Haab F. Incontinence urinaire. Principes, indications resultas de les procedure TVT, SIS. Rew Fr Gznec, Jan, 1999, nr. 42, p. 7-9.

138. Haaff E, Dresner S, Ratliff T, Catalona W – Two courses of intravesical BCG for transitional cell carcinoma of the bladder. The J Urol 1986; 136: 820-824.

139. Hakim RM, Lazarus JM - Biochemical parameters in chronic renal failure. Am J Kidney Dis 1988;11:238- 247.

140. Handa V.L. et al. Architectural differences in the bony pelvis of women with and without pelvic disorders. J Obstet Gynecol, 2003, nr. 102, p. 1283-1290.

141. Hanley MJ, Davidson K- Prior mannitol and furosemide infusion in a model of ischemic acute renal failure. Am J Physiol 1981;241:F556-F564.

142. Hansen KJ, Edwards MS, Craven TE, et al. Prevalence of renovascular disease in the elderly: a population based study. J Vasc Surg 2002;36:443-51.

143. Hedley AA, Ogden CL, Johnson CL, Carroll MD, Curtin LR, Flegal KM. Prevalence of overweight and obesity among US children, adolescents, and adults, 1999–2002. JAMA. 2004;291:2847–50.

144. Heidenreich A, Desgrandschamps F, Terrier F. Modern approach of diagnosis and management of acute flank pain: review of all imaging modalities. Eur Urol 2002 Apr;41(4):351-62.

145. Herr H, Johnson M, Thomas J, Planck M – Superficial bladder cancer trated with BCG: A multivariate analysis of factots affecting tumor progression. The J Urol 1989; 141: 22-28.

146. Hertogs R., Stanton S. Mechanism of urinary continence after colposuspension: barrier studies. Br J Obstet Gynecol, 1985, V.92, nr. 1, p.1184-1188.

147. Heyns CF, et al. Historical review of theories on testicular descent. J Urol 1995 153(3 Pt 1): p. 754-67.

148. Higashihara E, Nishiyama T, Horie S, et al. Hematuria: definition and screening test methods. Int J Urol. 2008, 15(4): 281-4.

149. Hilton P., and C.J.Mayne. The Stamey Endoscopic Bllader neck suspension: a clinical and urodinamic investigations, including actuarial fallow-up over four yares. Br J Obstet Gynecol, 1991, 98, nr. 11, p. 1141-1149.

150. Hirsh A (2003). "Male subfertility". BMJ 327 (7416): 669–72.

151. Hivert A., Cure d'incontinence urinaire d'effort chez la femme. La technique « TVT ». Refer En Ginecol Obstet Springer-verlang, 1999, nr. 6, p. 235-238.

152. Hodgkinson C.P. Stress urinary incontinence in the female. Surg. Gynecol. Obstet., 1965, V.120 (3), p. 595-613.

153. Hodgkinson C.P. Stress urinary incontinence: diagnosis and treatment. Clin. Obstet. Gynecol. 1978. Sep, nr. 21(3), p. 649-651.

154. Honeck P, Wendt-Nordahl G, Krombach P, et al. Does open stone surgery still play a role in the treatment of urolithiasis? Data of a primary urolithiasis center. J Endourol 2009 Jul;23(7):1209-12.

155. Hooton TM, et al. Diagnosis and treatment of uncomplicated urinary tract infection. Infect Dis Clin North Am, 1997. 11(3): p. 551-81.

156. Hooton TM, Prevention of recurrent urogenital tract infections in adult women, in EAU/International Consultation on Urological Infections. K.G. Naber, et al., Editors. 2010, European Association of Urology: The Netherlands. p. 236-239.

157. Horbach N.S. and Ostergard D.R. Predicting intrinsic sphincter disfunction in women with stress urinary incontinence. Obstet Gynecol, 1994, p. 184-188.

158. Horbach N.S. Problems in the clinical diagnosis of stress incontinence. J Repord Med, 1990, Aug, nr. 35(8). P. 751-757.

159. Hotchkiss RS, et al. The pathophysiology and treatment of sepsis. N Engl J Med, 2003. 348(2): p.138-50.

160. Huang H. et al. Concomitant surgery with teansion free vaginal tape. Acta Obstet Gynecol Scand, 2003, 82, p. 948- 953.

161. Huang W.C., Yang J.M. Bladder neck funneling on ultrasound cystourethrography in primary urinary incontinence: a sing associated with urethral hypermobility and intrinsic sphincter deficiency. Urology, 2003, May, 61 (5), p. 936-941.

162. Hunsicker LG, Adler S, Caggiula A, et al. - Predictors of the progression of renal disease in the Modification of Diet in Renal Disease Study. Kidney Int 1997;51:1908-1919.

163. Hunskaar S. et al. The prevalence of urinary incontinence in women in four European countres. BJU Int., 2004, 93, p. 324-330.

164. Hwang K, Walters RC, Lipshultz LI (February 2011). "Contemporary concepts in the evaluation and management of male infertility". Nature Reviews Urology 8 (2): 86–94.

165. Jackson S., James M., Abrams P. The effect ofoestradiol on vaginal collagen metabolism in postmenopausal women with genuine stress incontinence. Br J Obstet Gynecol, 2002, 109, p. 333-344.

166. Jacquetin B., Bohler J., Renaund R. Phisiologie de la vessic. Rew Fr Gynec, 1979, V.14, nr.1, p.233 - 282.

167. Jeffcoate T., Roberts H. Observations on stress incontinence of urine. Am J Obstet Gynecol, 1952, 64, nr.1, p.721-738.

168. Jhonson J.D. et al. Use of transvaginal endosonography in the evaluation of women with stress urinary incontinence. J Urol, 1992, Feb, 147, nr. 2, p. 421-425.

169. Jocius K., Sukys D. Treatment of bladder neck obstruction (sclerosis): personal experience and literature review. [article in Lithuanian] Medicina (Kaunas), 2002, 38(Suppl. 1): 48-55.

170. John TT, Razdan S. Adjunctive tamsulosin improves stone free rate after ureteroscopic lithotripsy of large renal and ureteric calculi: a prospective randomized study. Urology 2010 May;75(5):1040-2.

171. Johnston B, Morales A, Emerson L, Lundie M – Rapid detection of bladder cancer: A comparative study of point of care tests. J Urol 1997; 158: 2098-2101.

172. Jungwirth A, et al. European Association of Urology guidelines on Male Infertility: the 2012 update. Eur Urol 2012 62(2): p. 324-32.

173. Kaneko T, Matsushima H, Morimoto H, et al. Efficacy of low dose tamsulosin medical expulsive therapy for ureteral stones in Japanese male patients: a randomized controlled study. Int J Urol 2010 May;17(5):462-5.

174. Karram M.M., Bhatia N.M. Transvaginal needle bladder neck suspension procedures for stress urinary incontinence. Obstet Gynecol, 1989, 73, nr. 5, p. 906-914.

175. Kass EH. Asymptomatic infections of the urinary tract. Trans Assoc Am Physicians, 1956. 69: p.56-64.

176. Katz G, Pras E, Landau EH, Shapiro A, Pode D. Cystinuria and urolithiasis. Harefuah. 1995 Jul;129(1-2):12-5,79.

177. Kavoussi LR, Jackman SV, Bishoff JT. Renal colic during pregnancy: A case for conservative treatment. J Urol 1998;160:837.

178. Kawashima A, Sandler CM, Corl FM, et al. Imaging of renal trauma: a comprehensive review Radiographics 2001 May-Jun;21(3):557-74

179. Kennedy K.L., Steidle C.P. and Letixia T.M. Urinary incontinence: the basics. Ostomy Wound Manage, 1995, 41, nr.7, p.16.

180. Kennedy N. The muscle of mictiurition. Am J Obstet Gynecol, 1946, V.52, nr.2, p. 206-217.

181. Kennish SJ, Bhatnagar P, Wah TM, et al. Is the KUB radiograph redundant for investigating acute ureteric colic in the non-contrast enhanced computed tomography era? Clin Radiol 2008 Oct;63(10):1131-5.

182. Khan AS, Rai ME, Gandapur Gandapur, Pervaiz A, Shah AH, Hussain AA, Siddiq M. Epidemiological risk factors and composition of urinary stones in Riyadh Saudi Arabia. J Ayub Med Coll Abbottabad. 2004;16:56–8.

183. Kiilholma P.J. et al. Perineal ultrasound: an alternative for radiography for evaluating stress urinary incontinence in females. Am Chir Gynecol Suppl, 1994, 208, p.43-45.

184. Kim SC, Burns EK, Lingeman JE, et al. Cystine calculi: correlation of CT-visible structure, CT number, and stone morphology with fragmentation by shock wave lithotripsy. Urol Res 2007 Dec;35(6):319-24.

185. Kincaid-Smith P, Fairley K. The investigation of hematuria. Semin Nephrol. 2005 May. 25(3):127-35.

186. Kinchen K.S. et al. Factors associated with women's decisions to seek treatment for urinary incontinence. J Womens Health (Larchmt), 2003, 12, p. 687.

187. Klahr S, Miller S (1998). "Acute oliguria". N Engl J Med 338 (10): 671–5

188. Klein L. Computed tomography and magnetic rezonance imaging of the female lover urinary tract. Radiol Clin N Am, 1992, joule, 30, no.4, p. 834-860.

189. Koonigs P.P., Bergman A., Ballard C.A. Low urethral pressure and stress urinary incontinence in women: Risk factor failed retropubic surgical procedure. -Urology, 1990, 36, nr. 3, p.245-248.

190. Krambeck AE, Gettman MT, Rohlinger AL, et al. Diabetes mellitus and hypertension associated with shock wave lithotripsy of renal and proximal ureteral stones at 19 years of followup. J Urol 2006 May;175(5):1742-7.

191. Krausz C, et al. EAA/EMQN best practice guidelines for molecular diagnosis of Y-chromosomal microdeletions: state-of-the-art 2013. Andrology 2014 2(1): p. 5-19.

192. Krieger JN, et al. NIH consensus definition and classification of prostatitis. Jama, 1999. 282(3):p. 236-7.

193. Krumme B, Allenberg JR, Dulau-Florea I, et al. Renovascular hypertension, in Davison AM, Stewart Cameron J, Grunfeld JP et al (Eds.), Oxford Textbook of Clinical Nephrology, 3rd Ed., Oxford University Press, 2005, p. 311-27.

194. Krumme B, Hollenbeck M. Doppler sonography in renal artery stenosis - does the Resistive Index predict the success of intervention? Nephr Dial Transpl 2007;22(3):692-6.

195. Kunin CM, Urinary tract infections: detection, prevention and management. 5th ed. 1997, Baltimore: Williams and Wilkins.Tencer J. Asymptomatic bacteriuria--a long-term study. Scand J Urol Nephrol, 1988. 22(1): p. 31-4.

196. Lalli AF. Symposium on renal lithiasis. Roentgen aspects of renal calculous disease. Urol Clin North Am 1974;1:213-27.

197. Lamm D – Optimal BCG treatment of superficial bladder cancer as defined by American trials. Eur Urol 1992; 21 (suppl 2): 12-16.

198. Lerman L, Textor SC. Pathophysiology of ischemic nephropathy. Urol Clin North Am 2001;28:793-803.

199. Leusmann DB. Results of 5035 stone analyses: A contribution to epidemiology of urinary stone disease. Scand J Urol Nephrol 1990;24:205-210.

200. Levin A, Linas S, Luft FC, et al. - Controversies in renal artery stenosis: A review by the American Society of Nephrology Advisory Group on Hypertension. Am J Neph 2007;27:212-20.

201. Liano F, Pascual J - Epidemiology of acute renal failure: A prospective, multicenter, community-based study. Madrid Acute Renal Failure Study Group. Kidney Int 1996;50: 811-818.

202. Litwin MS, Saigal CS. Introduction. US Department of Health and Human Services, Public Health Service, National Institutes of Health, National Institute of Diabetes and Digestive and Kidney Diseases; Washington, DC: 2007.

203. Liversedge NH, et al. Antibiotic treatment based on seminal cultures from asymptomatic male partners in in-vitro fertilization is unnecessary and may be detrimental. Hum Reprod 1996 11(6): p. 1227-31.

204. Lynch MF, Anson KM, Patel U. Percutaneous nephrostomy and ureteric stent insertion for acute renal deobstruction. Consensus based guidelines. Br J Med Surg Urol 2008 Nov;1(3);120-5.

205. Maalouf NM, Sakhaee K, Parks JH, Coe FL, Adams-Huet B, Pak CY. Association of urinary pH with body weight in nephrolithiasis. Kidney Int. 2004;65:1422–5.

206. Magi-Galluzzi C, Epstein JI. Urothelial papilloma of the bladder: a review of 34 de novo cases. Am J Surg Pathol 2004; 28:1615.

207. Maheshwari, A. (2008). Human Reproduction. pp. 538–542.

208. Makar RS, Toth TL (2002). "The evaluation of infertility". Am J Clin Pathol. 117 (Suppl): S95–103.

209. Mandel N. Mechanism of stone formation. Semin Nephrol 1996;16:364-74.

210. Mann B, Hartner A, Jensen BL, et al. Acute upregulation of COX-2 by renal artery stenosis. Am J Physiol Renal Physiol 2001;280:F119-25.

211. Manta D., Badi S., Ciovică V., Mitroi G., Pănuș A., Stoiculescu A., Tomescu P. Curs de Urologie. Reprografia UMF Craiova, 1999.

212. Manta D., Badi S.S., Ciovică V., Mitroi G., Pănuș A., Stoiculescu A., Tomescu P., Curs de Urologie 1999, Hiperplazia benignă a prostatei: 53-64

213. Marangella M, Bagnis C, Bruno M, et al. Crystallization inhibitors in the pathophysiology and treatment of nephrolithiasis. Urol Int 2004;72:6-10.

214. Marconi M, et al. Combined trifocal and microsurgical testicular sperm extraction is the best technique for testicular sperm retrieval in “low-chance” nonobstructive azoospermia. Eur Urol 2012 62(4): p. 713-9.

215. Martin GS, et al. The epidemiology of sepsis in the United States from 1979 through 2000. N Engl J Med, 2003. 348(16): p. 1546-54.

216. Martinez-Pincero JA, Martinez-Pineiro L – BCG update: Intravesical therapy. Eur Urol 1997; 31 (suppl 1): 31-41.

217. Martov A., Gorilovskii M., Kamalov A., Gushchin B. Transurethral endoscopic dissection of the bladder neck and prostate [article in Russian]. Urol Nefrol, 1995; 4: 29-30.

218. May AG, DeWeese JA, Rob CG. Hemodynamic effects of arterial stenosis. Surgery 1963;53:513-24.

219. Mazzulli T. Resistance trends in urinary tract pathogens and impact on management. J Urol, 2002. 168(4 Pt 2): p. 1720-2.

220. Meng MV, Brandes SB, McAninch JW. Renal trauma: indications and techniques for surgical exploration. World J Urol 1999 Apr;17(2):71-7

221. Michel DM, Kelly G - Acute interstitial nephritis. J Am Soc Nephrol 1998;9:506-515.

222. Miller NL, Lingeman JE. Management of kidney stones. BMJ 2007 Mar 3;334(7591):468-72.

223. Miller OF, Kane CJ. Time to stone passage for observed ureteral calculi: a guide for patient education. J Urol 1999 Sep;162(3 Pt 1):688-90; discussion 690-1.

224. Mitch WE - Dietary therapy in uremia: The impact on nutrition and progressive renal failure. Kidney Int 2000;57(Suppl 75):S38-S43.

225. Mitropoulos D, Artibani W, Graefen M, et al. Reporting and grading of complications after urologic surgical procedures: an ad hoc EAU guidelines panel assessment and recommendations. Eur Urol 2012 Feb;61(2):341-9.

226. Miyagawa Y, et al. Outcome of gonadotropin therapy for male hypogonadotropic hypogonadism at university affiliated male infertility centers: a 30-year retrospective study. J Urol 2005 173(6): p. 2072-5

227. Moe OW. Kidney stones: pathophysiology and medical management. Lancet 2006; 367:333-44.

228. Moldoveanu C., Geavlete B., Jecu M., Stanescu F., Adou L., Bulai C., Ene C., Geavlete P. Bipolar plasma vaporization versus monopolar TUR and „cold-knife" TUI in secondary bladder neck sclerosis – an evidence based, retrospective critical comparison in a single center clinical setting. Show abstract. Journal of Medicine and Life, 2014; 7(1): 94-99.

229. Myers BD, Moran SM - Hemodynamically mediated acute renal failure. N Engl J Med 1986;314:97-105.

230. Naber KG, et al. EAU guidelines for the management of urinary and male genital tract infections. Urinary Tract Infection (UTI) Working Group of the Health Care Office (HCO) of the European. Association of Urology (EAU). Eur Urol, 2001. 40(5): p. 576-88.

231. Nashivochnikova N., Krupin V., Klochay V., Artifeksova A. Pathological and morphological features of bladder neck sclerosis [article in Russian]. Saratov' Scientific Medical Journal, 2011; 7(4): 768-771.

232. Nelson JH, 3rd, et al. Priapism: evolution of management in 48 patients in a 22-year series. J Urol 1977 117(4): p. 455-8

233. Nickel JC. Effective office management of chronic prostatitis. Urol Clin North Am, 1998. 25(4):p. 677-84.

234. Nicolle LE, et al. Infectious Diseases Society of America guidelines for the diagnosis and treatment of asymptomatic bacteriuria in adults. Clin Infect Dis, 2005. 40(5): p. 643-54.

235. Nielsen K, Rehling M, Henriksen JH. Renal vein oxygen saturation in renal artery stenosis. Clin Physiol 1992;12:179-84.

236. NIH Consensus Statement - Morbidity and mortality of dialysis. Ann Intern Med 1994;121:62-70.

237. Nolan CR, Anderson RJ - Hospital-aquired acute renal failure. J Am Soc Nephrol 1998;9:710-718.

238. Okamura K, Kinukawa T, Tsumura Y, Otani T, Itoh H, Kobayashi H, Kobayashi M, Mitsuura O, Fukatsu T, Ohshima S – A randomized study of short- versus long-term intravesical epirubicin instillation for superficial bladder cancer. Eur Urol 1998; 33: 285-295.

239. Olapade-Olaopa EO, Agunloye A, Ogunlana DI, Owoaje ET, Marinho T. Chronic dehydration and symptomatic upper urinary tract stones in young adults in Ibadan, Nigeria. West Afr J Med. 2004;23:146–50.

240. Oldrizzi L, Rugiu C, De Biase V, et al. - The place of hypertension among the risk factors for renal function in chronic renal failure. Am J Kidney Dis 1993;21:119-123.

241. Oosterlinck W, Bono AV, Mack D, Hall R, Brausi M and members of the EORTC GU Group – Frequency of positive biopsies after visual disappearance of superficial bladder cancer marker lesions. Eur Urol 2001; 40: 515-517.

242. Oosterlinck W, Kurt KH, Schroder F - A prospective European Organization for Research and Treatment of Cancer Genitourinary Group randomized trial comparing transurethral resection followed by a single intravesical instillation of epirubicin or water in single Ta, T1 papilary carcinoma of the bladder. J Urol 1993;149:749.

243. Pearle MS, Calhoun EA, Curhan GC. Urologic Diseases in America project: urolithiasis. J Urol. 2005;173:848–57.

244. Pearle MS, Lingeman JE, Leveillee R, et al. Prospective, randomized trial comparing shock wave lithotripsy and ureteroscopy for lower pole caliceal calculi 1 cm or less. J Urol 2005 Jun;173(6):2005-9.

245. Pettersson A, et al. Age at surgery for undescended testis and risk of testicular cancer. N Engl J Med 2007 356(18): p. 1835-41.

246. Pfalzgraf D., Beuke M., Isbarn H., Reiss C., Meyer-Moldenhauer W., Dahlem R., Fisch M. Open retro pubic reanastomosis for highly recurrent and complex bladder neck stenosis. J. Urol, 2011; 186(5): 1944-1947.

247. Phillips E, Kieley S, Johnson EB, et al. Emergency room management of ureteral calculi: current practices. J Endourol 2009 Jun;23(6):1021-4.

248. Pierre S, Preminger GM. Holmium laser for stone management. World J Urol 2007 Jun;25(3):235-9.

249. Pohl MA. Renal artery stenosis, renal vascular hypertension and ischemic nephropathy. In Schrier RW (Ed.) Diseases of the kidney and urinary tract, 7th Ed., Lippincott Williams & Wilkins, 2001, p. 496-521.

250. Port FK - Morbidity and mortality in dialysis patients. Kidney Int 1994;46:1728-1737.

251. Powell CR, Stoller ML, Schwartz BF. Impact of body weight on urinary electrolytes in urinary stone formers. Urology. 2000;55:825–30.

252. Pritchard S - Comorbidities and their impact on outcome in patients with end-stagerenal disease. Kidney Int 2000;57:S100-S104.

253. Proca E - Tratat de Patologie Chirurgicala, vol. VII, Urologie, 1982:238-240.

254. Purvis K, et al. Infection in the male reproductive tract. Impact, diagnosis and treatment in relation to male infertility. Int J Androl 1993 16(1): p. 1-13.

255. Rai P, Gigliotti OS, Mathews B, et al. Renal artery stenosis: an update on diagnosis and management. Indian Heart J 2006;58(6):393-9.

256. Ramakumar S, Patterson DE, LeRoy AJ, et al. Prediction of stone composition from plain radiographs: A prospective study. J Endourol 1999; 13:397-401.

257. Ramirez D., Zhao L., Bagrodia A., Scott J., Hudak S., Morey A. Deep lateral transurethral incisions for recurrent bladder neck contracture: promising 5-year experience using a standardized approach. Urology, 2013; 82(6): 1430-1435.

258. Ramos-Fernandez M, Serrano LA. Evaluation and management of renal colic in the emergency department. Bol Asoc Med P R 2009 Jul-Sep;101(3):29-32.

259. Ramsey S, Robertson A, Ablett MJ, et al. Evidence-based drainage of infected hydronephrosis secondary to ureteric calculi. J Endourol 2010 Feb;24(2):185-9.

260. Rassweiler J, et al. Bipolar transurethral resection of the prostate--technical modifications and early clinical experience. Minim Invasive Ther Allied Technol, 2007. 16(1): p. 11-21.

261. Regan F, Bohlman ME, Khazan R, et al. MR urography using HASTE imaging in the assessment of ureteric obstruction. AJR Am J Roentgenol 1996; 167:1115-20.

262. Resim S, Ekerbicer H, Ciftci A. Effect of tamsulosin on the number and intensity of ureteral colic in patients with lower ureteral calculus. Int J Urol 2005 Jul;12(7):615- 20.

263. Rosser CJ, et al. Urinary tract infections in the critically ill patient with a urinary catheter. Am J Surg, 1999. 177(4): p. 287-90.

264. Roth R, Finlayson B. Observations on the radiopacity of stone substances with special reference to cystine. Invest Urol 1973; 11:186-9.

265. Rowe PJ, Comhaire FH, Hargreave TB, Mahmoud AMA (2000). "Chapter 2: History taking". WHO manual for the standardized investigation, diagnosis and management of the infertile male. Cambridge [England]: Published on behalf of the World Health Organization by Cambridge University Press. pp. 5–16. ISBN 0-521-77474-8.

266. S. Gravas, T. Bach, A. Bachmann,M. Drake, M. Gacci, C. Gratzke, S. Madersbacher,C. Mamoulakis, K.A.O. Tikkinen,EAU Guidelines, Management of Non-Neurogenic Male Lower Urinary Tract Symptoms(LUTS), Benign Prostatic Obstruction (BPO), 2015, 1-46

267. Safian RD, Textor SC. Renal-artery stenosis N Engl J Med, 2001;344(6):1831-7.

268. Salonia, I. Eardley, F. Giuliano, I. Moncada, K. Hatzimouratidis, Guidelines on priapism, 2015

269. Sarnak MJ, Jaber BL - Mortality caused by sepsis in patients with end-stage renal disease compared with the general population. Kidney Int 2000;58:1758-1764.

270. Sataa S., Yassine N., Horchani A. Bladder neck sclerosis after surgical or transurethral resection of the prostate: a report of 40 cases. Tunis Med, 2009; 87(12): 810-813.

271. Saussine C, Roy C, Jacqmin D, Bollack C. Importance of MRI in hydronephrosis caused by acute or chronic ureteral obstruction. Prospective study. Helv Chir Acta 1992; 59:459-63.

272. Scales CD Jr, Curtis LH, Norris RD. Changing gender prevalence of stone disease. J Urol. 2007;177:979–82

273. Schaeffer AJ. Clinical practice. Chronic prostatitis and the chronic pelvic pain syndrome. N Engl J Med 2006 355(16): p. 1690-8.

274. Scholes D, et al. Risk factors associated with acute pyelonephritis in healthy women. Ann Intern Med, 2005. 142(1): p. 20-7.

275. Schwarzer JU, et al. No relationship between biopsy sites near the main testicular vessels or rete testis and successful sperm retrieval using conventional or microdissection biopsies in 220 non-obstructive azoospermic men. Asian J Androl 2013 15(6): p. 795-8.

276. Scott A. Farrell, Catherine G. Flood – J Obstet Gynaecol Can 2003;25(8):692-4;

277. Seitz C, Liatsikos E, Porpiglia F, et al. Medical Therapy to Facilitate the Passage of Stones: What Is the Evidence? Eur Urol 2009 Sep;56(3):455-71.

278. Sharifi R, et al. Treatment of urinary tract infections: selecting an appropriate broad-spectrum antibiotic for nosocomial infections. Am J Med, 1996. 100(6a): p. 76s-82s.

279. Shilliday I, Allison ME - Diuretics in acute renal failure. Ren Fail 1994;16:3-17.

280. Shokeir AA, Abdulmaaboud M, Farage Y, et al. Resistive index in renal colic: the effect of nonsteroidal anti-inflammatory drugs. BJU Int 1999 Aug;84(3):249-51.

281. Silver SA, et al. Positive urine cultures: A major cause of inappropriate antimicrobial use in hospitals? Can J Infect Dis Med Microbiol, 2009. 20(4): p. 107-11.

282. Simonato A., Ennas M., Benelli A., Gregori A., Oneto F., Daglio E., Traverso P., Carmignani G. Comparison between two different two-stage transperineal approaches to treat urethral strictures or bladder neck contracture associated with severe urinary incontinence that occurred after pelvic surgery: report of our experience. Adv Urol, 2012: 481943.

283. Simoni M, et al. EAA/EMQN best practice guidelines for molecular diagnosis of y-chromosomal microdeletions. State of the art 2004. Int J Androl 2004 27(4): p. 240-9.

284. Sinescu I, Glück G, Angelescu E - Tratat de patologie chirurgicală - sub redacţia - Prof. Angelescu N., Editura Medicală, 2001 - Tumorile vezicii urinare, pag. 2885-2905.

285. Sinescu I. Litiaza renală. în Angelescu N (editor) Patologie chirurgicală. Bucureşti, Editura Celsius, 1997: 290-308.

286. Sinescu I., Gluck G. Tratat de Urologie. Editura Medicală București, 2008.

287. Sinescu I., Urologie Clinică. Editura Medicală Amaltea, 1998.

288. Sinescu I.,Glück G., Tratat de Urologie.Editura Medicală București, 2008, Afecțiunile glandelor suprarenale, 22:1743-1814

289. Singer M, Deutschman CS, Seymour CW, Shankar-Hari M, Annane D, Bauer M, Bellomo Bernard GR, Chiche JD, Coopersmith CM, Hotchkiss RS, Levy MM, Marshall JC, Martin GS, Opal SM, Rubenfeld GD, van der Poll T, Vincent JL, Angus DC. The Third International Consensus Definitions for Sepsis and Septic Shock (Sepsis-3). JAMA. 2016;315(8):801-810.

290. Singh SK, Pawar DS, Griwan MS, et al. Role of tamsulosin in clearance of upper ureteral calculi after extracorporeal shock wave lithotripsy: a randomized controlled trial. Urol J 2011 Winter;8(1):14-20.

291. Siram SM, Gerald SZ, Greene WR, et al. Ureteral trauma: patterns and mechanisms of injury of anuncommon condition. Am J Surg 2010 Apr;199(4):566-70

292. Skinner DG, Crawford ED, Kaufmann JJ - Complications of radical cystectomy for carcinoma of the bladder. J Urol 1980 ;123:640.

293. Skinner DG, Daniels JR, Russel C - The role of adjuvant chemotherapy following cystectomy for invasive bladder cancer: A prospective comparative trial. J Urol 1991;145.

294. Skolarikos A, Alivizatos G, de la Rosette J. Extracorporeal shock wave lithotripsy 25 years later: complications and their prevention. Eur Urol 2006 Nov;50(5):981-90; discussion 90.

295. Skolarikos AA, Papatsoris AG, Mitsogiannis IC, et al. Current status of ureteroscopic treatment for urolithiasis. Int J Urol 2009 Sep;16(9):713-7.

296. Slovut D, Olin JW. Fibromuscular dysplasia. New Engl J Med 2004;350:1862-71.

297. Spahn M., Kocot A., Loeser A., Kneitz B., Riedmiller H. Last resort in devastated bladder outlet: bladder neck closure and continent vesicostomy – long-term results and comparison of different techniques. Urology, 2010; 75(5): 1185-1192.

298. Spycher MA, et al. The ultrastructure of the erectile tissue in priapism. J Urol 1986 135(1): p. 142-7

299. Stamatelou KK, Francis ME, Jones CA, Nyberg LM, Curhan GC. Time trends in reported prevalence of kidney stones in the United States: 1976–1994. Kidney Int. 2003;63:1817–23.

300. Stamm WE, et al. Management of urinary tract infections in adults. N Engl J Med, 1993. 329(18):p. 1328-34.

301. Sternberg CN, Yagoda A, Scher HI - Preliminary results of M-VAC for transitional cell carcinoma of the urothelium. J Urol, 1985;133:403.

302. Sternberg CN, Yagoda A, Scher HI: Methotrexate, doxorubicin and cisplatin for advanced transitional cell carcinoma of the urothelium: Efficacy and patterns of response and relapse. Cancer1989;64:2448.

303. Streem SB. Contemporary clinical practice of shock wave lithotripsy: a reevaluation of contraindications. J Urol 1997 Apr;157(4):1197-203.

304. Strohmaier WL. Course of calcium stone disease without treatment. What can we expect? Eur Urol 2000 Mar;37(3):339-44.

305. Sunden F, et al. Escherichia coli 83972 bacteriuria protects against recurrent lower urinary tract infections in patients with incomplete bladder emptying. J Urol, 2010. 184(1): p. 179-85.

306. Tambyah P, et al. Urinary catheters and drainage systems: definition, epidemiology and risk factors. In Urogenital Infections, Naber KG, et al. Editors. European Association of Urology: Arnhem, The Netherlands. 2010. p. 523-31.

307. Tanagho EA, McAninch JW. Smith's General Urology, 17th edition. Lange Clinical Medicine, 2008.

308. Tasci A., Ilbey Y., Tugcu V., Cicekler O., Cevik C., Zoroglu F. Transurethral resection of the prostate with monopolar rezectoscope: single-surgeon experience and long-term results of after 3589 procedures. Urology, 2011; 78(5): 1151-1155.

309. Tawfiek E.R., Bagley D.H., (1997). Upper-tract transitional cell carinoma. Urology

310. Taylor EN, Stampfer MJ, Curhan GC. Diabetes mellitus and the risk of nephrolithiasis. Kidney Int. 2005;68:1230–5.

311. Taylor EN, Stampfer MJ, Curhan GC. Obesity, weight gain, and the risk of kidney stones. JAMA. 2005;293:455–62.

312. Tenke P, et al. European and Asian guidelines on management and prevention of catheter associated urinary tract infections. Int J Antimicrob Agents, 2008. 31 Suppl 1: p. S68-78.

313. Textor SC. Renovascular hypertension and ischemic nephropathy. In: Brenner BM, Rector FC (Eds.). Brenner and Rector's The Kidney. Philadelphia: W.B. Saunders, 2004, p. 2065-108.

314. Thadhani R, Pascual M, Bonventre JV - Acute renal failure. N Engl J Med 1996;334:1448-1460.

315. Tomescu P, Pănuș A. Urologie. Editura Medicală Universitară Craiova, 2006.

316. Trinchieri A. Epidemiology of urolithiasis. Arch Ital Urol Androl. 1996;68:203–250.

317. Trum JW, et al. Value of detecting leukocytospermia in the diagnosis of genital tract infection in subfertile men. Fertil Steril 1998 70(2): p. 315-9.

318. Turk C, Knoll T, Petrik A, Sarica K, Skolarikos A, Straub M, et al. Guidelines on urolithiasis. European Association of Urology 2015.

319. Ulmsten U et al. (1996) An ambulatory surgical procedure under local anesthesia for treatment of female urinary incontinence. Int Urogynecol J Pelvic Floor Dysfunct 7: 81-85;

320. Van Der Molen AJ, Cowan NC, Mueller-Lisse UG, et al. CT urography: definition, indications and techniques. A guideline for clinical practice. Eur Radiol 2008 Jan;18(1):4-17.

321. Varma G, Nair N, Salim A, et al. Investigations for recognizing urinary stone. Urol Res 2009 Dec; 37(6):349-52.

322. Vazquez JC, et al. Treatments for symptomatic urinary tract infections during pregnancy. Cochrane Database Syst Rev, 2000(3): p. Cd002256.

323. Voiding Disfunction Detrusor Overactivity. J Urol, 1993, 150, p. 1657-1667.

324. Wagenlehner FM, et al. Uncomplicated urinary tract infections. Deutsch Arztebl Int, 2011. 108(24):p. 415-23.

325. Walsh P.C.,Kavoussi L.R., Novick A.C.,Partin A.W.,Peters C.A., Wein A.J., Urology Ninth Edition, 12: 1567-1636

326. Walsh P.C.,Kavoussi L.R., Novick A.C.,Partin A.W.,Peters C.A., Wein A.J., Urology Ninth Edition, 16:2677-2844

327. Walsh P.C.,Kavoussi L.R., Novick A.C.,Partin A.W.,Peters C.A., Wein A.J., Urology Tenth Edition, 57:1686-1756

328. Ward K, Hilton P on behalf of the United Kingdom and Ireland Tension-Free Vaginal Tape Trial Group. Prospective multicentre randomised trial of tension-free vaginal tape and colposuspension as primary treatment for stress incontinence. BMJ 2002;325(7355):67–73;

329. Warren JW, et al. Guidelines for antimicrobial treatment of uncomplicated acute bacterial cystitis and acute pyelonephritis in women. Infectious Diseases Society of America (IDSA). Clin Infect Dis, 1999. 29(4): p. 745-58.

330. Weidner W, et al. Relevance of male accessory gland infection for subsequent fertility with special focus on prostatitis. Hum Reprod Update 1999 5(5): p. 421-32.

331. Weidner W, et al. Therapy in male accessory gland infection--what is fact, what is fiction? Andrologia 1998 30 Suppl 1: p. 87-90.

332. Wetmore CM, et al. Demographic, behavioral, and clinical characteristics of men with nongonococcal urethritis differ by etiology: a case-comparison study. Sex Transm Dis, 2011. 38(3): p. 180-6.

333. Wirth GJ, Peter R, Poletti PA, et al. Advances in the management of blunt traumatic bladder rupture: experience with 36 cases. BJU Int 2010 Nov;106(9):1344-9

334. Worcester EM, Coe FL. Nephrolithiasis. Prim Care. 2008, 35(2):369-91.

335. World Health Organization. WHO Laboratory Manual for the Examination and Processing of Human Semen, in 5th edn. 2010.

336. Worster A, Preyra I, Weaver B, et al. The accuracy of noncontrast helical computed tomography versus intravenous pyelography in the diagnosis of suspected acute urolithiasis: a meta-analysis. Ann Emerg Med 2002 Sep;40(3):280-6.

337. Wu DS, Stoller ML. Indinavir urolithiasis. Curr Opin Urol 2000 Nov;10(6):557-61.

338. Ye Z, Yang H, Li H, et al. A multicentre, prospective, randomized trial: comparative efficacy of tamsulosin and nifedipine in medical expulsive therapy for distal ureteric stones with renal colic. BJU Int 2011 Jul;108(2):276-9.

339. Yilmaz E, Batislam E, Basar MM, et al. The comparison and efficacy of 3 different alpha1-adrenergic blockers for distal ureteral stones. J Urol 2005 Jun;173(6):2010-2.

340. Yoon BI, et al. Acute bacterial prostatitis: how to prevent and manage chronic infection? J Infect Chemother, 2012. 18(4): p. 444-50.

341. Zhang F, et al. Partial deletions are associated with an increased risk of complete deletion in AZFc: a new insight into the role of partial AZFc deletions in male infertility. J Med Genet 2007 44(7): p. 437-44.

342. Zlotta AR, van Vooren JP, Huygen K, Drowart A, decock M, Schulman CC – What is the optimal regimen for BCG intravesical therapy? Are six instillations necessary? Eur Urol 2000; 37: 470-477.